Emil Rotter

Typische Operationen.

Harvard Medical Library
in the Francis A. Countway
Library of Medicine ~ Boston

VERITATEM PER MEDICINAM QUÆRAMUS

Die typischen Operationen

und

ihre Uebung an der Leiche.

Compendium der chirurgischen Operationslehre

mit

besonderer Berücksichtigung der topographischen Anatomie,
sowie der Bedürfnisse des praktischen und Feldarztes

von

Dr. Emil Rotter,

k. Stabs- und praktischem Arzte.

3. Auflage.

Mit 110 Abbildungen.

Am Geraten liegt alles.

München 1892.

Verlag von J. F. Lehmann.

Alle Rechte vorbehalten.

EINLEITUNG.

Der Mangel chirurgisch-operativer Fortbildung wird von vielen Praktikern lebhaft empfunden. Denn auch in der Chirurgie macht Uebung den Meister und erhält ihn als solchen, und das chirurgische Material der Praxis ist bei der überwiegenden Mehrzahl der Kollegen eben nicht so gross, um jene in genügendem Masse darzubieten.

Und doch gibt es so viele Kollegen, welche eigentlich der chirurgischen Fortbildung gar nicht entraten können: zunächst die Berufs-Militärärzte und die der Reserve und Landwehr angehörigen derzeitigen Zivilärzte, welche geradezu die Verpflichtung haben, auch chirurgisch vollkommen auf der wissenschaftlichen und technischen Höhe zu bleiben. Ferner viele, welche auch ohne ein solches Dienstverhältnis bereit sein wollen, im Kriege sich und ihr Können dem Vaterlande zur Verfügung zu stellen und die mit Recht dafür halten, dass gerade bei dem wehrhaften Volke der Deutschen für den Kriegsfall der tüchtige Chirurg der Mann sein wird ἀντάξιος ἄλλων. Aber selbst ohne alle derartigen speziellen Rücksichten, allein aus Liebe zur Sache fällt der Verzicht auf die operative Chirurgie als auf eine der schönsten, auch innerlich in höchstem Grade lohnenden Sparten der ärztlichen Thätigkeit der grossen Mehrzahl der Kollegen erfahrungsgemäss ausserordentlich schwer.

Es wird sehr richtig als zuletzt ausschlaggebender Grund für diesen Verzicht angeführt der Mangel an jeglicher Gelegenheit in der Praxis, sein topographisches Wissen von Zeit zu Zeit wiederaufzufrischen durch Präparieren einer topographisch wichtigen und schwierigen Körpergegend, des Halses, der Leisten u. dgl. an der Leiche, und speziell dieser Punkt ist es, über den man die praktischen Aerzte nicht selten das aufrichtigste Bedauern äussern hört. Mit vollstem Rechte, denn — die topographische Anatomie ist die Basis alles chirurgischen Könnens.

Ist es denn aber wirklich nicht möglich dem Praktiker ohne allzugrosse Mühen oder Kosten die Gelegenheit zu verschaffen, dass er am Kadaver übt, sowohl topographisch mit Berücksichtigung der chirurgischen Pointen als auch technisch, zur Besitzerhaltung der bereits erlernten und gründlicher Aneignung der neuaufkommenden Operationen? Denn hinsichtlich dieser muss er sich doch auch auf der Höhe erhalten. Wer nur einmal bei Vorübung einer ihm weniger geläufigen Operation an der Leiche empfunden hat, wie viel Zutrauen für die Messerführung und für die Sicherheit des ganzen Vorgehens an dem Lebenden durch jene gewonnen wird, weiss ihren Wert wohl zu schätzen. Das Gros der Praktiker müsste Gelegenheit haben, geradeso wie der Student im Präpariersaale und in seinem Operationskurse, eine Operation und die Anatomie der Region in der sie vorgenommen wird, wiederholt, so oft das Bedürfnis vorhanden, an dem Kadaver vorzuüben.

Dazu brauchen wir zweierlei: 1) **Leichenmaterial** — das können uns die Sektionen unserer und befreundeter Praxis geben. Es ist zu verwundern, dass dieselben in dieser ja durchaus edlen und echt humanen Richtung bisher noch nicht besser ausgenützt werden; 2) ein Buch, welches

kurzgefasst mit den einschlägigen äusseren Verhältnissen rechnet und auf dieselben praktisch zugeschnitten ist. Ein solches sollte das vorliegende sein.

Das erstere, die Ausnutzung der Sektionen für die Chirurgie, ist thatsächlich nicht so schwer durchzuführen als es zunächst scheinen mag. Ob bei einer der zahlreichen mit Drüseninfiltration behafteten Leichen eine genauere Präparation der Hals-, Axillar-, Inguinal-Region oder der Kniekehle nötig oder erwünscht ist, das weiss und beurteilt allein der Arzt und hat darüber Niemandem Rechenschaft abzulegen; hat hoffentlich auch in seinem übrigen Wirken Gelegenheit genug gehabt, sich den Ruf eines respektablen Mannes zu erwerben, welchem keine frivole Ausschreitung zugetraut werden kann. Das Prinzip aber der Leichenverletzung zu wissenschaftlichem Zwecke und zu seiner fachmännischen Förderung ist ihm ja bereits in der Sektion selbst zugestanden. Ob er nun den Eröffnungsschnitt der Brusthöhle mit einer regelrechten Bose'schen Tracheotomie beginnt — mit dieser Operation, die von dem Praktiker gar nicht oft genug geübt werden kann, weil er sie häufig augenblicklich und in Zeiten des Dranges braucht, so dass er ihre Technik gänzlich beherrschen muss — ist doch ganz Sache des Arztes. Ob bei einer Typhus-, Pyämie-, Rheumatismus- etc. etc. Leiche ein oder mehrere Gelenke zu eröffnen sind, ist lediglich seines Urteils: ob er dieses Gelenk dann zweckmässiger kunstgerecht chirurgisch aufschneidet, sagen wir reseziert, oder aber regellos und geradezu, um den besten Einblick in dasselbe und seine eventuellen pathologischen Verhältnisse zu gewinnen, ist keine Frage. Sind doch die chirurgisch kunstgerechten Verfahren auf jahrelangem praktischen Suchen nach möglichst zweckentsprechender Freilegung der Gelenksteile auf-

gebaut. Das Studium von Amputationsschnitten um den — meist wohl nicht abgesägten — Knochen herum, von Exarticulations-Technicismen und -Wunden, bei welchen etwa die Glieder an der letzten Hautbrücke hängen gelassen werden, die Freilegung von Arterien, Nerven, Sehnen u. s. w., selbstverständlich mit folgender Wiedervernähung der Teile, ist ja auch möglich, leichter als man meint, wenn man dieses Studium umsichtig auf längere Zeit und auf eine Reihe von Kadavern verteilt.

Um nun den Praktikern diese topographischen und operativen Uebungen zur Fortbildung und Erhaltung in dem chirurgischen Savoirfaire leicht zu machen, aber auch um den Studenten in den häufig überfüllten oder zu kurz währenden Operationskursen das Pensum ausgiebig verarbeiten und in Fleisch und Blut übergehen zu lassen, dazu soll **das vorliegende Handbuch dienen,** welches gedrängte Darstellung und Vollständigkeit des Inhaltes möglichst verbinden und in einer Form bringen will, die speziell auf leichte Aneignung und leichtes Festhalten in dem Gedächtnisse berechnet ist. Es ist in Folgendem zunächst jeder chirurgische Eingriff genauest basiert auf die regionäre Anatomie: erst muss unter Inspektion und Palpation der Gegend die Topographie vor dem geistigen Auge aufgestiegen, der Weg des Messers klar geworden sein ehe dieses denselben geht. Darum ist der „Ausführung der Operation" regelmässig eine „Topographie" vorausgeschickt, welche auch als Anleitung zum Präparieren der Gegend dienen kann. Gerade dass der Arzt weiss, was er durchschneiden wird, gibt die nötige Kälte für den blutigen Eingriff. Diese Topographie ist aber immer nur kurz und bündig in ganz speziell für die betreffende Operation informierenden Absätzen gegeben, weil die Erfahrung lehrt, dass allzu viel

Zeit verloren geht, wenn der Uebende, der eben eine Leiche zur Verfügung hat, erst aus grösseren Abhandlungen seitenweise ausscheiden muss, was er für die vorhabende Operation gerade braucht. Daraus resultiert freilich für meine topographischen Absätze eine gewisse Zerstückelung und öfteres Verweisen von einem auf den andern; und dennoch ist, ich wiederhole es, diese Art der Abfassung erfahrungsmässig hier die einzig praktische: aus Rücksicht auf die Zeitersparnis bei solchen Studien in der kurzen Spanne zwischen Sektion und Begräbnis — oder bei dem Studenten von einer Stunde des Kursus auf die andere.

Ein besonderes Gewicht ist gelegt auf die Verwertung der sicht- und fühlbaren Knochenvorsprünge, Muskelbäuche, Nervenstränge etc. als Wegweiser in die tieferen Schichten durch Vornahme exakter Inspektion und Palpation; dann aber vor allem auf die wo nur immer möglich gegebene „Anatomie der Wunde". Denn gerade diese Uebung, die anatomische Präparation der chirurgischen Operationswunde, halte ich für höchst instruktiv: in ihr sieht man klar, welche wichtigeren Teile dem Schnitte zum Opfer fielen, welche erhalten wurden; welche bei der Operation gar nicht, welche hochgradig gefährdet sind. Diese für den Eingriff wichtigsten Verhältnisse lernt überdies aus der anatomisch präparierten Operationswunde leicht eine Mehrzahl von zusammen arbeitenden Kollegen deren einer nach dem anderen sie gründlich durchstudieren kann, ein Wink zu recht segensreichem Wirken für die Assistenten derjenigen Universitätslehrer, welche Operationskurse abhalten; eventuell für die Studenten solcher Kurse. Zu diesen sehr förderlichen Präparationen will dieses Buch besonders auch durch die Mehrzahl seiner Illustrationen — Abbildungen meiner Präparate an Kadavern, deren detail-

lierte topographische Korrektheit ich durch eingehenden Vergleich mit den vorzüglichen gefrorenen Schnitten Professor Rüdingers mir verbürgte — durch möglichst instruktive Anordnung und möglichst schöne, klare Wiedergabe reizen.

Der Gang jeder Operation resp. deren wichtigste anatomische Stationen sind gewöhnlich als kleingedruckte Ueberschrift in nuce angegeben, um das Wesentliche der Operation mit einem Blicke übersehen zu lassen.

Einzelne interessantere, indikatorische, klinische und statistische Zuthaten wurden in dem Kleingedruckten gerne beigefügt, weil man ja erfahrungsgemäss mehr Liebe und Gedächtnis für das hat, von dem man Mehreres weiss. Die praktischen Bedürfnisse der Feldchirurgie sind fortwährend besonders mitberücksichtigt.

Die ersten Auflagen fanden freundliche Aufnahme; möge sie auch der vorliegenden werden, *habent sua fata libelli!* In dieser ist für die jüngsten Kollegen eine Darstellung des einschlägigen Instrumentariums angefügt, mit den bei den einzelnen Instrumenten üblich gewordenen Autoren-Bezeichnungen.

München, 19. Oktober 1891.

Emil Rotter.

Inhalt.

Seite.

Einleitung I
Verzeichniss der Abbildungen XV

I. Operationen an den Blutgefässen.

A) Arterien, Allgemeines ihrer Continuitätsunterbindung . 1
1. Unterbindung der Carotis-communis 8
2. „ „ Carotis externa und interna . . . 11
3. „ „ Art. lingualis 12
4. „ „ „ temporalis 15
5. „ „ „ subclavia 16
6. „ des Truncus anonymus 21
7. „ der Art. mammaria interna 22
8. „ „ „ axillaris 23
9. „ „ „ brachialis 25
10. „ „ „ cubitalis 26
11. „ „ „ radialis 27
12. „ „ „ ulnaris 28
13. „ des Arcus volaris sublimis 29
14. „ der Art. iliaca communis 30
15. „ „ „ Aa. glutaeae 32
16. „ „ „ iliaca externa 32
17. „ „ „ femoralis 34
a) oberhalb des Abganges der Profunda 34
b) in der Mitte des Oberschenkels 36
c) am Adductorenschlitz 37
18. Unterbindung der Art. poplitaea 38
19. „ „ „ tibialis antica 41
20. „ „ „ „ postica 43
21. „ „ „ pediaea 44
22. Blutstillung an der Aa. intercostales 45
B) Operationen an den Venen 47
1. Aderlass, Venaesectio 47
2. Transfusion 47
3. Operative Behandlung der Hämorrhoidalknoten . . . 48

Seite.

II. Operationen an den Knochen und Gelenken.

Allgemeines zur Amputation und Exartikulation 50

Allgemeines zur Resektion 57

Die Behandlung mit dem „feuchten Blutschorf" nach Schede 63

1. Amputation der Fingerphalangen 64
2. Exartikulation der Mittel- und Endphalangen . . . 64
3. Exartikulation der Grundphalangen 65
4. Wegnahme der 4 letzten Finger miteinander . . . 68
5. Exartikulation des Daumens im Carpalgelenke . . . 68
6. Mittelhandamputation mit Erhaltung des Daumens . 71
7. Exartikulation der Hand 72
8. Resektion im Handgelenke 74
9. Amputation des Vorderarmes 78
10. Exartikulation des Vorderarmes 80
11. Resektion des Ellbogengelenkes 82
12. Amputation des Oberarmes 84
13. Exartikulation des Oberarmes 86
14. Resektion des Schultergelenkes 90
15. Amputation und Exartikulation der Zehenphalangen . 93
16. Wegnahme sämmtlicher Zehen miteinander 93
17. Exartikulation der Gross- und Kleinzehe samt deren Mittelfussknochen 96
18. Resektion des 1. und 2 Mittelfuss-Zehengelenkes . . 96
19. Amputation durch die Mittelfussknochen nach Jäger . 98
20. Exartikulation des Mittelfusses nach Lisfranc . . . 101
21. Exartikulation des Vorfusses nach Chopart 104
22. Exartikulation des Fusses nach Malgaigne 107
23. Wegnahme des Fusses nach Pirogoff 110
24. Die osteoplastische Fussresektion nach Mikulicz . . 113
25. Querexcision der Fusswurzelknochen nach Bardenheuer 116
26. Resektion des Fussgelenkes 117
27. Amputation des Unterschenkels 119
28. Wegnahme des Unterschenkels nach Gritti 124
29. Resektion des Kniegelenkes 126
30. Amputation des Oberschenkels 140
31. Exartikulation des Oberschenkels 133
32. Resektion des Hüftgelenkes 138
33. Osteotomie des Genu valgum nach Macewen . . . 141
34. Operation des Genu valgum nach Ogston 143
35. Osteotomia subtrochanterica 143
36. Sequestrotomie, Nekrotomie 144

Seite.

III. Wundschliessung durch die Naht.

1. Knopfnaht 147
2. Fortlaufende oder Kürschnernaht 149
3. Matratzennaht 150
4. Balkennaht 151
5. Perlennaht 151
Anhang: Sekundärnaht 152

IV. Operationen an Sehnen, Muskeln, Sehnenscheiden.

1. Der Sehnen- und Muskelschnitt, Tenotomie u. Myotomie 153
a) an der Achillessehne 154
b) an dem Kopfnicker 156
2. Die Sehnennaht und Sehnenplastik 157
3. Klumpfusschnitt nach Phelps 162
4. Die typischen Incisionen bei Tendovaginitis ac. purulenta 164

V. Operationen an den Nerven, Neurochirurgie.

1. Die Nervennaht und Nervenplastik 170
2. Nervendehnung und Nervenresektion, Allgemeines . . 172
3. Auffindung der einzelnen Stämme zur Dehnung und Resektion.
a) N. supraorbitalis 175
b) N. infraorbitalis und maxillaris superior . . . 177
c) N. mandibularis 182
d) Plexus brachialis 187
e) N. ischiadicus 188
f) N. cruralis 190

VI. Operationen an der Haut, den Nägeln, dem Unterhautgewebe und den Lymphdrüsen.

1. Impfung 191
2. Transplantation der Haut 191
3. Plastische Operationen 192
4. Exstirpation der Hautgeschwülste 198
5. Exstirpation der eingewachsenen Nägel 199
6. Subkutane und parenchymatöse Einspritzung 200
7. Lymphdrüsen-Onkotomie und Exstirpation 202

VII. Operationen am Kopfe.

1. Trepanation des Schädels 206
a) wegen Blutung aus der Art. meningea media etc. . 209
b) aus antiseptischen Gründen 213
Osteoplast. Deckung von Schädeldefekten 214

Seite.

2. Entfernung des Augapfels, Enucleatio oculi 215
Resektion des Nerv. opticus 216
3. Resektion des Oberkiefers 217
Osteoplastische Resektion nach Langenbeck 222
4. Resektion des Unterkiefers 224
5. Zungenexstirpation 227
6. Eröffnung der Highmorshöhle 230
7. Heurteloup und Wilde bei Ohreiterungen 230
8. Eröffnung des Antrum mastoideum 231

VIII. Operationen am Halse.

1. Kehlschnitt, Tracheotomie 234
2. Laryngofission, Kehlkopfspaltung 242
3. Larynx-Exstirpation 243
4. Speiseröhrenschnitt, Oesophagotomie 245
5. Pharyngotomie und Retropharyngealschnitt 248

IX. Operationen am Thorax.

1. Operative Eröffnung der Pleurahöhle 249
2. Rippenresektion, speciell Empyemoperation 253
3. Resektion des Manubrium sterni 259
4. Die chirurg. Behandlung der Lungenkavernen . . . 261
5. Exstirpation der Brustdrüse 262

X. Operationen am Unterleibe.

a) Operationen an Magen, Darm, Gallenblase.
1. Darmnaht und Darmresektion 269
2. Laparotomie 274
3. Gastrotomie, Magenschnitt 284
4. Pylorus-Resektion 288
5. Operationen an der Gallenblase 290
6. Bruchschnitt, Herniotomie 294
7. Drainage des Mastdarmes mit Sphinktrotomie . . . 308
8. Exstirpation und Resektion des Mastdarmes . . . 309
9. Anlegung des künstlichen Afters, Colotomie 312
10. Operation der Mastdarmfistel 313

b) an den Harnorganen.

Topographie 315
1. Catheterismus 323
Catheterismus posterior 325
2. Ausspülung d. männlichen Harnblase ohne Catheterismus 327
3. Harnröhren-Dammschnitt, Boutonnière 329
4. Blasenstich, Punctio vesicae hypogastrica 331

Seite.
5. Lithotripsie und Litholapaxie 333
6. Steinschnitt, Lithotomie 334
a) hoher, Sectio alta 334
b) Seitensteinschnitt Sectio perinealis lateralis . . . 339
Anhang: Sectio perinealis mediana 342
7. Nierenoperationen, Nephrektomie etc. 342

c) Operationen an den männl. Geschlechtsorganen.
1. Castration 347
2. Die Hydrocelen-Operation 349
3. Phimosisoperation 350
4. Penisamputation 351

Einschlägiges Instrumentarium 353

Autoren-Verzeichnis 371

Register 375

Verzeichnis der Abbildungen.

Seite.

Fig. 1. Horizontalschnitt des Halses, Carotis-Situs 9
„ 2. Situs der Art. lingualis 13
„ 3. Situs der Art. subclavia 16
„ 4. Schnittführung für Unterbindung des Truncus anonymus 21
„ 5. Situs von A. femoralis, Adduktorenschlitz, A. poplitaea 39
„ 6. Situs der Art. tibialis antica, Kniegelenksdurchschnitt 42
„ 7. Langenbeck'sche Compression der Aa. intercostales . 46
„ 8. Falsche Fassung zu unterbindender Arterien 55
„ 9. Phalangen-Exartikulation 65
„ 10. Finger-Exartikulation mit Ovalärschnitt 67
„ 11. Hand-Exartikulation, Dubreuil's Radiallappen . . . 73
„ 12. Dubreuil-Resultat 73
„ 13. Vorderarmdurchschnitt 78
„ 14. Vorderarm-Exartikulationsschnitt 81
„ 15. Ellbogen-Resektionsschnitt 83
„ 16. Oberarmdurchschnitt 86
„ 17. Humerus-Exartikulationswunde 89
„ 18. Absetzungslinien am Fusse 97
„ 19. Mittelfuss-Amputation nach Jaeger 100
„ 20. Chopart-Exartikulationswunde 105
„ 21. Exartikulation nach Malgaigne I 108
„ 22. Exartikulation nach Malgaigne II 109
„ 23. Schnittführung nach Pirogoff 111
„ 24. Schnittführung nach Mikulicz 114
„ 25. Operationsresultat nach Mikulicz 115
„ 26. Unterschenkeldurchschnitt 123
„ 27. Kniegelenks-Resektionsschnitt 127
„ 28. Oberschenkeldurchschnitt 132
„ 29. Femur-Exartikulationswunde 136
„ 30. Hüftgelenks-Resektionsschnitt 139
„ 31. Femursägeschnitt bei Hüftgelenksresektion 139
„ 32. Keilform bei Osteotomia subtrochanterica 144
„ 33. Einstülpungsnaht 145
„ 34. Entspannungs- und Vereinigungsnähte 149

Seite.
Fig. 35. Matratzennaht 150
„ 36. Schema der Sehnennaht 157
„ 37. Entspannende Sehnen-Randnaht 158
„ 38. Entspannende Sehnen-Centralnaht 158
„ 39. Sehnenplastik mit Lappenschwenkung 159
„ 40. Vorderarmdurchschnitt 161
„ 41. Die volaren Sehnenscheiden. Ihre typischen Incisionsstellen 166
„ 42. Die dorsalen Sehnenscheiden der Hand 167
„ 43. Paraneurotische Nervennaht 170
„ 44. Verlauf des Nerv. ischiadicus 189
„ 45. Hautdefektdeckung durch Verschiebung 193
„ 46. Hautdefektdeckung durch Lappenschwenkung 193
„ 47. Hautdefektdeckung durch Doppellappen-Schwenkung . 194
„ 48. Hasenscharten-Operation 194
„ 49. Operation der doppelseitigen Scharte 195
„ 50. Typische Trepanationsstellen, Krönlein'sche Linie . . 208
„ 51. Compressio cerebri durch arterielles Extravasat . . . 209
„ 52. Osteoplastische Deckung von Schädeldefekten . . . 214
„ 53. Oberkieferresektionen, Weichteilschnitte 222
„ 54. Oberkieferresektionen, Sägelinien 223
„ 55. Tracheotomie-Region, mit Linea alba und Schema der Venen 236
„ 56. Topographie zur Mammaexstirpation und Ausräumung der Achselhöhle 263
„ 57. Darmnaht nach Lembert 269
„ 58. Anlegung der Darmnaht nach Lembert 270
„ 59. Doppelnaht des Darms nach Czerny 270
„ 60. Innere Ringnaht nach Wölfler 271
„ 61.
„ 62. } Submuköse Darmresektion 273
„ 63.
„ 64. Laparotomie-Anordnung nach Greic Smith 277
„ 65. Magensitus, mit spez. Berücksichtigung der Magengefässe 285
„ 66. Bruchpforten 295
„ 67 Operation der Mastdarmfistel 314
„ 68. Peritonealüberzug der Blase bei mässiger Füllung . . 316
„ 69. Hebung des Peritoneums durch Rekteurynter und Blasenfüllung 317
„ 70. Beckenboden 319
„ 71. Harnröhre, die Ausdehnbarkeit ihrer Teile 321
„ 72. Ausführung des lateralen Perinealschnittes 341
„ 73—110. Einschlägiges Instrumentarium . . . . . 353—370

I.

Operationen an den Blutgefässen.

A. Arterien; Allgemeines über ihre Unterbindung in der Kontinuität.

Bei jeder Blutstillung durch die Ligatur gilt in praxi der Grundsatz, zunächst die Unterbindung an der verletzten Stelle selbst, etwa nach Erweitern der Weichteilwunde, und falls diese nicht gelingt, die Umstechung der blutenden Partie durch die umgebenden Weichteile zu versuchen, ehe man zu der Kontinuitätsligatur als dem endgültigen Blutstillungsverfahren greift. Diese Regel erleidet selbstverständlich eine Ausnahme da, wo die Eigentümlichkeit der Region die Unterbindung an der verletzten Stelle selbst zu einem für den Patienten entschieden weniger günstigen Eingriff macht, als die Kontinuitätsligatur ist, z. B. bei einer arteriellen Blutung aus der Tiefe der Kniekehle.

Grundsätzlich machen wir uns, auch bei unseren Uebungen an der Leiche, vor Beginn der Operation die zu erwartenden anatomischen Verhältnisse der Körpergegend klar, in welcher wir operieren: wir bestimmen uns an der Körperoberfläche einen Ausgangspunkt, machen uns den End- oder Zielpunkt unseres Weges topographisch klar, desgleichen nach Möglichkeit die Verbindung zwischen beiden, die Zwischenstationen.

Wertvolle Führer auf dem Wege zur Arterie hin sind uns die Muskeln, besonders diejenigen, deren Lage wir schon durch die unverletzte Haut hindurch mit unserem Auge und digital sicher bestimmen können. Aber auch in der Tiefe gelegene sind uns willkommene Wegweiser weiter zu unserem Ziel. In vereinzelten Fällen auch Sehnen und Aponeurosen,

auch Nerven. Dass ausserdem, wie der Anfänger gerne annimmt, am Lebenden das Fühlen der Pulsation wesentliche Dienste bei dem Aufsuchen der Arterien leiste, darauf dürfen wir nicht zu sicher rechnen: am Lebenden pulsiert eben manchmal die ganze Umgebung der Arterie mit, am meisten natürlich die gerade nebenan liegenden, zu vermeidenden Gebilde Vene und Nerv, in Folge ihrer Adhärenz an die Arterie; in anderen Fällen wiederum erscheint Alles pulslos, nach vorausgegangener starker Blutung z. B., wozu vielleicht auch noch die Reizung des N. vasoconstrictor durch die Freilegung der Arterie ins Spiel kommt. Hier ist es erfahrungsgemäss oft sehr schwer, vor dem Schnüren der Ligatur sich zu vergewissern, dass es in der That die Arterie ist, welche wir auf der Unterbindungsnadel haben; ein, wo anwendbar, sehr sicheres Auskunftsmittel ist, das Organ auf der Nadel emporzuheben und durch Druck auf dasselbe die periphere Pulsation zum Verschwinden zu bringen. Immer ist die zufühlende Fingerspitze (»das Auge des Chirurgen« Blasius) uns für die Differenzialdiagnostik höchst wertvoll: sie lernt durch Uebung an der Leiche bald die festere derbe Textur der Arterienwand, besonders wo die Arterie gegen einen Knochen gedrückt werden kann, das Gefühl zweier übereinander verschiebbarer dickerer Membranen differenzieren von den zartwandigen Venen und den solidcylindrischen, nicht platt zu drückenden Nerven.

Wir wählen ein mittelspitzes oder höchstens mässig bauchiges Skalpell (S. 353), weil bei Verwendung mehr convexer Klingen die Winkel der Wunde gerne seicht bleiben; fassen dasselbe in Tischmesserhaltung. Unser Schnitt durch die, von der assistierenden Hand nicht etwa verzogene, am Lebenden immer rasierte äussere Haut läuft in der Mehrzahl der Fälle parallel mit der Richtung der zu unterbindenden Arterie. Die früher empfohlene Erhebung einer Hautfalte lässt diese parallele Richtung leichter verfehlen. Alle auf den Hautschnitt folgenden Schnitte werden grundsätzlich genau in derselben Richtung gemacht, wie jener, und genau ebenso lang. Die Länge des Hautschnittes aber sei eine möglichst ausgiebige gewesen, denn die Antiseptik macht uns — ab-

gesehen von besonderen Verhältnissen oder Lokalitäten, z. B. dem Gesicht — gleichgültig gegen grosse Wunden, und ein zu kurzer Hautschnitt ist der Auffindung und Isolirung des Gefässes in hohem Grade hinderlich, besonders bei tiefer Lage des letzteren und bei dickerem Fettpolster. Bogenförmige Hautschnitte mache der Anfänger stets als zwei oder drei einzelne Schnitte, die mehr weniger winklig zusammenlaufen, weil nur dadurch ein schiefes Durchschneiden, ein Zuschärfen der Haut mit folgender Beeinträchtigung der Ernährung zu vermeiden ist.

Sobald wir nun Haut und Unterhautfettgewebe (fascia superficialis) durchschnitten haben, was wir daran erkennen, dass sich bei Verschieben der Haut Gewebe im Grunde der Wunde nicht mehr mitbewegt, legen die weniger geübten Kollegen das Messer weg und arbeiten nur mit stumpfen Instrumenten, am besten mit zwei anatomischen Pinzetten, oder mit anatomischer Pinzette (S. 355) und Hohlsonde (S. 358); nur wenn stärkere Fascien kommen, greifen sie wiederum zum Messer und trennen diese auf der Hohlsonde derart, dass sie einen kleinen Kegel mit der Pinzette aufheben, denselben quer abschneiden und durch die so entstehende Oeffnung die Sonde einschieben; der geübtere Chirurg mag längere Zeit mit mehr oder weniger Nachdruck das Messer arbeiten lassen, am rücksichtslosesten bei Präparieren zwischen zwei Pinzetten, indessen wird bei der letzten Freilegung des Gefässes auch er grundsätzlich nur stumpf verfahren. Zu abwechselndem Stumpf- und Scharfarbeiten ist für die geübtere Hand die Kombination von Pinzette und Hohlscheere (S. 357) das bequemste, weil letztere geschlossen die Teile vorzüglich stumpf von einander löst und eine kleine Fingerbewegung das stumpfe Instrument jeden Moment in ein scharfes umwandeln kann.

Bei dem Einschneiden auf Muskeln vermeide man unnötige Verletzung derselben, die für den Patienten nicht gleichgültig ist, da die fibrösen Muskelnarben bei etwa ausbleibender prima intentio breiter werden als vorhergesehen, und als Inscriptiones tendineae Verkürzungen sowie, auch nach Längstrennung, Funktionsstörung veranlassen können. Des-

halb darf man auch bei Vordringen in die Tiefe etc. durchaus nicht so sehr freigebig mit Muskeldurchschneidungen sein.

Mangelt uns ein Assistent, der uns an der Leiche und am Lebenden die Wundränder mit Haken auseinanderzöge, wenn wir in die Tiefe vorschreiten, so ersetzen wir uns denselben ganz vorteilhaft durch die Bose'schen Sperrhaken (S. 354). Da dieselben einen ganz gleichmässigen Zug nach beiden Seiten hin durch ihre Konstruktion gewährleisten, sind sie geradezu besser als ein nicht ganz aufmerksamer Assistierender. Auch Rosenthals spitze Ketten- resp. Schnurhaken mit Gewichten können gute Dienste leisten.

Etwa auftretende einigermassen erhebliche Blutungen werden gestillt, ehe man weiter in die Tiefe geht. Treten uns bedeutendere Venen in den Weg, so lassen wir in der Regel dieselben möglichst intakt mit stumpfen Haken (S. 355, 356) zur Seite ziehen, indem wir sie von ihrer Umgebung frei machen, ohne sie selbst zu berühren (Verletzungen derselben siehe S. 6); mittlere dürfen nötigenfalls antiseptisch doppelt unterbunden und abgeschnitten werden; kleinere schliesslich auch ohne viel Schaden mit Sperrpinzetten (S. 355) eingeklemmt und durch deren Schwere abgezogen werden. Im Wege liegende Lymphdrüsen werden exstirpiert.

Liegt das Gefässbündel in seiner Scheide vor, so erinnern wir uns, wie leicht auf Quetschungen der Venen hin Thrombose entsteht, und vermeiden dieselben darum sorgfältig mit den Branchen unserer Pinzetten oder mit der stossenden Spitze der Hohlsonde; eröffnen die Scheide durch einen kegelförmigen Ausschnitt in der erwähnten Art, oder wir zerreissen sie mit zwei Pinzetten in querer Richtung zum Gefäss und präparieren sie dann mit Pinzette und Hohlsonde vorsichtig von der Arterie ab. Diese letztere kann man heutzutage — mit Rücksicht auf die folgende doppelte Ligatur — sehr wohl mit der Pinzette selbst erfassen, wodurch ihre Isolierung viel rascher und leichter gelingt, auch das Mitfassen eines Nerven z. B. sicherer vermieden wird. Wir umgehen die Arterie, sobald dies auch nur an einer kleinen Stelle möglich ist (weil ausgedehntere Entblössung die Gefässwand ausser Ernährung

setzen und so die Veranlassung zu Nachblutungen werden könnte) langsam und bedächtig mit der Unterbindungsnadel (S. 357), unter Mithülfe der spannenden Pinzette, immer von der Venenseite her, schnüren mit chromsäuregehärteten Katgut- oder antiseptischen Seidenfäden, am besten mit Rotterin-Chromgut*) — bei grösseren Arterien wenigstens, weil einfaches Katgut sich zu rasch resorbiert — in doppeltem Knoten und schneiden die Fäden kurz ab. Findet sich nahe der Unterbindungsstelle ein stärkerer Arterienast abgehend, so unterbinden wir denselben mit, weil möglicherweise unsere Antiseptik fehlschlägt und wir also mit der Gefahr der Nachblutung durch eitrige Zerstörung eines zu kurzen Thrombus rechnen müssen. Wir legen immer zwei Ligaturen nebeneinander an und durchschneiden das Gefäss zwischen diesen, um einer Zerrung der Ligaturstelle vorzubeugen. Die normale Unterbindungsnadel lässt sich in Notfällen z. B. im Felde ersetzen durch eine abgebogene Oehrsonde oder eine in einem Kork, einem Bleistift u. dgl. mit ihrer Spitze fest eingesteckte grössere krumme Wundheftnadel (S. 359).

Nach der Unterbindung reinigen wir die Wunde und legen wonötig einen Drain ein. Weil die Arterie zwischen doppelter Ligatur durchschnitten worden ist und ihre Stümpfe das Bestreben haben sich zurückzuziehen, so ist nicht zu besorgen, dass das zentrale Ende des Drain etwa direkt an die pulsierende Arterienwand zu liegen kommt und durch andauernde Reibung reizen, ja vielleicht usurieren könnte. Wir befestigen den Drain in der gewünschten Lage durch eine Nahtschleife oder Sicherheitsnadel an den Wundrand, vernähen die Wunde lege artis (siehe unten Abschnitt III)

---

*) Das Rotterin (das Antiseptikum erhielt diesen Namen in dem k. Obermedizinalausschuss; über seine Zusammensetzung siehe Centralbl. f. Chirurgie XV Nr. 40 u XVI Nr. 3 sowie Bericht der 61. Naturforscherverslg. S. 125) ist bisher die einzige unter allen antiseptischen Wundbehandlungsflüssigkeiten, welche antiseptische Stärke mit Ungiftigkeit verbindet. In haltbarer Pastillenform handlich und für alle praktisch-ärztlichen Verhältnisse passend wird es bezogen von Kronenapotheke—Berlin.

und legen einen antiseptischen Verband darauf — Arterienunterbindung bei Amputationen s. Kap. II „Allgem. zur Amputation" III. Akt, S. 55 ff.

Kommt eine Verletzung einer Vene erster Grösse vor, einer V. anonyma, jugularis interna, subclavia, axillaris und femoralis, so hat man drei Behandlungsverfahren, deren zwei an der Leiche geübt werden können: die Jodoformmulltamponade, die seitliche Ligatur und die Naht der Venenwand. In den letzten Jahrzehnten wurde von den Meisten in diesen Verletzungsfällen die doppelte Totalligatur der betroffenen grossen Vene für indiziert gehalten, was allerdings das sicherste Verfahren ist, wenigstens am Halse, wo bei etwa folgendem Erbrechen nicht nur die Gefahr der Nachblutung, sondern auch des Lufteintrittes besteht, wenn ein anderes Verfahren im Stiche lässt; und thatsächlich ist sogar die V. anonyma sinistra mit Heilerfolg total unterbunden worden (Heineke). Indessen muss in vielen Fällen die Erhaltung des Lumens derartiger Stämme höchst wertvoll erscheinen und speziell bei der V. femoralis ist dies geradezu von lebenswichtiger Bedeutung, weil der Klappenmechanismus ihrer Seitenäste sich manchmal und zwar ganz unberechenbar der Einrichtung von Collateralbahnen entgegenstellt und dieses Hindernis trotz aller Hilfstherapie, trotz gehöriger vis a tergo (Intaktlassen der Arterie, vertikale Suspension, Bergmann), manchmal nicht gesprengt werden kann. Deshalb erscheint bei dieser Vene die Totalligatur als ein verzweifelt gefährliches Mittel. Man könnte sich nun an ihr der Jodoformmulltamponade anvertrauen, nachdem diese selbst an verletzten grösseren Arterien die Bildung organischen Verschlusses erzielte (Küster, Mosetig). Durch einen nur leichten Druck derselben auf das Gefäss müsste zunächst das Zustandekommen eines äusseren organisationsfähigen Blutkoagulums angestrebt werden. Ausserdem ist überall da, wo die Venenwand sonst gesund ist und die Aussicht auf die Möglichkeit eines aseptischen Verlaufs besteht, die seitliche Ligatur, vor allem aber die seitliche Venennaht, die letztere als zuverlässigstes Verfahren, vorzuziehen. Die seitliche Ligatur eignet sich selbstverständlich

nur für kleine Kontinuitätstrennungen: man fasst die verletzte Stelle einfach mit der Schieberpincette, legt durch leichten seitlichen Zug die Endothelflächen derselben aneinander und bindet die gefasste Partie mit gut desinfizierter Seide ab, weil diese sich fester knoten lässt, als Katgut. Indessen droht nach dieser seitlichen Ligatur immer die Gefahr des Abrutschens, besonders am Halse oder in der Axilla, eben bei nachfolgendem Erbrechen oder Husten. Die sehr viel sicherere seitliche Venennaht verdankt die antiseptische Epoche Schede, welcher sie schon oftmals und mit bestem Erfolge, an Jugularis und Femoralis — mit und ohne Vernähung der Gefässcheide — ausgeführt hat. Er lässt sich die Venenwunde womöglich von den Fingern des Assistenten mit den Endothelflächen dicht geschlossen aneinandergelegt präsentieren, und wo dies nicht möglich ist, dieselbe von beiden Seiten her mit möglichst horizontal gelegten Sperrzangen (S. 355), wiederum Endothel auf Endothel, fassen und vereinigt nun mit fortlaufender Naht (S. 149) lieber überwendlich, aber auch in Art der Matrazennaht (S. 150) unter den Branchen der Zange hin. Der Vollständigkeit wegen sei für die Nachbehandlung der Femoralvenenverletzung hier beigefügt, dass bei querem Verlauf der Wundränder die Flexion des Oberschenkels zu deren Annäherung aneinander mitwirkt, bei Längsverlauf die Extension. Ausser der Extension des Oberschenkels setzt auch seine Rotation nach aussen den Blutdruck in der Femoralvene herab (W. Braune).

Die Unterbindung der einzelnen Arterien.

1. Art. carotis communis.

Region: vordere Halsfläche zu Seiten des Kehlkopfes. Ausgangspunkt: der fühlbare innere Rand des Kopfnickers. Leitpunkt: Querfortsatz des 6. Halswirbels (= Tuberculum caroticum s. Höcker von Chassaignac). Vene: liegt lateralwärts.

Topographie: Ist das Gesicht der Leiche geradeaus gerichtet, so sehen wir meistens oder fühlen wenigstens den inneren Rand des M. sternocleido-mastoidens zu beiden Seiten des Kehlkopfs von Processus mastoideus zur Articul. sterno-clavicularis herabziehen. Diese Verlaufsrichtung des Sterno-cleido-Randes markiert uns annähernd diejenige der Carotis und somit unsere Schnittführung. Unter der äusseren Haut werden wir finden: das ihr enganhaftende Platysma myoides (Fig. 1, Ziff. 1), unter diesem die oberflächliche Halsfascie, von dem Rand des Kopfnickers (1 a) zu den dem Kehlkopf (2) aufliegenden Muskeln Omohyodeus und Sternohyoideus sich herüberspannend. Hinter dem Kopfnickerrand aber die derbe mittlere Halsfascie, welche hier die Gefässcheide um Art. carotis commun. (3), Vena jugularis interna (4) und den Vagus bildet; an dieser Fascie wird der in sie eingeschobene M. omohyoideus mit seinem charakteristischen durch seinen Namen gekennzeichneten Verlaufe unseren Weg kreuzen müssen.

In der Gefässcheide werden wir Carotis und Jugularis n gemeinschaftlicher bindegewebiger Umhüllung derart geiagert finden, dass die Vene lateralwärts (dabei etwas oberflächlicher), die Arterie medialwärts ist, zwischen beiden nach rückwärts, aber ihnen unmittelbar anliegend der N. vagus. Die Figur lässt erkennen, dass die Vene in stark gefülltem Zustande mit ihrem medialen Rande die Arterie teilweise decken kann. An der vorderen Fläche der Arterie liegt der dünne Ramus descendens hypoglossi, lateralwärts nach hinten von ihr der Höcker von Chassaignac. (Fig. 1, Ziff. 5. Halswirbel, 6. Art. vertebralis, 7. Schlundkopf, 8. M. sternohyoideus, 9. M. thyreohyoideus, 10. Nackenmuskeln, 11. Rückenmark).

Ausführung der Operation. Die Leiche ist in der Rückenlage, mit erhöhter Brust, Kopf hintenübergeneigt.

Unser erster Schnitt soll uns den inneren *Kopfnickerrand* bloslegen; wir palpieren letzteren durch die Haut, schneiden ihm entsprechend von der Höhe des ebenfalls leicht palpierten oberen Schildknorpelrandes an etwa 8 cm lang nach abwärts durch Haut und Platysma, indem wir den in das Bereich des obersten Teiles unseres Schnittes fallenden ganz regel-

Fig. 1.
Horizontalschnitt des Halses, Höhe der Incisura thyreoidea. Carotis-Situs (Ziff. 3).

mässig vorhandenen, dem vorderen Kopfnickerrand parallel verlaufenden stärkeren Ast der Vena jugularis externa s. facialis (vgl. Fig. S. 236) vermeiden, auch kleinere etwa uns in den Weg kommende subkutane Venen womöglich schonen oder

eben angeschnittene mit Katgut doppelt unterbinden und dann völlig durchschneiden, — und haben den Kopfnickerrand vor uns.

Nun palpieren wir in der mit Haken rautenförmig auseinandergezogenen Wunde unseren Wegweiser: das *Tuberculum caroticum.* Auf dasselbe lossteuernd eröffnen wir die obere Halsfascie (falls diese nicht bereits mit dem Platysma durchschnitten worden ist) am Rande des Kopfnickers, legen diesen bloss und verlagern ihn leicht lateralwärts; ziehen alle nach innen vom Hautschnitt gelegenen Weichteile aber, besonders die etwa vergrössert gefundene Schilddrüse mit Langenbeck'schen Hüftgelenkshaken (S. 355, 356) oder anderen gut abgestumpften breiten Haken mit grossem Radius, energisch medialwärts und sehen jetzt einen weissglänzenden fibrösen Strang vor uns liegen: die Gefässcheide, gekreuzt vom Omohyoideus.

Wir eröffnen die Gefässcheide, erkennen die Arterie, lateralabwärts von ihr die Vene, nach rückwärts den N. vagus; isolieren mit Umgehung des Ramus descendens hypoglossi die Carotis, ligieren.

Das Tuberculum Chassaignac ist uns nicht blos Wegweiser für die Auffindung der Arterie, sondern bezeichnet auch die für die Ligatur am meisten sich empfehlende Höhe; weiter nach oben würde dieselbe der Teilungs- und Verästelungsstelle der Arterie zu nahe kommen, weiter nach unten durch tiefere Lage der letzteren schwieriger werden. Da das Ligamentum cricothyreoideum medium s. conicum dem Höcker des 6. Halswirbels ganz au niveau liegt, so kann auch dieses als Anhaltspunkt für die Höhenlage der Unterbindungsstelle dienen. Die Höhe dies Ligamentes würde dann die Mitte unseres Hautschnittes werden.

Eine von Zang vorgeschlagene Modifikation der Unterbindung: im unteren Halsteil zwischen den beiden Ansätzen des Sternocleidomuskels am Manubrium sterni und der Clavicula mit einem dieser Stelle entsprechenden etwa winkligen Hautschnitt ist wegen der sehr tiefen Lage des Gefässes, seiner fast gänzlichen Bedeckung durch die Vene und der Nähe des Ductus thoracicus linkerseits als sehr gefährlich verlassen; Verletzungen der Carotis von der Höhe des 6. Halswirbels aufwärts indessen könnten die Wahl dieser Unterbindungsstelle dem Chirurgen aufdrängen, weil sie ihm, nach vorhergegangenem starken Blutverlust, immer noch weniger aussichtslos erscheinen müsste, als die Unterbindung im Gebiete der provisorisch tamponierten Wunde, welche Manchem aus prinzipiellen Gründen

etwa zunächst angezeigt erscheinen möchte. In diesem verzweifelten Falle müsste sofort nach dem (bei kurzem Halse, Struma etc. möglichst hoch begonnenen) Hautschnitte und nach Durchschneidung des Sternomastoideus oder auch des Cleidomastoideus stumpfe Präparation Platz greifen; auch die Gefässcheide kann mit zwei anatomischen Pinzetten auseinandergeblättert werden, der Geübtere mag sie mit zwei feinen spitzen Haken (S. 355) von den Gefässen abheben, oder es wird zu der von Bardenheuer angegebenen Resektion der oberen Brustapertur geschritten. (Siehe S. 259).

Dass die Isolierung der Arterie von dem N. vagus sehr gewissenhaft geschehen muss, ist einleuchtend: die durch Mitunterbindung dieses übrigens in seiner Lage manchmal variablen (medial und vor der Arterie, Dubrueil) Nerven eintretende Lähmung könnte direkt tödlich wirken, wenn auch in neuester Zeit einzelne wohlbeglaubigte Fälle mitgeteilt sind, in welchen Operierte wenigstens seine Durchschneidung überstanden haben. In einem solchen Unglücksfalle wäre jedenfalls zur Nervennaht (siehe diese unten S. 170) zu greifen, deren Erfolg auch hier sich bestätigen möchte. Die Durchschneidung des Ramus descendens hypoglossi würde keine grosse Bedeutung haben können.

Die verletzte V. jugularis interna wurde zwischen zwei Ligaturen durchschnitten, der Fall verlief glücklich. (Bardeleben II, S. 171, Anm.)

Gerade bei der Carotis-Kontinuitätsunterbindung ist nach Anwendung von einfachem Katgut als Ligaturmaterial (cf. Allgemeines S. 5) an Stelle des Chromgut oder der Seide zu rasche Resorption beobachtet worden und tödliche Embolie durch den mobilgewordenen Thrombus. (Bardeleben II, S. 174, Anm.)

Die Gesamtsterblichkeit der Ligatur der Carotis communis beträgt 39,8 %.

2. Art. carotis externa und interna.

Schnitt hier von Zungenbeinhöhe abwärts, weil Carotisteilung in Höhe des oberen Schildknorpelrandes.

Topographie, vgl. die der vorigen Nummer. Die Carotis communis beginnt in der Höhe des oberen Schildknorpelrandes sich zu verästeln, manchmal auch tiefer, bis zum unteren Schildknorpelrand herab (Luschka). Ihre Bifurcation liegt nahe dem inneren Rande des Sternocleido unterhalb des Biventer. Der unverästelte Stamm der Carotis externa s. facialis ist sehr kurz, gewöhnlich nur millimeterlang und sofort beginnt die zahlreiche Verzweigung in Thyreoidea sup., lingualis, sternocleidomastoidea etc.; die interna s. cerebralis, von jener durch die Mm. styloglossus und stylo-

pharyngeus geschieden, geht an der Seitenwand des Pharynx vor der V. jugularis interna und dem N. vagus medianwärts und nach hinten Die V. facialis communis, die dicht unterhalb des Kieferwinkels aus der fac. anterior und posterior sich bildet, läuft über die Bifurcationsstelle der Carotis herab zur Jugularis.

Ausführung. Schnitt auf M. sternocleidomastoideus nahe seinem medialen Rande von Zungenbeinhöhe senkrecht herab, wiederum etwa 8 cm lang. Nach leichtem Auswärtsziehen des Muskels findet man die Vena facialis communis, hinter dem tiefen Blatte der Fascia infrahyoidea in eigener Scheide, die Carotis decken. Sie wird doppelt unterbunden und durchschnitten. Auf der nun folgenden Gefässscheide vorhandene Lymphdrüsen werden exstirpiert. Die Gefässscheide ist hier viel härter als weiter unten; gelingt es nicht, sie stumpf zu trennen, so wird sie — näher der Kehlkopfseite — erhoben, flach angeschnitten und auf stark erhobener Hohlsonde, bei entzündlicher Degeneration mit besonderer Vorsicht gegen etwaiges Anschneiden des medialen Jugularisrandes, gespalten. An der Teilungsstelle liegt zunächst die Carotis interna mehr nach aussen und die externa nach innen; die letztere gibt sich durch den sofortigen Abgang der Thyreoidea sup. zu erkennen. Isolierung des gewählten Astes, Ligatur. — Statt des hier angegebenen Hautschnittes kann für die Carotis externa ganz zweckmässig auch der bei der Unterbindung der Art. lingualis beschriebene gewählt werden.

Anm. Die isolierte Unterbindung der Car. externa stört die Zirkulation im Gehirn in geringerem Grade und ihre Mortalität beträgt nur 15%. Gelingt die der interna nicht, dann Jodoformgaze-Tamponade.

3. Art. lingualis.

Region: zwischen dem Unterkiefer und dem Zungenbein, Regio submentalis. Ausgangspunkt: das fühlbare Zungenbein Zwischenstationen: Submaxillardrüse, dann intermediäre Biventersehne. Endstation: das sogenannte Hypoglossusdreieck. Vene: ein Ast derselben verläuft meist mit dem N. hypoglossus *oberhalb* des M. hyoglossus.

Topographie. In der Furche zwischen Unterkinn-

gegend und Hals greifen wir über dem Kehlkopf das Zungenbein, welches gewöhnlich in seiner ganzen Ausdehnung gut erkennbar ist durch seine Konsistenz und eigene Elastizität an seinen seitlichen Enden, den grossen Hörnern. An dem Körper dieses Knochens befestigt sich durch ein fibröses Blatt die sehnige Vereinigung der beiden Bäuche des M. biventer maxillae (Fig. 2, Ziff. 1, 2 mit M. stylohyodeus). Diese beiden Bäuche umfassen, indem sie nach oben zum unteren Rande des Kinns beziehentlich zur Incisura mastoidea

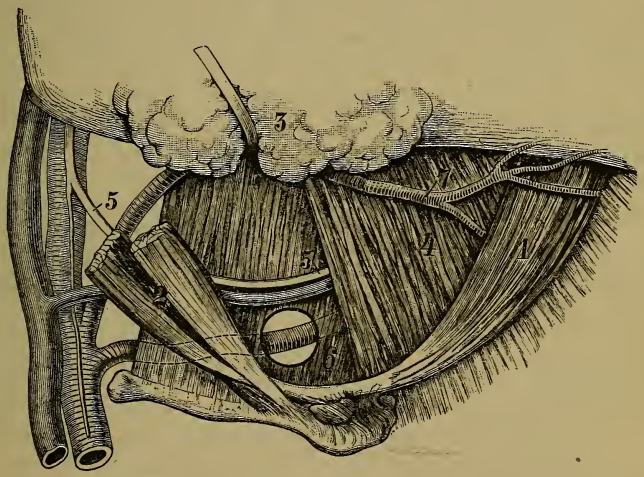

Fig. 2. Situs der rechten Art. lingualis.

hin divergieren, die Glandula submaxillaris (3). Unter dieser Drüse verläuft annähernd parallel mit dem Zungenbein der N. hypoglossus, vom hinteren Biventerbauch gegen den vorderen hin. Letzteren erreicht er jedoch nicht, weil der M. mylohyoideus sich zwischen beide Gebilde einschiebt. So entsteht ein Dreieck, begrenzt vom vorderen Rand des hinteren Bauches des Biventer, vom hinteren Rand des M. mylohyoideus (4) und von dem N. hypoglossus (5): das Hypoglossusdreieck. Den Grund dieses Dreiecks bildet der platte

M. hyoglossus (6), und *unter* diesem Muskel zieht unsere Arterie, von der Carotis externa herkommend, nach vorne, in gleicher Richtung wie der N. hypoglossus *über* diesem Muskel. (Fig. 2, Ziff. 7: Art. submentalis).

Ausführung der Operation. Der Kopf wird stark nach hinten und gegen die Schulter der gesunden Seite geneigt. Nachdem man sich der Lage des *Zungenbeines* vollkommen versichert hat, macht man vom Unterkieferwinkel nach dem grossen Zungenbeinhorn und von da über letzteres weg bis nahe zur Medianlinie des Halses den Schnitt durch Haut und Platysma. Man kann die im äusseren Wundwinkel erscheinende Vena facialis ant. doppelt ligiert durchschneiden oder sie schonen. Man erblickt nun als ersten Wegweiser den unteren Rand der Submaxillardrüse. Dieser wird mit leichten Messerzügen von dem umliegenden Bindegewebe allseitig abpräpariert und die derartig beweglich gemachte Drüse mit einem stumpfen Haken nach oben gezogen. Dadurch wird das *Hypoglossusdreieck* (von Hüter »Trigonum linguale« genannt), freigelegt, dessen Begrenzung wir uns in jedem einzelnen Falle wieder construieren: aussen der hintere Bauch des M. biventer, kenntlich an seiner glänzend weissen Sehne, innen der freie Rand des M. mylohyoideus, oben der noch von lockerem Gewebe bedeckte N. hypoglossus; den Grund des Dreiecks aber bildet das Fleisch des M. hyoglossus mit dem charakteristischen, seinem Namen entsprechenden Faserzug.

Dieses Fleisch erhebt man, ohne an der Lage der übrigen Teile viel zu verziehen (nur wo Vergrösserung des Dreiecks erwünscht erscheint, bewirkt man dies durch stumpfen Hakenzug des sehnigen Biventerteiles nach unten), dicht unter dem N. hypoglossus mit der Pinzette, schneidet ein keilförmiges Stückchen aus ihm heraus und findet nun die hinter ihm liegende Arterie ganz frei und isoliert, indem der N. hypoglossus, weil er ganz der Arterie entsprechend oberhalb des M. hyoglossus verläuft, als Richtschnur diente. Die Vena lingualis oder ein stattlicher Ast derselben verläuft häufig mit dem N. hypoglossus auf dem Hyoglossus-Muskel; wenn sie geniert, verfällt sie der Durchschneidung nach doppelter Ligatur. Wird ausnahmsweise, vielleicht wegen abnormen

Verlaufes, auf diese Art die Arterie nicht gefunden, so empfiehlt sich Linharts Methode des Vordringens gegen die Carotis externa und Anziehens derselben nach aussen: dabei spannen sich deren drei Aeste, auch die Art. lingualis und bilden Vorsprünge.

Die Art. lingualis kann auch näher ihrem Ursprunge aus der Carotis ext. unterbunden werden in dem Winkel zwischen dem hinteren Rand des hinteren Biventerbauchs und oberen Zungenbeinrand, ebenfalls unter dem M. hyoglossus (Fig. S. 13) oder noch näher dem Ursprung, wo der M. hyoglossus fehlt, nach Mirault. Da diese Methode jedoch manchmal grosse Schwierigkeiten bringen kann, so dass ihr Begründer selbst sie nicht immer zu besiegen vermochte (Hüter Spec. Chir. Bd. I, S. 180), so hält man sich besser an die oben vorgetragene Methode von Guérin, die die Aufgabe dadurch erleichtert, dass man zunächst nicht nach der kleinen Arterie, sondern nach dem grösseren Hypoglossusdreieck sucht. Hüter hat sie in 25 Fällen an Lebenden erprobt. Als Indikationen für die Ligatur gelten 1) Sicherstellung gegen Blutung bei Ausschneidung des Zungenkrebses, wo sie eventuell beiderseits nötig sein kann, 2) traumatische Blutungen aus der Zunge. Gegen Makroglossie führte sie Hüter mit bestem Erfolge aus (l. c. Bd. I, S. 180); gegen Tumorenwachstum der Zunge (Demarquay) hat sie sich nicht bewährt.

Bei dem Lebenden ist es unumgänglich, das Zungenbein durch einen um dasselbe geführten starken spitzen Haken zu fixieren und nach vorne ziehen zu lassen, weil sich ausserdem der Grund der Wunde fortwährend bewegt und Schling- und Atembewegungen die Isolierung des Gefässes erschweren.

Derselbe Haken dient auch sehr zweckmässig zur Anspannung des M. hyoglossus bei dessen Durchschneidung.

4. Art. temporalis.

Ausgangspunkt: Ohrmuschel und Kiefergelenk.

Topographie. Als Zweig der Carotis externa verläuft unsere Arterie über die Wurzel des Jochbogens hinweg vor dem Ohre gerade aufwärts zur Schläfegegend. Bis zur Höhe des Tragus oder des Kiefergelenkes ist sie von der Parotis bedeckt, weiter aufwärts nur von Haut und Fascie.

Ausführung der Operation. In der Mitte zwischen Ohrmuschel und Kiefergelenkköpfchen (Mundöffnen) und parallel dem Längsdurchmesser der ersteren incidieren wir, um die Parotis nicht zu verletzen: aufwärts vom Tragus 3 cm lang Haut und die etwas derbe superficielle Fascie; letztere vorsichtig, um die zarte Arterie nicht sofort anzuschneiden. Vene und N. auriculotemporalis liegen nach hinten von der Arterie.

5. Art. subclavia.

a) oberhalb des Schlüsselbeines.

Region: Supraklavikulargrube. Ausgangspunkt: oberer Rand des Schlüsselbeines. Leitpunkt: der Ansatz des M. scalenus anticus an die 1. Rippe mit deren meist fühlbarem Höcker, dem Tuberculum Lisfrancii. Vene: liegt *vor* dem Scalenus.

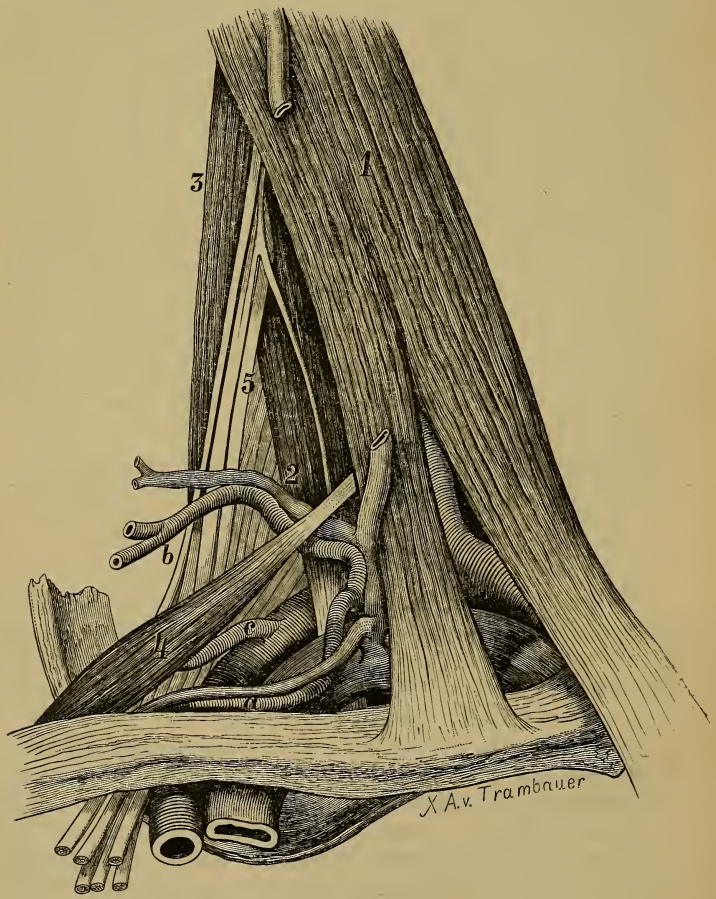

Fig 3 Situs der rechten Art. subclavia oberhalb des Schlüsselbeines.

Topographie. Die Subclavia entspringt rechts aus der Art. anonyma, links aus dem Arcus aortae, verläuft bogenförmig hinter dem M. sternocleidomastoideus (Fig. 3, Ziff. 1) zwischen den Mm. scalenus anticus (2) und medius (3) über die erste Rippe hinweg hinter das Schlüsselbein gegen die Achselhöhle hin. Zwischen den genannten beiden Muskeln liegt neben ihr, an ihrer hinteren und oberen Seite — auf der Abbildung teilweise verdeckt durch den M. omohyoideus (4), welcher von dem Schulterblatt zu dem Zungenbein schräg heraufzieht — der Plexus brachialis (5). Die Vena subclavia verläuft im Gegensatz zu ihrer Arterie *vor* dem Scalenus anticus, aber in derselben Richtung wie jene. In dem Raume zwischen dem lateralen Rande des Sternocleidomastoideus und des M. cucullaris ist die Art. subclavia nur von Fett und Lymphdrüsen, der Fascia cervicalis mit den Nn. supraclaviculares und der V. jugularis externa, dann von dem Platysma und der Haut bedeckt und deshalb hier am leichtesten zugänglich.

Bei Wahl dieses Weges für die Ligatur aber sind zwei anatomische Punkte besonders wichtig: vor Allem die Verhältnisse der *Vena jugularis externa.* Senkrecht an der Seite des Halses zum lateralen Rand des Kopfnickers herablaufend (s. Figur) und hinter diesem in die Tiefe strebend, durchbohrt sie das tiefe Blatt der Cervicalfascie in der Nähe des Schlüsselbeins, also ungefähr in der Höhe unseres gleich zu beschreibenden Hautschnittes. Demnach müssen wir schon bei geringer Modification des letzteren darauf gefasst sein, sie das eine Mal extrafascial, das andere intrafascial vorzufinden. Ein zufälliges Anschneiden der Vene nun ist gerade in der Nähe dieser Durchtrittsstelle durch die Fascie deshalb bedenklicher, weil letztere das Collabieren der Venenwand hindernd Lufteintritt begünstigt. Deshalb ist es besser und geraten, die Vene von vornherein freizulegen und bewusst zwischen doppelter Ligatur zu durchschneiden.

Zweitens ist in dem genannten Unterbindungsraume zu berücksichtigen der Verlauf der *Vena transversa scapulae,* welche mit ihrer gewöhnlich aus dem Truncus thyreocervicalis entspringenden Arterie (a) jenen Raum in querer Rich-

tung unmittelbar oberhalb der Clavicula durchzieht, vor Scalenus anticus, vor der Vena und Art. subclavia und vor dem Plexus sehr exponiert gelagert. Auch sie verfällt, wenn sie stört, am einfachsten der doppelten Ligatur und dem Messer. Desgleichen eventuell die Vene der in unserem Bilde gleichfalls aus dem Truncus thyreocervicalis entspringenden Art. cervicalis superficialis (b).

Erwähnen wir noch die Art. transversa colli (c), welche weiter nach aussen aus der Subclavia entspringt, alsbald den Plexus durchbricht und unter dem Cucullaris weiterläuft.

Ausführung der Operation. Damit die Arterie über dem Schlüsselbein möglichst zugänglich werde, lässt man diesen beweglichen Knochen nach abwärts verschieben, indem man den Arm stark nach unten und medialwärts zieht; den Kopf legt man nach der gesunden Seite. Man palpiert das Schlüsselbein, sodann den lateralen Rand des Kopfnickers (oder schätzt diesen, wenn bei fettem Halse die Palpation nicht deutlich ist, etwa zwei Finger von dem Sternalende des Schlüsselbeines) und führt von ihm aus den Schnitt, gut einen Fingerbreit über dem oberen Schlüsselbeinrande und parallel zu diesem, bis zu dem sichtbar werdenden vorderen Cucullarisrande, etwa 9 cm lang, nur durch Haut und Platysma. Eine bogenförmig an dem Kopfnickerrand aufsteigende verticale Verlängerung des Schnittes kann den inneren Wundwinkel bequemer zugänglich machen. In dem lockeren Zellgewebe des letzteren sucht man nun, vorsichtig stumpf arbeitend, nächst dem Kopfnickerrande vor Allem die Vena jugularis externa, ligiert und durchschneidet sie und ihre manchmal starken Aeste; spaltet dann die Fascie und schiebt den Omohyoideus bei Seite. Der innere Wundwinkel wird von jetzt ab, wegen des dortigen Zusammenflusses grosser Venen (s. Fig. S. 16), durch breiten stumpfen Haken geschützt. Nun machen wir uns durch Palpation die Lage des *Tuberculum Lisfrancii* oder aber der beiden Stränge klar, die ebenfalls als Wegweiser dienen können: des Scalenus anticus und des Plexus brachialis, und erinnern uns, dass diese beiden Gebilde spitzbogenförmig über die Arteria subclavia zusammenlaufen; dringen sodann, immer stumpf prä-

parierend und immer an den Cleidomastoideusrand uns haltend in die Tiefe durch das lockere aber venen- und drüsenreiche Gewebe bis zu dem lateralen Rand des *Scalenus anticus*, präparieren auf dessen Insertion los und finden (zweckmässig vielleicht unter ausgiebigem Hakenauseinanderzug des inneren Wundwinkels nach unten und oben) zwischen ihm und dem Plexus die Arterie auf der ersten Rippe, wo das Tuberculum Lisfrancii hart vor und medialwärts von ihr liegt, isolieren und ligieren Die auch an der Leiche meist strotzend gefüllte Vena subclavia ist uns gar nicht zu Gesicht gekommen, dagegen wahrscheinlich die transversa scapulae, welche durch gleichfalls häufige starke Füllung die Operation recht erschweren kann.

In bluterfüllter Wunde am Lebenden müsste wesentlich das Gefühl leiten: man setzt eine linke Fingerspitze auf das Gefäss und führt die Aneurysmanadel zwischen Rippe und der von dem Finger fixierten Arterie hindurch.

Die zufällige Verletzung der so oberflächlich gelegenen Vena jugularis externa soll thatsächlich durch Luftansaugen schon tödlich geworden sein. Die Lage dieser Vene leichter zu erkennen, hilft ein vor dem Hautschnitt dicht über dem Schlüsselbein quer ausgeübter Fingerdruck. — Es empfiehlt sich ferner, am Lebenden der zahlreichen bei dieser schwierigen Unterbindung in der Tiefe vorliegenden Gebilde wegen die Arterie vor der Ligatur nochmals mit der Aneurysmanadel herauszuheben, sie zu comprimieren und in Folge davon das gänzliche Verschwinden des Radialpulses zu constatieren.

Linkerseits liegt zwischen der Art. subclavia und dem Oesophagus der Ductus thoracicus, von obenher kommend und zu seiner Einmündungsstelle in dem Winkel zwischen Vena subclavia und V. jugularis interna hinstrebend; auch seine Verletzung würde hochgradig lebensgefährlich sein. — Sonst wäre noch zu warnen, den Hautschnitt zu nahe an den Schlüsselbeinrand zu verlegen, oder etwa bei dem Vordringen in die Tiefe sich zu dicht an das Schlüsselbein zu halten und so auf die Vena subcl. loszusteuern

Die Mortalität der Unterbindung beträgt 47,2% (Hüter); die bei ihr häufigst vorkommenden Nachblutungen erklärt Roser aus der grossen Spannung der Ader, bedingt durch ihre Lage. Bei ihr ist vollkommene Asepsis vor allem anzustreben, weil die Wundeiterung durch Mitleidenschaft der Pleura eitrige Pleuritis erzeugen könnte.

Durch Tiefe der Wunde komplizierter und durch die Gefahr der Venenverletzung schwieriger ist die Ligatur der Art. subclavia

b) unterhalb des Schlüsselbeines.

Region: Infraclaviculargrube s. Mohrenheim'sches Dreieck. Ausgangspunkt: unterhalb des Schlüsselbeins. Endstation: oberer Rand des Pectoralis minor.

Topographie. Das Mohrenheim'sche Dreieck, begrenzt von M. pectoralis major, Deltoideus und Schlüsselbein, hat seine Basis an letzterem, seine Spitze nach aussen und unten. Es enthält Gefäss-, Fett- und Drüsenhaltiges Zellgewebe über den grossen Gefässen und Nerven, welche in der Tiefe lateralwärts ziehend unter dem M. pectoralis minor verschwinden. Oberhalb des letzteren entspringt die Art. thoracico-acromialis aus der Subclavia. Unter Stellungsveränderungen des Armes ist das Dreieck immer zu palpieren.

Ausführung. Lage mit erhöhter Brust und zurückgesunkener Schulter; Arm in mässiger Abduction. Einschnitt fingerbreit unter und parallel dem Schlüsselbein etwa 9 cm lang, von der Nähe des Deltoideusrandes an — an welchem die subfasciale medianwärts aufsteigende V. cephalica möglichst zu schonen ist — durch Haut, Unterhautgewebe, hochliegende Fascie und den M. pectoralis major. Unter diesem erscheint die schwache Fascia coraco-clavicularis mit Ästen der Vasa thoracico-acromialia. Man durchtrennt dieselbe möglichst stumpf, unterbindet was nötig und dringt, der fleissig palpierenden Fingerspitze folgend, durch das lockere Zellgewebe nach lateralwärts hin, bis man den oberen Rand des M. pectoralis minor, vom Processus coracoideus herabziehend, und medianwärts davon die charakteristische Resistenz des Gefäss und Nervenpakets fühlt. Wiederum stumpf freigelegt zeigt sich die Arterie in der Mitte zwischen ihrer nach innen und etwas oberflächlicher gelegenen, sorgfältig zu schonenden Vene und dem aussen verlaufenden Plexus brachialis. Unterbindung von der Venenseite her oberhalb der Abgangsstelle der Art. thoracico-acromialis.

Die Ligatur der Arterie an ihrem Ursprung aus der Anonyma nach präliminarer Resektion des Manubr. sterni s. S. 259.

6. Truncus anonymus.

Region: die Fossa jugularis. Ausgangspunkt: innerer Rand des rechtseitigen Sternomastoideus. Leitpunkt: der Ursprung der Carotis communis aus der Anonyma.

Topographie. Wird der Kopf der Leiche stark nach hinten gebeugt und nach links gedreht, so springt der

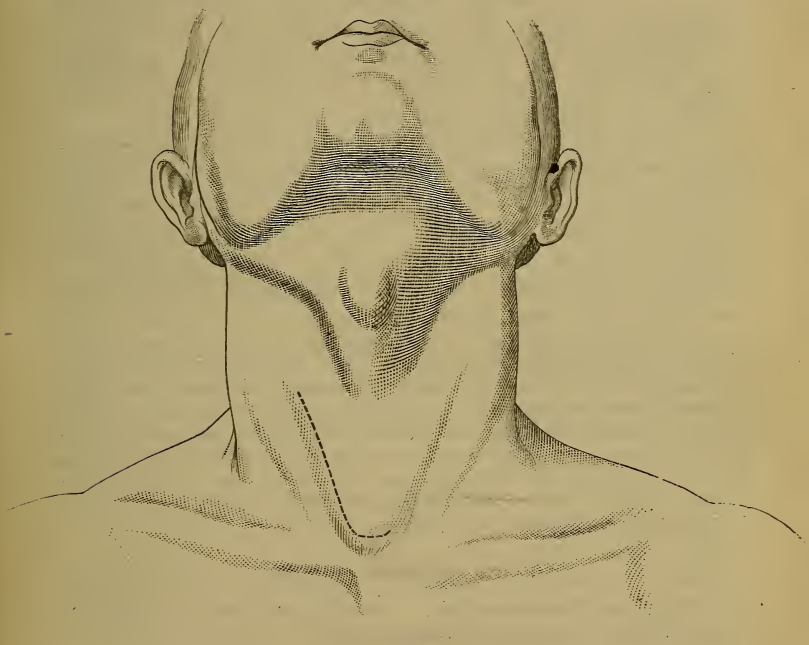

Fig. 4. Schnittführung für die Unterbindung des Truncus anonymus.

innere Rand der untersten Partie des rechten Sternomastoideus scharf hervor. Wir palpieren ihn und denken uns unter ihm und unter dem Sternoclaviculargelenke dieser Seite den Verlauf der Anonyma schräg von links unten nach rechts oben bis zu ihrer Teilung in Carotis communis und Subclavia.

Die Anonyma ist teilweise bedeckt vom Mm. sternohyoideus und sternothyreoideus, die ihren Ursprung an der Innenfläche des Manubrium sterni und des ersten Rippenknorpels nehmen. Lateralwärts von der Anonyma senkt sich der N. vagus in das Cavum mediastini postici hinein. Die Teilungsstelle der Arterie liegt unmittelbar neben der Pleurakuppe.

Ausführung der Operation. Bei stark rückwärts gebeugtem und nach links gedrehtem Kopf machen wir unsern Hautschnitt entlang dem innern Rande des rechtseitigen M. sternomastoideus, 5 cm über seiner Insertion beginnend von oben nach unten, sodann noch 2 cm an dem oberen Rande des Manubrium sterni hin. (Fig. 4, S. 21).

In gleicher Ausdehnung wird Platysma und obere Halsfascie durchschnitten, mit Finger und Skalpellstiel zwischen Sternomastoideus und Sternohyoideus eingedrungen und die Carotis communis blosgelegt. An ihr abwärts gehend gelangt man leicht zur Anonyma. Man behält während der Operation gegenwärtig, dass eine Verletzung des N. vagus und der Pleura möglich ist.

Unter 18 Fällen von Unterbindung der Anonyma kann nur eine einzige Heilung (Smith, New-Orleans, 1864) aus der vorantiseptischen Zeit angeführt werden. Die einzige Indikation bildeten bisher die nicht seltenen Aneurysmen an der Teilungsstelle der Arterie. — Eine teilweise Durchschneidung des rechten Sternocleido ist natürlich erlaubt, indessen aus S. 3 angeführtem Grunde möglichst zu meiden. Die Unterbindung des Truncus anonymus resp. der centralen Abschnitte von Art. carotis und subclavia mittelst Resektion des Manubr. sterni nach Bardenheuer s. S. 259.

7. Art. mammaria interna.

Region: Parasternallinie. Ausgangspunkt: Sternalrand. Weg: durch den (meist 3.) Rippenknorpel.

Topographie. Palpieren wir uns den Sternalrand und die Knorpelansätze der zweiten bis fünften Rippe an ihm, so läuft ungefähr $1^1/_2$ cm von ersterem entfernt die Arterie, aus der vorderen und unteren Seite der Art. subclavia entspringend im vorderen Mittelfellraum an der Hinterfläche der Rippenknorpel gestreckt herab bis zur Höhe des Proc. xiphoideus. Von der Pleura ist sie bis zur dritten

Rippe nur durch die dünne Fascia endothoracica und von der dritten Rippe abwärts auch durch den M. triangularis sterni geschieden; nach der Oberfläche zu liegen ihr auf: der zweite bis sechste Rippenknorpel bezw. deren Mm intercostales interni, der Pectoralis major, die Haut. Die den Arterienstamm begleitenden zwei V. mammar. int. fliessen im 4., 3. oder 2. Icr. zu einer Vene zusammen, welche dann medianwärts von der Arterie liegt.

Ausführung der Operation. $1^1/_2$ cm vom Sternalrande und parallel mit diesem schneiden wir über die zweite bis vierte Rippe weg durch Haut und Sternalteil des Pect. major; ziehen die Wundränder auseinander und nehmen aus dem freigelegten *Rippenknorpel* mittelst halbmondförmiger Schnitte ein zur Körperachse längsovales Stück heraus, indem wir die Oeffnung so lange medialwärts und lateralwärts verbreitern, bis die Arterie in ihr erscheint, auf der Pleura bezw. der Fascie des M. triangularis sterni liegend.

Bruststiche setzen die Mammaria int. sehr leicht Verletzungen aus und tödliche Blutungen aus ihr in die Pleurahöhle sind constatiert (Rüdinger). — Der Querschnitt durch den Zwischenrippenraum und der Schrägschnitt vom oberen Rand der unteren Rippe schief nach aussen und oben gegen den unteren Rand der oberen lässt leichter Nebenverletzungen (Pleura, A. intercostales ant. S. 45) zu, als die hier vorgetragene Methode, welche sich angesichts der sehr constanten Lage der Arterie an den Knorpel hält, dessen Substanzverlust sich ja ersetzt.

8. Art. axillaris.

Region: Achselhöhle, deren vordere Hälfte. Ausgangspunkt: Wulst des M. coracobrachialis. Weg: am medialen Rand dieses Muskels in die Tiefe. Vene: an der vordern und innern Seite der Arterie.

Topographie. Wir orientieren uns in der Achselgrube, indem wir den Arm mit Supinationsstellung der Hand bis zur Horizontalen abducieren. Ihren Grund bildet die mit den obersten Zacken des M. serratus bedeckte Brustwand, die hintere Achselfalte bilden die Mm. latissimus dorsi und teres major, die vordere der M. pectoralis major. Den lateralen Teil des letzteren Muskels palpieren wir leicht, desgleichen den unmittelbar unter seinem lateralen Rande zum

Oberarm ziehenden *Coracobrachialis*, ebenso medialwärts von dem Wulst dieses Muskels (immer bei horizontal und supiniert erhobenem Arme) das Paket der Gefässe und Nerven des Plexus brachialis, welches auf der Fläche des M. subscapularis die Axilla verlässt. Dicht an dem freien Rande des Coracobrachialis findet sich, immer etwas mehr in der Tiefe gelegen, die Arterie (vgl. Fig. S. 89 u. Fig. S. 263). In der Regel ist die Vena axillaris noch einfach und verdoppelt sich erst die brachialis etwas über der Mitte des Oberarms; indessen ist auch eine Verdoppelung der Vene nicht selten schon in dem untern Abschnitt der Achselhöhle vorhanden.

Ausführung der Operation. Haben wir uns in dieser Weise an der Achselhöhle orientiert, so schneiden wir, unter Beibehaltung der Abduction und Supination des Armes, ein durch Haut, Unterhautgewebe und Fascia axillaris 6 cm lang direkt auf das *Muskelfleisch des Coracobrachialis* in der Verlaufsrichtung dieses Muskels; hart an den medialen Rand uns haltend gehen wir etwas in die Tiefe und finden die Arterie, entweder bedeckt vom N. medianus oder höher oben, in dessen Schlinge gelegen. Wir haben so den Vorteil, gar nicht in das Convolut der Nerven und Venen der Achselhöhle selbst hinein und mit letzteren etwa in Conflikt zu kommen, welche vielmehr nach innen und hinten zu unberührt liegen bleiben.

Man hütet sich, statt auf die Bündel des M. coracobrachialis etwa mehr medialwärts und in die Tiefe auf den subscapularis loszusteuern. — Auch in der Achselhöhle noch kann eine Venenverletzung unmittelbar tödlich werden. — Den Arm über die Horizontale zu erheben, empfiehlt sich nicht, weil der dann gegen die Achselhöhle vordringende Humeruskopf uns das Gefäss- und Nervenpaket unbequem spannt und plattdrückt. — Die Ratschläge mancher Autoren (Schlemm etc.), den Hautschnitt an der Grenze des Haarwuchses zu machen, und anderer (Lisfranc, Nussbaum) nach einer Einteilung der Achselgrube in drei gleiche Teile an der Uebergangsstelle des ersten in das zweite Drittel, stehen zurück gegen den hier gegebenen sicheren anatomischen Anhaltspunkt des Coracobrachialis. Indessen mögen sie in Reserve bleiben für den Fall, dass Hautödem oder sonstige Schwellungen die Erkennung des Muskels hindern.

9. Art. brachialis.

Region: Mitte der Innenseite des Oberarms. Richtungslinie: Vom hintern Rand des Coracobrachialis nach der Mitte der Ellenbeuge. Leiter: Sulcus bicipitalis internus. Venen: beiderseits.

Topographie. Wir palpieren bei rechtwinklig gebeugtem Vorderarme den immer deutlich markierten Sulcus bicipitalis internus und in ihm, von unseren Fingerspitzen nur durch Haut und Fascia brachialis getrennt, den federkieldicken Strang des N. medianus, am Lebenden auch sehr leicht die von ihm bedeckte pulsierende Arterie. Diese verläuft als Fortsetzung der Art. axillaris in der Mitte der inneren Fläche des Oberarms, nahe dem Knochen herab zur Ellenbeuge, andauernd dem inneren Bicepsrande dicht anliegend. Auf ihr liegt in der Oberarm-Mitte der N. medianus, der höher oben von aussen an sie kam, weiter unten von ihr nach innen herabfällt; unter ihr der M. brachialis internus. Die Art. brachialis besitzt bereits zwei Venen gleichen Namens. Vgl. Fig. S. 86.

Ausführung der Operation. Längsschnitt von 5—7 cm auf den Innenrand des M. biceps durch Haut und Fascie, vorsichtig, um die in das Bereich des Schnittes fallenden Gebilde Vena basilica und den dünnen N. cutaneus medius, in der unteren Wundhälfte subcutan, in der oberen subfascial, zu vermeiden. Man legt *des M. biceps Innenrand* frei, lässt ihn abziehen und findet (vielleicht erst mit der Fingerspitze palpierend) hart an ihm den N. medianus, der auf der Arterie, manchmal in inniger Vereinigung, aufliegt. Wird der Nerv weggezogen, was leichter geschieht, wenn man durch Beugung des Vorderarmes den Biceps entspannt, so liegt die Arterie in der Gefässcheide vor.

Bei »hoher Teilung« der Brachialis, die im Ganzen recht selten, nach Linhart bei kleinen Menschen häufiger als bei grossen vorkommt, würde ein auffallend schwächeres Kaliber der gefundenen Arterie mahnen, nach einem zweiten etwas tiefer liegenden Stamm zu suchen. — Zehnmal an 72 Leichen lag der N. medianus hinter der Arterie statt vor ihr (Folz—Rüdinger). — An mageren Leichen könnte die sehr nahe Lage des N. ulnaris zu Verwechslung desselben mit dem medianus führen; letzterer kennzeichnet sich aber durch seine mehr radiale Lage und auch durch etwas beträchtlichere Dicke.

10. Art. cubitalis.

Region: Ellenbeuge. Ausgangspunkt: die fühlbare runde Bicepssehne. Weg: durch den Lacertus fibrosus.

Topographie. Bei leichter Beugung und Supinationsstellung des Vorderarmes palpieren wir den gespannten rundlichen Sehnenstrang, mit welchem sich der M. biceps brachii an der Tuberositas radii inseriert. Wir erinnern uns, dass da, wo diese Sehne aus dem Muskelbauche des Biceps entspringt, eine sehnige Ausbreitung, der Lacertus fibrosus ulnarwärts zieht, um in die Fascia antibrachii überzugehen. Diese sehnige Ausbreitung liegt unmittelbar über unserer Arterie, welche in dem von uns ebenfalls palpierten Sulcus bicipitalis internus herabkommend, an der ulnaren Seite der rundlichen Bicepssehne hin durch die Ellenbeuge verläuft, um sich am Vorderarme in der Höhe des Processus coronoideus ulnae in die Aa. radialis und ulnaris zu teilen. In der Ellenbeuge liegt die Arterie zwischen ihren beiden Venen, der N. medianus beginnt von ihr ulnarwärts abzuweichen; als Unterlage dient ihr der M. brachialis internus. Bedeckt ist sie ausser vom Lacertus fibrosus noch von dem Unterhautgewebe, das die Aderlassvenen, hier die Vena basilicomediana und den starken Hautnerven Cutaneus medius enthält, — und von der Haut.

Ausführung der Operation. Längs der fühlbaren rundlichen Bicepssehne (event. längs der V. basilicomediana) schneiden wir von der Ellenbeuge 5 cm lang ein gegen das Ende des Sulcus bicipitalis internus hin. Wir gehen vorsichtig mit leichten oberflächlichen Schnitten tiefer, weil wir die subkutane Armvene in die Schnittlinie bekommen und dieselbe intakt bei Seite schieben wollen. Wir gelangen *auf den Lacertus fibrosus*, durchtrennen ihn und finden die Arterie mit ihren zwei Venen in Fett- und Zellgewebe am inneren Rand der Bicepssehne, den Nerv ulnarwärts.

Bei hoher Teilung der A. brachialis kann man den einen Stamm der doppelten Cubitalis vor statt hinter dem Lacertus fibrosus verlaufend finden.

11. Art. radialis.

Region: Volarseite des Vorderarms resp. Handgelenkes. Ausgangspunkt: die fühlbare Sehne des M. flexor carpi radialis. Richtungslinie: In Supinationsstellung von der Mitte der Ellbeuge zur Mitte zwischen Proc. styloid. radii und der Sehne des ebengenannten Flexor.

Topographie. Bei Beugung im Handgelenke springt an seiner Volarseite am meisten radialwärts die Sehne des Flexor carpi radialis stramm hervor. Wir palpieren sie und wissen, dass in der breiten Furche zwischen ihr und der Ansatzstelle des M. supinator longus an den Processus styloideus radii, auf der Volarfläche des unteren Radiusendes, also an der von dem Pulsfühlen her bekannten Stelle, unsere Arterie verläuft. Sie kommt als schwächerer Endast der A. brachialis in der sicht- oder wenigstens fühlbaren Furche zwischen den Bäuchen des Pronator teres und Supin long., von letzterem überragt, und an ihrer radialen Seite in der oberen Hälfte des Vorderarms begleitet vom N. rad. (Ramus superfic.) längs der Volarfläche des Knochens herabgezogen, um über das Kahnbein, bedeckt von den Sehnen des M. abductor pollicis longus und extensor pollicis brevis durch die Tabatière zwischen Processus styloideus und Os multangulum majus auf den Handrücken, und von da durch das Spatium interosseum primum hindurch zum tiefen Hohlhandbogen sich zu begeben, nachdem sie noch oberhalb des Handgelenkes einen volaren Ast unter der Aponeurosis palmaris hin in den Arcus volaris sublimis geschickt hat. Bedeckt ist die Arterie an der Volarseite des Handgelenks nur von Fascie, Unterhautgewebe und Haut. Vgl. Fig. S. 161, Ziff. 3.

Operation:

a) im oberen Drittel des Vorderarmes.

Bei Supination der weder gebeugten noch gestreckten, sondern geradeaus gerichteten Hand palpiert man direkt unter der Ellbeuge die aus der Mitte derselben herabziehende Furche, incidiert sie 6—8 cm lang durch Haut und Fascie, zieht den Bauch des Supinator long. radialwärts ab, spaltet nun noch eine zweite Fascie i. e. die fibröse Decke des Pronator teres und findet die Arterie zwischen ihren zwei Venen; vielleicht

auch den weiter radialwärts gelegenen Ramus superfic. nervi radialis.

b) an dem Handgelenke.

Wiederum unter Supination der geradeaus gerichteten Hand palpieren wir die Furche längs der Radialseite der Sehne des Flexor carpi radialis und incidieren 4—5 cm durch Haut, Bindegewebe und dünne Fascie: die Arterie mit ihren zwei Venen liegt zwischen Flexor carpi radialis und Supinator longus bezw. dem Proc. styloideus radii vor uns auf dem Knochen.

12. Art. ulnaris.

Region: Volarseite des Vorderarms bezw. des Handgelenks. Ausgangspunkt: das fühlbare Os pisiforme. Incisions-Richtungslinie: vom Epicond. int. zum Os pisif.

Topographie. Das Os pisiforme ist unschwer zu palpieren; desgleichen bei Beugung der Hand die am meisten ulnarwärts gelegene, gegen die Volarseite stramm hervortretende Sehne des Flexor carpi ulnaris. An der Radialseite dieser Sehne und des Os pisiforme palpieren wir eine Furche, in deren Tiefe die Art. ulnaris verläuft, ulnarwärts in unmittelbarer Anlehnung begleitet vom Volarast des N. ulnaris, der seinerseits wieder unmittelbar dem Os pisiforme anliegt. Die Arterie kommt als stärkerer Endast der Brachialis in der Tiefe des Vorderarms zunächst unter dem Pronator teres, dann zwischen Flex. dig. prof. und subl. schräg ulnarwärts herab und tritt in der Handgelenksgegend zwischen letzterem und dem Flexor carpi (vgl. Fig. S. 161, Ziff. 5, 6, 7) so sehr an die Oberfläche, dass sie nur von Haut und Fascie bedeckt ist; von da begibt sie sich über das Ligamentum volare proprium hinweg in die Hohlhand zur Bildung des Arcus arteriosus volaris sublimis. Der Stamm des N. ulnaris tritt etwa in der Mitte des Vorderarms ulnarwärts an die Arterie heran.

Operation:

a) im oberen Drittel des Vorderarmes.

In starker Supinationsstellung des mässig gebeugten

Vorderarms incidiert man in der Richtungslinie 8—10 cm lang, zweifingerbreit unter dem Epicondylus internus beginnend, Haut und Fascie, dringt zwischen Flexor carpi ulnaris und Flexor sublimis in die Tiefe und findet die Arterie zwischen ihren Venen auf dem Flexor dig. profundus. Der Nerv liegt ulnarwärts von ihr.

b) an dem Handgelenke.

Wiederum Supinationsstellung. Wir palpieren die Radialseite des Os pisiforme und der Sehne des Flexor ulnaris unter Beugung der Hand und schneiden sodann unter Ueberstreckung der Hand an dieser radialen Seite der beiden Gebilde entlang 4—6 cm durch Haut, Unterhautgewebe und die Fascie, welche sich von der palpierten und jetzt uns entgegenschimmernden Sehne des Flexor ulnaris medialwärts herüberspannt zum Flexor digitorum sublimis. Ziehen wir beide letzteren auseinander, so finden wir — eventuell unter Erschlaffung der Gebilde durch neuerliche Beugung der Hand — die Arterie mit ihren zwei Venen sowie von ihr ulnarwärts den Ramus volaris nervi ulnaris.

13. Arcus volaris sublimis.

Region: Hohlhandmitte. Weg: durch die Palmar-Aponeurose.

Topographie. Bringen wir den Daumen soweit in Abduktionsstellung, dass die Verlängerungslinie seines Ulnarrandes parallel läuft mit der sogen. mittleren Hohlhandlinie, welche etwa 2 cm näher den Fingern gelegen aus dem radialen Handrande entspringt, so entspricht die Mitte dieser beiden Linien der Convexität des Arcus sublimis. (Vgl. Fig. S. 166 und Text S. 164, Topographie I). Derselbe entsteht durch Zusammenfluss des Endastes der Ulnararterie mit dem Ramus volaris der A. radialis. Er gibt aus seiner Convexität die drei Aa. digitales communes ab, die dann gabelförmig sich teilend sechs Fingerränder, vom Ulnarrand des Zeigefingers angefangen, versorgen. Der Arcus liegt unmittelbar unter der Palmar-Aponeurose und hat als Unterlage die Sehnen des Flexor digitorum sublimis, umgeben von ihren wichtigen Sehnenscheiden; die Endäste des N.

medianus verlaufen in den Furchen zwischen den Sehnen der Beugemuskeln

Ausführung der Operation. Daumen in Abduktion: zwischen der Verlängerungslinie seines Ulnarrandes und der »mittleren Hohlhandlinie« incidieren wir, beiden parallel oder in leicht gegen die Finger konvexem Bogen, entsprechend der Breite des dritten und vierten Fingers durch die derbe Haut, das Unterhautgewebe und mit Vorsicht die Aponeurosis palmaris und finden dicht hinter letzterer den Gefässbogen bis zu seiner wichtigsten Partie, der ulnaren Wurzel. Fettlagen scheiden ihn von den Nerven und Sehnen.

Varietäten in der Bildung des Arc. volar. sublimis sind nicht selten: immerhin wird die Kenntniss seiner regelmässigen Anordnung in vielen Fällen dienlich sein, freilich mehr zur Vermeidung komplizierender Arterienverletzung z. B. bei Incisionen der Hohlhand wegen Phlegmonen, Sehnenscheidenentzündungen u. dgl. (S. S. 164).

Den verletzten tiefen Gefässbogen der Hand und noch mehr des Fusses dem Princip zuliebe zunächst in loco zu unterbinden, wäre zu sehr verletzend und deshalb wiederum nicht im Interesse des Patienten; vielmehr erscheinen in diesen Fällen sofortige Continuitätsligatur der erreichbaren zuführenden Stämme miteinander neben lokaler Compression als nächste Pflicht.

14. Art. iliaca communis.

Region: Seitliche Unterbauch- und Leistengegend. Ausgangspunkt: Mitte des Poupart'schen Bandes. Weg: durch die Bauchmuskeln am Bauchfell vorbei! Zielpunkt: innerer Rand des M. psoas. Vene: beiderseits zur Rechten der Arterie.

Topographie. Die Aa. iliacae communes entstehen aus der Teilung der Aorta am vierten Lendenwirbel und erstrecken sich, hinter dem Bauchfellsack (vgl. Fig. S. 316 und 317), den Ureteren und Samengefässen gelegen, an der inneren Seite der Mm. psoas bis zur Symphysis sacroiliaca, wo sie sich in Iliaca externa und interna spalten. Die rechte Iliaca communis hat die gleichnamige Vene, infolge der Lage der Aorta auf der linken Körperseite, lateralwärts von sich und ist etwas länger als die linke, welche die Vene an der medialen Seite liegen hat. Die Topographie der Bauchdecken siehe bei der Laparotomie S. 274.

Ausführung der Operation. Schnitt: von der

Mitte des Poupart'schen Bandes 9 cm lang nach oben und etwas lateralwärts, leicht nach innen konkav, schichtweise durch Haut, Fascia superficialis, die drei breiten Bauchmuskeln auf die vom Peritoneum nur noch durch lockeres Fettgewebe geschiedene dünne Fascia transversa. Diese wird auf der Hohlsonde in der Ausdehnung des Schnittes gespalten und *das nun freigelegte Bauchfell* — kenntlich an seiner grauweisslichen Farbe, sowie daran, dass sich auf ihm als der letzten Haut keine Schichte mehr verschieben lässt — behutsam mittelst der Fingerspitzen von der hinteren Bauchwand abgelöst, zusammen mit dem Ureter und den Samengefässen, welche die Arterie kreuzen, medialwärts gegen den Nabel zu abgedrängt und von der Hand des Assistenten zurückgehalten. Man findet die Arterie medialwärts vom rundlichen Bauche des von der derben Fascia iliaca überzogenen Psoas in lockerem Bindegewebe. Entsprechend der Lage der Venen wird die Unterbindungsnadel rechterseits von aussen, linkerseits von innen her um die Arterie geführt, eventuell müssen die Finger ihre Dienste ersetzen, welche in dieser Tiefe und dieser Nähe des Bauchfells auch ganz praktisch für die Isolierung des Gefässes verwendet werden können.

Bei Abdrängung des Peritoneum gegen den Nabel hin ist es von Vorteil, die Leiche bezw. den Kranken nach der gesunden Körperseite hin wenden zu lassen, event. die Beckenhochlagerung auf die Kante der Kopflehne des Operationstisches zu bethätigen. — Die Ligatur ist bis jüngst 62 mal ausgeführt, davon 16 mal wegen Blutungen; von 39 zur Heilung von Aneurysmen gemachten Ligaturen endeten 29 = 74,3 % tödlich (Stetter). — Die Herstellung des Collateralkreislaufes geschieht durch die Art. mammaria interna und die Epigastrica, durch die von der Sacralis media vermittelte Communikation der beiden Hypogastricae, und durch die Aa. lumbales und mesentericae.

Die Tiefe der hier vorliegenden Wunde sowie die grosse Anzahl ihrer Schichten macht dieselbe an der Leiche sehr geeignet zur Einübung der Etagennaht; diese siehe bei den Amputationen.

Mit vorstehend beschriebenem Verfahren kann auch die Art. hypogastrica unterbunden werden, zu welcher die Iliaca communis nach abwärts leitet, ganz analog, wie die Carotis commun. als Führer zu dem Truncus anonymus (S. 22) angegeben worden ist.

15. Art. glutaeae.

Die Ligatur der Art. glutaea superior und inferior s. ischiadica, Aeste der hypogastrica zur Gesässmuskulatur, erfordert sehr grosse Verwundung der letzteren. Man incidiert von Spina ilei post sup. gegen den Trochanter major hin 10—12 cm lang durch Haut, Fett und dünne Fascie und dringt stumpf durch den M. glutaeus maximus, seinem Faserverlauf entsprechend, bis der Finger die Incisura ischiadica major fühlt, an deren oberster Partie die Art. glut. superior austritt, an dem oberen Rande des M. pyriformis. Nach demselben Vorgehen in der Linie zwischen Kreuzbeinmitte und Trochanter fühlt der palpierende Finger das Ligam. tuberososacrum und den starken N. ischiadicus; zwischen beiden liegt die Art. glut. inferior, diese an dem unteren Rande des M. pyriformis.

16. Art. iliaca externa.

Region: Leiste. Ausgangspunkte: Mitte des Poupart'schen Bandes und Spina anterior superior. Weg: am Bauchfell vorbei. Zielpunkt: innerer Psoasrand. Vene: liegt medialwärts.

Topographie. Als äusserer Zweig der Iliaca communis verläuft unsere Arterie über den Rand des kleinen Beckens hin zum Annulus cruralis. Auf diesem Wege liegt auch sie, wie die Iliaca communis, unmittelbar hinter dem Bauchfellsack. Medialwärts von ihr ist die stattliche Vene, lateralwärts von ihr der N. cruralis, gemeinschaftlich mit dem M. psoas unter der Fascia iliaca.

Das Vas deferens steigt über Arterie und Vene weg, bogenförmig vom Jnguinalkanal her zum Fundus der Harnblase hinab. Ferner kreuzt die Vena circumflexa ilei die vordere Fläche der Arterie, indem sie sich von der Seite ihrer Arterie medialwärts zur Vena cruralis begibt. Mit der unteren Hälfte der Arterie verläuft, auf ihr gelagert, der N. spermaticus s. pudendus externus, ein dünner Zweig des N. genitocruralis. Der M. obliqu. abdom. externus ist hier stets tendinös und zwar schon etwa 2 cm medianwärts von der Spina ant. sup. beginnend. Zwischen dem M. obliqu.

internus mit seinen schiefen, und dem transversus mit seinen horizontalen Faserzügen verläuft ferner noch der N. ileoinguinalis, vom Plexus lumbalis kommend zum Annulus inguinalis (S. 294), so dass derselbe in unsere gleich anzugebende Schnittlinie fällt.

Ausführung der Operation. Auch diese Ligatur ist extraperitoneal, wie die vorige; auch bei ihr wird das Bauchfell medialwärts weggeschoben.

Die Verlaufsrichtung der Arterie kennzeichnet ungefähr eine Linie, die man sich vom Nabel auf die Mitte des Poupartischen Bandes gezogen denkt. Hautschnitt: von der Mitte des Poupartischen Bandes bis etwa 3 cm einwärts von der Spina anterior superior; in seiner Ausdehnung durchtrennen wir — wie bei der Ligatur der Iliaca communis — die superficielle Fascie, die drei platten Bauchmuskeln, wobei der N. ileoinguinalis geschont bei Seite geschoben wird, die Fascia transversa, letztere auf der Hohlsonde; lösen *das sich hervordrängende Bauchfell* mit den Fingerspitzen von der Fascia iliaca und schieben es, wiederum möglichst in Verbindung gelassen mit dem Ureter und den Samengefässen, gegen den Nabel zu, bis der zufühlende Finger die hart auf dem Knochen aufliegende Arterie neben dem M. psoas leicht palpiert. Von der Durchtrennung der Sehne des Obliqu. externus an vollzieht der weniger Geübte die Operation am besten stumpf, mit Finger und Pinzette.

Der hier angegebene Hautschnitt hat den Vorzug, genügend Raum zur Ligatur zu geben, ohne Samenstrang und Art. epigastrica zu gefährden, wie die von anderer Seite empfohlenen Schnitte parallel und über dem Poupartischen Bande bei zu weiter Schnittführung nach innen; ferner ist die Ablösung des Bauchfells von der Fascia transversa in dem muskulösen (lateralen) Teile des M. transversus viel leichter, als in dem tendinösen (medialen) Teile des Muskels, wo entsprechend die Bauchfellverletzungen am häufigsten vorkommen. — Man hüte sich, mit dem Bauchfell etwa zugleich die Fascia iliaca abzulösen. —

Die Ligaturen der Aa. iliacae mussten besonders in der vorantiseptischen Zeit für bedeutend sicherer gelten als die der A. femoralis dicht unter dem Poupartischen Bande, weil die Abwesenheit centralwärts gelegener Aeste genügende Thrombusbildung versprach. — Die 2 bedeutendsten Aeste, welche die Iliaca externa dicht oberhalb des Poupartischen Bandes abgibt, die A. epigastrica

interna und die A. circumflexa ilei, müssten eventuell mit unterbunden werden. — Die Nähe des Bauchfells zu erkennen, hilft uns auch das sorgfältige Nachzählen der durchschnittenen Schichten, dann der manchmal vorhandene Fettgehalt des properitonealen Zellgewebes. — Dem die vordere Fläche der Art. iliaca externa in schräger Richtung von oben aussen nach unten innen kreuzenden Stämmchen der Vena circumflexa ilei hat Hüter wegen ihrer bei der Operation fast regelmässig vorkommenden Verletzung und dieselbe dann sehr erschwerenden Blutung den Namen der „Vena inopportuna" gegeben.

17. Art. femoralis.

Richtungslinie: Von der Mitte zwischen Spina anterior superior und Symphyse herab nach dem hinteren Umfang des Condyl. int. femoris. Vene: liegt medial-, später rückwärts.

a) Dicht unter dem Poupartschen Bande, oberhalb des Abgangs der Profunda.

Topographie. Unter dem Ligam. Poupartii treten Art. und Vena femoralis, nebeneinander in bindegewebiger Scheide liegend, durch die Lacuna vasorum aus der Beckenhöhle heraus und über den horizontalen Schambeinast herunter, um zunächst in einer Furche zwischen den Adduktoren (speziell dem Pectineus) und den Beugemuskeln (Iliacus und Psoas), mit der Richtung nach der Kniekehle hin zu verlaufen. Aus der Lacuna musculorum zwischen den 2 Bäuchen des M. ileopsoas, und bedeckt von der Fascia iliaca, herabkommend, nähert sich ihnen der N. cruralis. Medialwärts von der Vene, zwischen ihr und dem Lig. Gimbernati, ist der Annulus cruralis, die Pforte für die Schenkelhernien. Eine mehr weniger feste Faserschicht schliesst denselben, scheidet also Bauchhöhle und subkutane Fettschicht des Oberschenkels und heisst deshalb Septum crurale. Diesem liegt neben anderen konstant eine Lymphdrüse auf, die Rosenmüllersche. Die Arterie ist nur von dem oberen Blatte der Fascia lata und zwar von deren Processus falciformis, dann von dem Unterhautgewebe und der Haut bedeckt, so dass sie an mageren Körpern leicht palpiert und ihre Lage selbst an fettreicheren Lebenden aus der Pulsation meistens sicher bestimmt werden kann. In der

Fovea ovalis mündet in die bis dahin subfascial gelegene Vena femoralis die nur subkutan gelegene Saphena magna ein.

Ausführung der Operation. Wir palpieren das Poupartsche Band und kennzeichnen uns an ihm die Stelle, welche gerade in der Mitte liegt zwischen der Spina ant. sup. und der Symphysis ossium pubis. Weil wir uns erinnern, dass die Art. femoralis von hier aus direkt der Kniekehle zustrebt, so führen wir dieser Richtung entsprechend von der gekennzeichneten Stelle des Poupartischen Bandes ausgehend und etwa zum hinteren Umfang des Condylus internus femoris hinzielend unseren Schnitt, 8 cm lang, durch Haut und Unterhautgewebe *auf die Fascia lata.* Etwa im Wege stehende infiltrierte Lymphdrüsen schieben wir zur Seite oder durchschneiden oder exstirpieren sie. Nach der Spaltung der Fascie auf der Hohlsonde liegt die Arterie nur noch vom Bindegewebe umhüllt vor, medialwärts unmittelbar an die Vene grenzend, lateralwärts durch das tiefe Blatt der Fascia lata vom Psoas mit dem N. cruralis getrennt. Wir überzeugen uns, dass wir unsere Ligatur weder der Abgangsstelle der Aa. epigastrica superficialis und pudendae externae noch derjenigen der Art. profunda femoris zu nahe anbringen und suchen vielmehr die Mitte zwischen ihnen zu gewinnen. Die Vena und der N. cruralis kommen bei richtig gewählter Schnittlinie und korrektem Verfahren in der Wunde gar nicht zu Gesicht. Bezüglich einer Verletzung der Vena femoralis siehe S. 6.

Bei grosser Fossa ovalis i. e. weiter geschwungenem Proc. falciformis könnte innerhalb unseres Schnittes die Arterie von der Fascia lata gar nicht bedeckt vorgefunden werden; deshalb ist ein sehr umsichtiges Tiefergehen nach Durchtrennung von Haut und Unterhautgewebe jederzeit Pflicht. — Für die Auswahl der Ligaturstelle suchen wir deshalb in möglichster Mitte zwischen den Abgangsstellen der A. epigastrica bezw. profunda zu bleiben, weil bei etwa fehlschlagender Antiseptik uns eine genügende Thrombusbildung von Wert sein muss. Nun wechselt freilich die A. profunda ihre Ursprungsstelle aus der hinteren Wand der Femoralis gar nicht selten, wenn sie auch meistens 4 cm (Quain) unter dem Lig. Poup. gefunden wird. Der oben empfohlene ausgedehntere Schnitt hat nun eben den Zweck, uns die Orientierung und Ausschliessung einer

zu nahen Lage jener Zweige, eventuell eine Mitunterbindung derselben zu gestatten.

b) in der Mitte des Oberschenkels.

Region: Innenfläche des Oberschenkels. Ausgangspunkt: Fühlbare Furche zwischen M. extensor quadriceps und den Adductoren. Weg: durch die hintere Wand der Fascienscheide des M. sartorius. Vene: nach innen und etwas hinten.

Topographie. Die Art. femoralis begibt sich im mittleren Drittel des Oberschenkels hinter den, in einer besonderen Scheide der Fascia lata eingeschlossenen Sartorius und liegt von ihm bedeckt (vgl. Fig. S. 39, Ziff. 1) in der Furche, welche zwischen den Insertionen des Vastus internus und Adductor longus und magnus an der Innenseite des Knochens herabzieht. Auf der Arterie liegt der N. saphenus major, der Endast des N. cruralis; die Vena femoralis ist hier schon etwas hinter die Arterie zurückgetreten, um später in der Kniekehle ganz hinter ihr zu liegen, ist aber eng mit ihr in Verbindung geblieben.

Ausführung der Operation. Wir palpieren die ebengenannte Furche und machen uns zunächst die Lage des Sartorius ganz klar, indem wir von der Spina anterior superior ilei schräg nach unten und einwärts zum Condylus internus femoris uns eine Linie gezogen denken; oder aber, was bei nicht allzustarkem Fettpolster meistens gut gelingt, indem wir die Mitte des Oberschenkels von aussen her mit beiden Händen umgreifen und unsere in eine geschlossene Reihe gebrachten Fingerspitzen unter Verschiebung der Haut über den Bauch des Sartorius weggleiten lassen. Wir schneiden auf letzteren in seiner Verlaufsrichtung ein, 10 cm lang durch Haut, Unterhautgewebe und die vordere Wand der Scheide des Muskels. Diesen erkennen wir an seinem charakteristischen Faserzug von oben aussen schief nach unten und innen, während die ihm nahegelegenen Adduktoren und der Vastus internus gerade umgekehrten Faserzug, schief nach unten und aussen haben. Die unter der Haut etwa in der Schnittlinie angetroffene Vena saphena schoben wir schonend bei Seite. Wir ziehen den Sartorius aus einer Fascienscheide etwa 2 cm weit nach aussen und *haben nun*

die schön weissglänzende Hinterwand seiner Scheide vor uns. Wir spalten sie auf der Hohlsonde in der ganzen Ausdehnung des Hautschnittes und die Arterie liegt bequem für Isolierung und Ligatur vor (vgl. Fig. S. 132, Ziff. 5 u. 6). Dass dieselbe mit der etwas nach hinten getretenen Vene in sehr innigem Zusammenhang steht, berücksichtigen wir bei dem Umführen der Unterbindungsnadel.

Man wählt gerade aus Rücksicht auf die Art. profunda, deren Abgangsstelle man sich nicht zu sehr nähern will, zu vorstehender Ligatur die Mitte des Oberschenkels, obgleich höher oben das Gefäss oberflächlicher liegt.

c) im Beginn des untern Drittels des Oberschenkels (am Adductorenschlitz).

Ausgangspunkt: M. sartorius. Weg: durch den Sehnenbogen des Adductor magnus.

Topographie. Der innere Rand des dreieckigen platten M. adductor magnus geht in eine rundliche Sehne über, die sich an den Condylus intern. femoris ansetzt. Von ihr spannt sich mit schief absteigender Faserung ein Sehnenblatt herüber zu dem Femur und M. vastus internus. Dasselbe lässt durch eine halbmondförmige Oeffnung mit nach oben gerichteter Concavität, den „Adductorenschlitz", die Oberschenkelgefässe durch sich hindurch in die Kniekehle übertreten. Etwa 5 cm lang verlaufen sie bei dem Erwachsenen in dem durch den Sehnenbogen mit Femur, Vastus und Adductor longus gebildeten Kanal. In ihm liegt die Vene fast schon ganz nach hinten von der Arterie; sehr gewöhnlich aber ist die letztere von *mehreren* starken *Venenästen* umgeben.

Ausführung, Die Extremität liegt in Hüft- und Kniegelenk mässig flectiert, abduciert und nach aussen rotiert. Wir bestimmen den Sartorius durch Umgreifen etc. siehe S. 36. Einschnitt an und parallel dem *lateralen Rande* dieses Muskels. Er wird aus seiner Scheide freigelegt und medianwärts gezogen: unter ihm erscheint ein weisser Streifen, das sehnige Dach des beschriebenen Adductorenkanals (Fig. S. 39, 5). Unsere Arterie liegt unter diesem Dache, auf demselben aber gewöhnlich (Henle) der

N. saphenus major mit der Art. superficialis genu. Man spaltet das Sehnenblatt auf der Hohlsonde vom untern Winkel des Schnittes her, weil es hier dicker ist als oben und daher sein Einschneiden ohne Verletzung des Nerven oder einer der Begleitvenen leichter.

Die Vena saphena magna kommt öfter in die Schnittrichtung und wird event. unterbunden und durchschnitten. Gibt man nicht auf Beibehaltung der Stellung der Extremität acht, so fällt der Schnitt leicht zu weit nach aussen und man kann sich in die Fasern des Vastus internus verirren.

18. Art. poplitaea.

Region: Kniekehle, deren obere Hälfte. Ausgangspunkt: der etwas medialwärts von der Kniekehlenmitte gelegene, meist durch die Haut fühlbare N. tibialis. Weg: an Nerv und Vene vorbei medialwärts in die Tiefe.

Topographie. Die Kniekehle begrenzt sich seitlich durch die äussere und innere Kniekehlenfalte; erstere wird gebildet von den Mm. sartorius (Fig. 5, Ziff. 1), semimembranosus (2), semitendinosus (3) und gracilis (4), letztere von dem Biceps femoris allein. Unter der Haut und dem Unterhautgewebe der Kniekehle spannt sich über die grossen Nerven und Gefässe die starke Fascia poplitaea, eine Fortsetzung der Fascia lata, herüber. Durch sie dringt die Vena saphena parva subcutan von der Rückseite des Unterschenkels heraufkommend und senkt sich in die Vena poplitaea ein. Unter der Fascia poplitaea liegen die 3 für uns wichtigsten Gebilde in dem Verhältnisse zu einander, dass zunächst der Fascie der N. tibialis gefunden wird, dann mehr in der Tiefe die Vene, noch tiefer die Arterie. Letztere beide sind in ein starkes Fettlager eingebettet, was ihre Auffindung erschwert; sie sind durch kurzes straffes Zellgewebe mit einander verbunden und dadurch auch schwierig zu isolieren.

Die Arterie, Fortsetzung der Femoralis, erhält ihren Namen, nachdem sie den Adductorenschlitz (5) passiert hat und verläuft, etwas schräg von oben und medialwärts herkommend und bei gestrecktem Knie unmittelbar auf dem

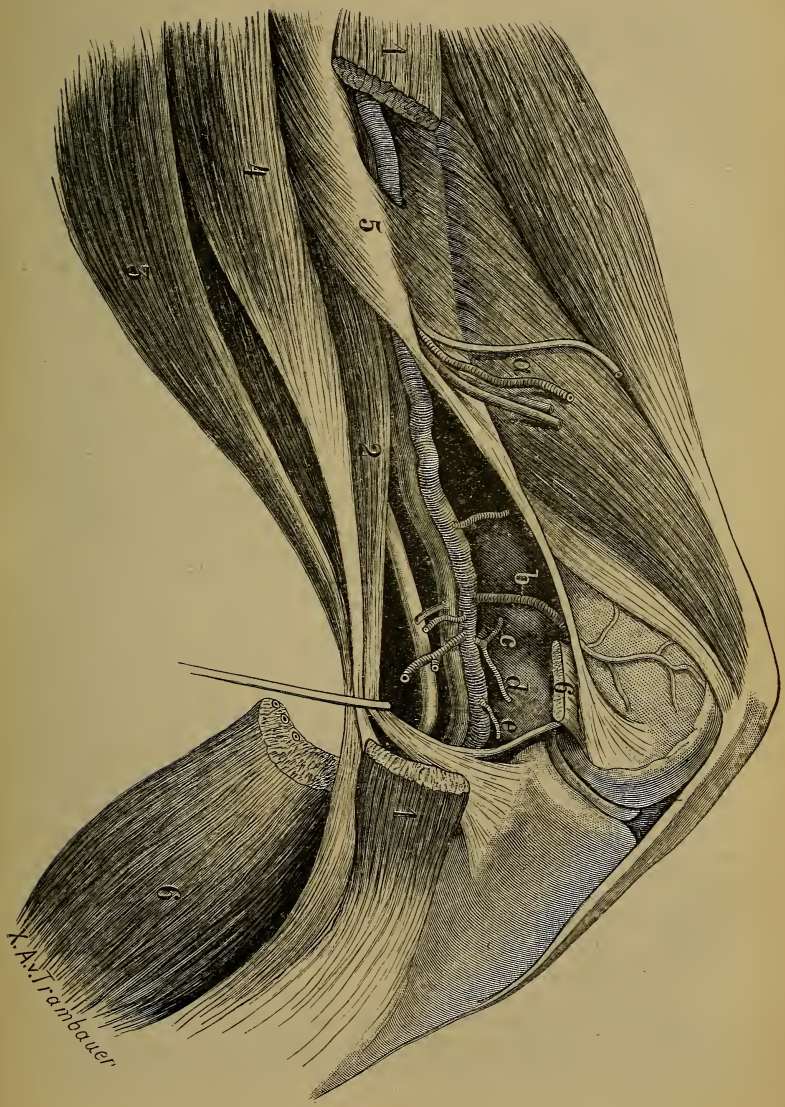

Fig. 5. Situs der linken Art. emoralis am Adductorenschlitze und der Art. poplitaea.

Schenkelknochen aufliegend, in der Mitte der Kniekehle gerade nach abwärts zwischen den Köpfen des M. gastrocnemius (6, 6). Aus ihr entspringen: Art. superficialis genu, welche mit dem N. saphenus major verläuft (a), A. articularis superior interna (b), externa (c), A. superior media (d) und die hier vorhandene inferior media (e).

Der N. tibialis, Fortsetzung des Ischiadicus, verläuft um ein weniges lateralwärts von den Vasa poplitaea, der Vene mehr an ihrem äusseren Umfange angelagert. Weiter lateralwärts gelegen, am Rande des M. biceps femoris heran zieht sich der äussere Endast des N. ischiadicus, der N peroneus, durch den lateralen Teil der Kniekehle hin auf das Capitulum fibulae zu.

Ausführung der Operation. Bauchlage, im Kniegelenk gestreckte Unterextremität. Können wir den nahe unter der Haut liegenden N. tibialis in der oberen Kniekehlenhälfte und zwar in deren Mitte senkrecht herablaufend palpieren, so schneiden wir — parallel zur Längsachse der Extremität — auf ihn ein; wo nicht, auf seine soeben besprochene Verlaufsrichtung. Und zwar 8—10 cm lang, weil wir erst in beträchtlicher Tiefe, auf dem Knochen, die Arterie finden werden, durch Haut, fettreiches Unterhautgewebe und die starke Fascia poplitaea, bis der N. tibialis sichtbar wird. Anstatt seiner könnte man bei mageren schlaffen Leichen vielleicht einen anderen weissen runden Strang, die Sehne des M. semitendinosus nehmen, welche unter den angegebenen Verhältnissen der Schnittlinie nahe rücken kann; ein Irrtum, der sich ja rasch klären würde: aus der Situation sowohl, als auch weil der Nerv von weicherem Gefüge ist. Hinter dem Nerven und etwas medialwärts *finden wir die Vena poplitaea*; hinter dieser und wieder etwas medialwärts die Arterie, deren erwähnte straffe Verbindung mit der Vene sehr vorsichtige Isolierung heischt. Letztere ist bei gebeugtem Unterschenkel in Folge der Entspannung leichter.

„Sobald die Fascie gespalten ist, handelt es sich vielmehr um ein Auseinanderdrängen als um ein Durchschneiden der Teile“ (Bardeleben). — Nicht nur wegen der technischen Schwierigkeiten dieser Ligatur, welche die sehr tiefe Lage der Gefässe mit sich bringt,

sondern hauptsächlich auch, weil die hier resultierende tiefe Narbe durch Schrumpfung functionelle Störungen in Aussicht stellt, wird ihr die Ligatur der Femoralis in der Mitte des Oberschenkels von Vielen vorgezogen.

19. Art. tibialis antica.

Region: Vorderseite des Unterschenkels. Verlaufsrichtung: Von der Mitte zwischen Tuberositas tibiae und Cap. fib. nach unten zur Mitte zwischen den Malleolen. Ausgangspunkt: der fühlbare Rand des M. tibialis anticus.

Topographie. Wir palpieren an der Vorderseite des Unterschenkels Tuberositas tibiae und Capit. fibulae; in der Mitte zwischen beiden tritt unsere Arterie, aus der Poplitaea kommend, durch eine Lücke an dem oberen Ende des Ligam. interrosseum auf dessen Vorderfläche; und läuft, dem Ligamente bis etwa zu seinem untern Drittel unverschiebbar durch ein fibröses Blatt angeheftet (fibröser Kanal von Hyrtl) aufliegend, zum unteren Tibiofibulargelenk herab (Fig. 6, nächste Seite), um unterhalb des Lig. cruciatum als Dorsalis pedis sive Pediaea, gegen das I Interstitium interosseum hinstrebend, bis unter die Fascie an die Oberfläche zu treten. Wir palpieren die Crista tibiae; sodann den ihr unmittelbar anliegenden M. tibialis anticus dadurch, dass wir ihn *durch abwechselndes ausgiebiges Beugen und Strecken des Fusses* in seiner ganzen Breite bis zu seinem lateralen Rand unter unseren Fingern sich zusammenschieben und dehnen lassen. Sein so gefundener lateraler Rand, der Tibiakante parallel laufend, dient uns für die Führung unseres Hautschnittes. Zunächst diesem Muskel liegt oben der Extensor digitorum commun. long., im untern Drittel des Unterschenkels der Extensor hallucis long. und in der Tiefe der bezüglichen Muskelinterstitien auf dem Lig. interosseum die Arterie zwischen 2 Venen. Der Nerv. peroneus profundus liegt in der oberen Hälfte des Unterschenkels lateralwärts von der Arterie, also nach der Fibula zu, während er im unteren Drittel immer *vor* dieselbe tritt. Fig. 6 nach Henke; vgl. auch Fig. S. 123, Ziff. 7.

Ausführung a) im oberen Drittel des Unterschenkels.

Nachdem wir durch angegebenes Bewegen des Fusses

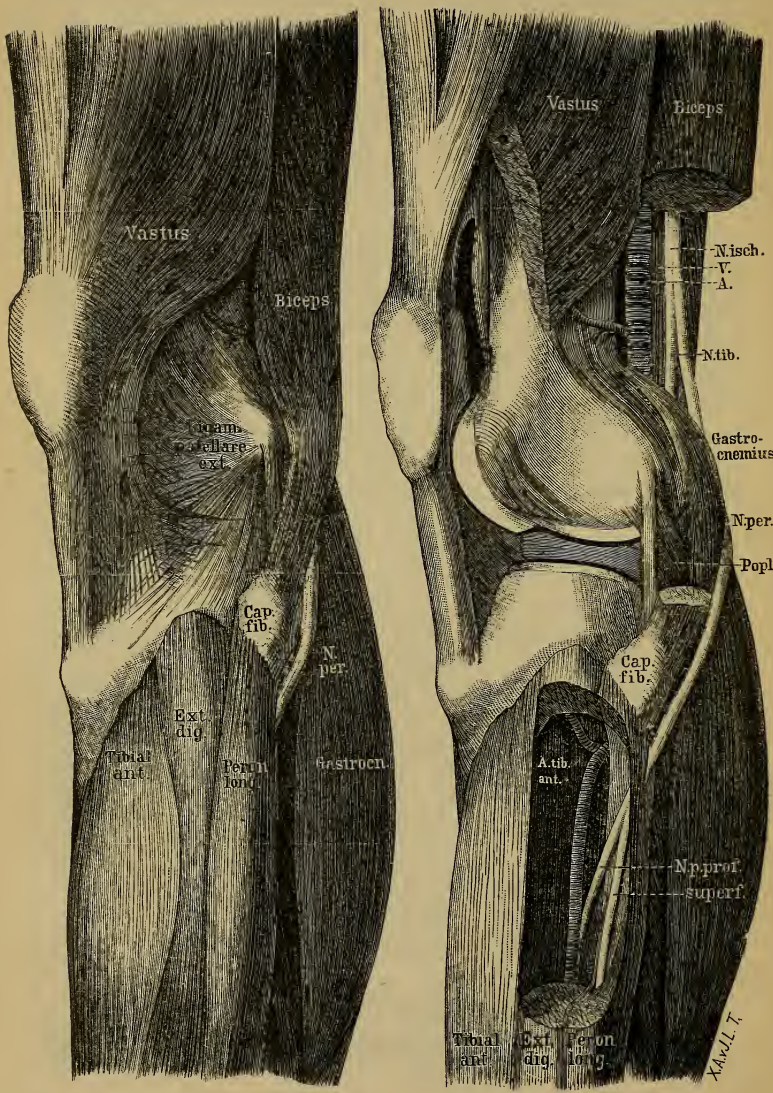

Fig. 6. Situs der linken Art. tibialis antica; dabei Durchschnitt des Kniegelenkes.

den lateralen Rand des M. tibialis antic. Daumenbreit von der Crista tibiae entfernt festgestellt haben, schneiden wir ihm entlang, etwa Daumenbreit unter der Tuberositas beginnend, 10 cm weit durch Haut-, Unterhautgewebe und die starke Fascia cruris, und dringen unter Dorsalflexion des Fusses stumpf in das Muskelinterstitum vor, mit Hilfe eingesetzter grosser Wundhaken bis auf das Lig. interosseum. Lage des Nerv hier lateralwärts von der Arterie, s. oben.

b) im unteren Drittel.

Beginn wie sub a): Einschnitt 1 Fingerbreit von der Crista und parallel mit ihr, hier etwa 8 cm lang. Dann geht man unter Dorsalflexion des Fusses zwischen M. tib. ant. und dem etwas tiefer gelegenen an seiner Halbfiederung leicht kenntlichen Extensor hallucis longus, meist mit der Fingerspitze oder dem Skalpellstiel durch Auf- und Abwärtsstreichen trennend, in die Tiefe bis auf das Lig. interosseum, lässt die beiden Muskeln mit stumpfen Haken gut auseinanderziehen und findet nun die hellglänzende gemeinsame Scheide, in welcher die Arterie mit ihren 2 kleinen Venen und vor ihr der N. peroneus profundus beisammen liegen.

Wir hüten uns wohl, den N. peroneus profundus etwa zu durchschneiden oder mit zu unterbinden: Lähmung in Spitzfussstellung würde das wenig dankenswerte Resultat sein. In schwierigen Fällen rät Bardeleben das Gefässnerven-Paket in toto aus der Tiefe der Wunde mittels Haken herauszuheben, um sicher zu isolieren.

20. Art. tibialis postica.

Richtungslinie: Von Mitte der Kniekehle herab zur Mitte zwischen Malleol. int. und Fersenhöcker.

Topographie: Unsere Arterie läuft als Fortsetzung der Poplitaea unterhalb des Soleus herab zur Mitte zwischen Achillessehne und Malleolus internus, umzieht den unteren Rand des letzteren und begibt sich unter den Adductor hallucis tretend zur Fussohle, in 2 Aeste, die Plantaris interna und externa gespalten. 2 Venen und der N. tibialis, die Fortsetzung des Ischiadicus-Stammes, begleiten sie. Im unteren Drittel des Unterschenkels, entlang dem inneren

Rande der Achillessehne, ist sie nur von Fascie und Haut bedeckt. Beim Lebenden ist in Knöchelhöhe ihr Pulsschlag leicht zu fühlen. — Die Fascia cruris, hier surae, dringt mit einem tiefen Blatt unter Gastrocnemius und Soleus ein, welches diese von der tiefen Muskellage scheidet.

Ausführung. a) im oberen Drittel des Unterschenkels.

Einschnitt Daumenbreit einwärts vom medialen Tibiarande, 10 cm lang durch Haut und Fascia cruris. Man drängt den Gastrocnemiusrand stumpf nach hinten ab, spaltet den Soleus und gelangt durch ihn zu dem tiefen Fascienblatte, welches die tiefe Muskelschicht: Flexor halluc. long., Tibial. post. und Flex. dig. comm. long. bedeckt. Man spaltet dasselbe vorsichtig und findet in dem Interstitium der beiden letzteren Muskeln die Arterie mit den 2 mehrfach anastomisierenden Venen, den N. tibialis lateralwärts von ihr gelegen.

b) im Bereich der Achillessehne.

Wir palpieren Malleolus internus und ihm gegenüber den inneren Rand der gespannten Achillessehne und incidieren genau in der Mitte zwischen beiden, parallel der Richtungslinie der Arterie 6 cm lang, durch Haut, Unterhautgewebe und Fascia cruris, welche hier durch sehnige Fasern teilweise beträchtlich verstärkt zum Lig. laciniatum tarsi internum wird. Mehr in der Richtung gegen die Tibia hin vordringend, finden wir im Fettgewebe die Arterie, indem wir zweierlei vermeiden: einmal uns in das lockere Zellgewebe unter der Achillessehne zu verlieren, dann die nahegelegenen Sehnenscheiden (Flexor digitorum und hallucis longus, Tibialis posticus) zu eröffnen.

21. Art. pediaea.

Region: Fussrücken. Richtungslinie: Von der Mitte zwischen beiden Malleolen nach vorn zum 1. Intermetatarsalraum. Ausgangspunkt: fühlbare Sehne des Extensor hallucis longus.

Topographie. Ueber die Vorderfläche des Tibiotarsalgelenkes verläuft die Pediae herab als Fortsetzung der Tibialis antica ganz oberflächlich unter der Fascie und dicht auf dem Knochen, dem Os naviculare, zwischen den Sehnen

des Extensor hallucis longus und digitorum communis longus, sodann zwischen ersterem und Ext. hallucis brevis gegen das Spatium interosseum I hin.

Ausführung. Bei Dorsalflexion des Fusses palpiert man leicht, zwischen der 1. und 2. Zehe aufwärts gehend, die vorspringende Sehne des Ext. hallucis longus. An ihrem lateralen Rande incidiert man in der Höhe des an seinem Höcker unterhalb des Malleolus internus ebenfalls leicht palpablen Os naviculare 3 cm lang durch Haut und Fascie gegen den I Zwischenknochenraum hin und findet unschwer die Arterie mit 2 Venen und dem medianwärts gelegenen N. peroneus profundus.

Anhangsweise sei hier angeschlossen ein praktisch wertvolles Tamponade-Verfahren, das uns in dem gegebenen Falle die Continuitätsligatur ersetzen muss und kann, das der

22. Art. intercostalis.

Topographie. Die Aa. intercostales anteriores, von der Mammaria interna kommend, verlaufen in den Interkostalräumen, zunächst den unteren, oft aber auch an den oberen Rändern der Rippen, nämlich dann, wenn 2 anteriores einen Interkostalraum versorgen; die posteriores, aus der Aorta entspringend, spalten sich immer in je einen supra- und infrakostalen Ast, welche längs des oberen Randes bzw. im flachen Sulcus costalis am unteren Rande der Rippen verlaufen. Der letztere ist weitaus der stärkste der genannten Aeste. Die Blutungen nach ihrer Durchtrennung bei penetrierenden Brust-, besonders Stichwunden, dann auch durch Rippenfrakturen sind da am stärksten und unmittelbar lebensgefährlich, wo die Adhärenz des Gefässes an dem Knochen ein Zurückweichen der Stümpfe, sowie deren kontraktile und elastische Verengerung verhindert.

Ausführung des Verfahrens. (Fig. 7, schematisch). Der Gefahr einer Interkostalis-Verletzung durch die Ligatur zu begegnen, würde meistens geradezu eine partielle Rippenresektion, wenigstens aber eine ausgiebige Dilatation und Ablösung der Weichteile erfordern, welcher einzelne Kranke kaum mehr ausgesetzt werden dürften, da die Diagnose ja meist aus den Symptomen der akuten Anämie und des

raschen Kräfteverfalls zu stellen sein wird. Desshalb ist in diesen Fällen die von Langenbeck empfohlene Tamponade der richtige, ja oft lebensrettende Eingriff, welchen wir auch durch Ausführung an der Leiche unserem Gedächtnisse

Fig. 7. Langenbecksche Compression der Aa. intercostales.

einprägen. Die Mitte einer auseinandergelegten Kompresse, im Notfall eines Taschentuchs wird in die Wunde gedrängt, darauf 6—10 womöglich antiseptische Wattekugeln mittelst Pincette in die Ausbauchung hineingestopft, der Stiel des Tampon gedreht, kräftig nach aussen gezogen und mittelst Pflasterstreifen u. dgl. befestigt.

B. Operationen an den Venen.

Bezüglich Venenligatur und Venennaht, dann Behandlung der Venen bei Operationen überhaupt siehe Seite 6 ff.

1. Aderlass, Venaesectio, Phlebotomie.

Indiciert ist der Aderlass bei Lungenödem, welches er bei kräftigen Individuen zweifellos koupieren kann; ferner ist er wenigstens von momentanem unläugbaren Nutzen bei Apoplexien. Er besteht in Eröffnung einer subcutanen Vene, gewöhnlich derjenigen der Ellenbeuge, welche nach festem Umbinden des Oberarms am deutlichsten hervortritt, der mediana oder basilicomediana, und Blutablass aus derselben. Auch andere Venen, z. B. des Fussrückens, Handrückens etc. wurden früher benützt. Die Umbindung des Oberarms darf nicht so stark sein, dass der Radialpuls verschwindet; auch aufgestreifte Aermel dürfen nicht konstringierend wirken. Der Patient liegt, um eine Ohnmacht zu vermeiden; der Arm ist mässig gestreckt. Der Arzt fixiert sich die Vene durch den neben sie angedrückten Daumen der den Ellbogen umfassenden linken Hand und eröffnet durch Einstich mit der Messer- oder Lanzettenspitze (S. 354) und Aufschneiden die vordere Wand der Vene, etwas schräg zur Richtung ihrer Längsachse, wenigstens 1 cm lang. „E foramine lato!“ muss die Blutentziehung gemacht werden, sonst gelingt sie überhaupt nicht, weil die Ränder der Venenwand gar zu gern sich wieder an einander und dem Blute den Ausweg verlegen. Stockt der Ausfluss, so regt man ihn durch Bewegenlassen der Finger um einen Stock, Massage der Ellbogenumgebung etc. wieder an. Es darf nicht zu wenig Blut entnommen werden: beim Erwachsenen wohl immer $^1/_2$ Liter, jedenfalls nicht unter 300 ccm, wenn der Eingriff Effekt haben soll.

2. Die Transfusion.

Als Indikation für diesen Eingriff gilt Lebensgefahr durch 1) hochgradige akute Anämie, 2) weitgehende Verbrennung, 3) Kohlenoxydvergiftung, in den letzteren Fällen nach vorhergehendem depletorischen Aderlass. Keine Narkose,

weil beobachtet werden muss, ob nicht plötzliche Synkope die Unterbrechung der Transfusion indiciert. Man wählt auch hier gewöhnlich die Vena basilicomediana, event. die Saphena magna vor dem innern Knöchel, legt sie präparatorisch auf etwa 2 cm frei, isoliert sie und führt 3 Fadenschlingen unter ihr durch: die periphere derselben dient zu sofortiger Unterbindung der Vene im peripheren Wundwinkel; die mittlere zum Einbinden einer elfenbeinernen oder Kautschuk-Infusionskanüle in die wie beim Aderlass incidierte Vene, in centripetaler Richtung. Nun wird infundiert, besser aus erwärmtem Irrigator als mit der Spritze, mit dieser aber immer langsam und in einzelnen Absätzen. Man infundiert 300—500 ccm entweder einer auf 38—40 ° C. erwärmten alkalischen Kochsalzlösung (Rp. Natr. chlorat. 6,0, Aqu. dest. 1000,0, Natr. carbon. 0,06) — oder weniger sicher 3—5 Minuten lang gründlich geschlagenes und womöglich durch ausgewaschenen Atlasstoff, sonst durch reine Leinwand filtriertes (Filter nicht auspressen) Menschenblut, unter sorgfältiger Vermeidung von Lufteintritt. Darnach wird auch die centrale Ligatur geschürzt und das abgebundene Venenstück sammt der Kanüle ausgeschnitten. Leicht komprimierender antiseptischer Verband. — Dyspnoe, Schüttelfrost, Tenesmus, Hämaturie folgen manchmal nach. — Die arterielle (Hüter) sowie die Tierblut-Transfusion sind verlassen.

3. Operative Behandlung der Hämorrhoidalknoten.

Dem Eingriff geht stets gründliche Darmentleerung voraus und folgt 6—8tägige künstliche Obstipation durch Opiate nach. Die Thermokauterisation der Hämorrhoidalknoten auf der Langenbeck'schen Flügelzange (S. 362), welche ihre Fixation und den Schutz der Umgebung besorgt, ist das einfachste und empfehlenswerteste Verfahren. Man lässt die Knoten vom Kranken hervorpressen oder zieht sie mit gefensterter Zange vor, klemmt die einzelnen an ihrer Basis auf die Flügelzange, schützt überdies das Perineum durch untergestopfte nasse Compressen und verkohlt die Knoten vollständig. Folgt Jodoformverband. Bestand ein ganzer Kranz von Knoten, so darf derselbe nicht im Ganzen weg-

gebrannt werden, wodurch eine höchst missliche hochgradige Narbenstrictur des Anus veranlasst werden könnte, sondern man verkohlt nur Bruchteile des Kranzes und lässt zwischen diesen die kleineren Knoten auf intakten Weichteilbrücken, die dann von den abheilenden Brandgeschwüren ganz verflacht werden.

Letztere Vorsichtsmassregel müsste auch bei chemischer Cauterisation beobachtet werden. Diese, ferner die Excision der Knoten mit dem Messer sind aber weniger bequem; die elastische oder feste Ligatur desgl., veranlassen Tenesmen und oft stärkere Blutungen. Injectionen in die Knoten, um sie durch Blutgerinnung zu Atrophie zu bringen, z. B. von 5—10 gtt concentrierter Carbollösung, sind häufig recht schmerzhaft, können Phlegmone veranlassen. Die französische (Verneuil, Trelat) forcierte Dilatation des Anus und der untern Mastdarmpartien mit geteiltem starken Speculum zur Heilung der Hämorrhoidalknoten flösst kein Vertrauen ein. —

Thermokauter von Pacquelin s. S. 365.

II.

Operationen an den Knochen und Gelenken.

Allgemeines zur Amputation und Exartikulation.

Zweck der Operation: Beseitigung schwerverletzter oder schwererkrankter Extremitäten und Extremitätenabschnitte unter Herstellung einer möglichst einfachen, rascher Heilung fähigen Wunde, um der Lebensgefahr einer septischen Allgemein-Infektion durch ausgedehnte Verjauchung oder eines langwierigen Krankheitsverlaufes auszuweichen.

Indikationen:

1. Ausgedehnte Knochenzerschmetterung gleichzeitig mit Zerreissung der Hauptgefässe und -Nerven.
2. Weitgehende Zermalmung der Muskeln.
3. Sehr ausgebreitete Hautzerstörung.
4. Gangrän eines grösseren Gliedabschnittes.
5. Die Entfernung maligner Geschwülste oder — als letztes Mittel bei vorhandener schwerer septischer Infektion — des septischen Herdes.

Instrumente:

Mittleres Amputationsmesser (sogen. Liston'sches Halbmesser), s. S. 360.

Bogensäge, am besten mit weitem Bogen und einer Doppelreihe von Zähnen, welche durch eine breitere Sägefurche das Einklemmen der Säge sicherer verhütet (S. 361).

Lüer'sche Hohlmeiselzange (S. 362), gerade oder ganz zweckmässig etwas gebogen mit guten feinen Branchen, dazu der Inhalt des gewöhnlichen Taschenbestecks: Pinzetten, Ligaturen aus Catgut und Chromgut, Umstechungs- und Vereinigungsnadeln, Scheere, Rasiermesser etc., welchem ein schmales Langenbeck'sches Elevatorium und ein feinerer Meissel beigefügt wurde.

Vorstehendes einfaches Instrumentarium, neben dem Taschenbesteck aus nur 3 Stück bestehend, kann in der Feld-Chirurgie im Notfalle für sämtliche Knochenoperationen der Extremitäten, Amputationen, Exartikulationen und Resektionen ausreichend dienen. Nussbaum erzählte, dass er 1870 jene 3 Instrumente in der Satteltasche mit sich führend alle grösseren unvermutet sich aufdrängenden Operationen zu prästieren im Stande war, ohne dieselben aber unmittelbar nach grösseren Schlachten hilflos gewesen wäre, weil die Koffer mit dem comfortablen chirurgischen Armamentarium in grösster Auswahl — Tagemärsche weit hatten zurückbleiben müssen.

Die Esmarch'sche Constrictionsbinde und ein guter Abziehstein (beste Sorte Arkansas) zum raschen Messerschärfen dürfen natürlich bei dem Feldbestecke auch nicht fehlen.

Ausführung der Operation: 4 Akte.

Wahl der Stelle: Die Absetzung soll womöglich in gesunden Teilen geschehen, gequetschte, stärker suffundierte Stellen werden vermieden. Ist dies nicht möglich, so ist später vor Verschluss der Wunde ausgiebigste antiseptische Irrigation Pflicht und der Verband mit Jodoform sehr am Platze.

An den Oberextremitäten wird möglichst jeder halbe Centimeter gespart. Man amputiert am „Ort der Notwendigkeit";

an den Unterextremitäten kommt die günstigere Lage der Narbe in Betracht und die gute Anpassung der Stümpfe an die Prothesen. Man operiert am „Ort der Wahl."

Entgegen dem Grundsatz gewordenen möglichst konservativen Verfahren ist in der Kriegschirurgie der Ersatz der Amputation durch die Exartikulation aufgestellt worden nach Verletzungen durch gröbstes Geschütz mit heftigster Erschütterung der Extremität. Diese — sowie im Frieden einzelne z. B. Eisenbahnverletzungen — sollen nach 6—8 Monaten, oft nach ganz guter Wund-

heilung, Osteomyelitis im Gefolge gehabt haben, welche sekundär noch Exartikulation forderte. Immerhin wird meistens gestattet sein, zunächst zu amputieren. — Bei der Esmarch'schen Konstriktion die Totaleinwicklung der Gliedmasse zu ersetzen durch einige Minuten lange Elevation derselben, genügt nicht bei varikösen Extremitäten, bei Arteriosklerose etc.

I. Akt: Durchschneidung der Weichteile. Die vorher gewaschene, rasierte und abgebürstete Haut wird bis auf die oberflächliche Fascie (diese mitzunehmen hat keinen Wert, weil die Gefässe der Haut meist senkrecht oder schräg durch die Fascie gehen, in unregelmässig polygonaler Maschenbildung, Spalteholz), durchtrennt mit Zirkelschnitt oder in Lappenform. Dem letzteren Verfahren, der Bildung eines einfachen Lappens aus der Haut mittelst Schnitt, ist heute von den meisten Praktikern der Vorzug gegeben. Man nimmt ihn am liebsten von derjenigen Seite der Extremität, welche in bequemer Bettlage die oberste Peripherie bildet, damit er auch nach dem Gesetz der Schwere sich der Wundfläche gut auflegt. Wo das Material auf der einen Seite nicht zureicht, werden 2 oder mehr kleinere Lappen gebildet, am liebsten ein vorderer und hinterer. Für die Lappenbildung beherzige der weniger Geübte die S. 3 gegebene Regel: gerade Seitenschnitte, perpendikulär darauf die Lappengrenze, deren Ecken später abgerundet werden können.

Zum Waschen der Haut ist das billige Benzin am zweckmässigsten, weil es sehr rasch die Fette löst, an welchen der Schmutz haftet und zugleich desinfizierende Kraft hat.

Die Lappen dürfen nicht zu klein ausfallen; demnach riskiert man lieber das Gegenteil und schneidet schliesslich zurecht, was dem Anfänger durch die Narkose selbst am Lebenden gestattet werden kann.

Von den Zirkelschnitten ist der „zweizeitige" der gewöhnlichste und vorteilhafteste, welcher in seinem 1. Tempo die Haut (die dann auch, mit senkrecht zur Gliedachse gerichteten Schnitten lospräpariert, in Form einer Manschette umgeschlagen werden kann: „Manschettenschnitt"), in seinem 2. die übrigen Weichteile bis auf den Knochen durchtrennt. Der „einzeitige", der alle Weichteile in einem Zuge durchschneidet, sowie der „dreizeitige", welcher die dem Knochen zunächstgelegenen höher oben durchtrennt als die übrigen, sind seltener, nur bei einzelnen Regionen am Platz. Ebenso der (französische) „Muskelstichlappen", der die Stumpfbedeckung aus sämtlichen Weichteilen mittelst Durchstechen der Extremität nahe ihrer

Achse unmittelbar vor den Knochen (mit grossem scharfem Messer) und nachfolgendem Ausschneiden in möglichst grossen Zügen bildet; und der „Ovalärschnitt", dessen Anwendung nur in ganz speziellen Fällen, zur Exartikulation aus kleinen Gelenken (siehe Grundphalangen der Finger) von Vorteil ist. Bei weitgehender Weichteilzerreissung z. B. im Feld durch grobes Geschütz, umschneidet man zunächst die Haut im Gesunden und entscheidet dann erst, zu welcher Methode die umschnittenen Lappen am besten passen.

Auf die Bildung des Hautlappens bezw. der „Manschette" etc. folgt die kräftige zirkuläre Durchschneidung der übrigen Weichteile senkrecht zur Achse des Knochens; bei der Exartikulation sodann die Eröffnung des Gelenkes unter Präsentieren und Anspannen seiner Bänder durch geeignete Bewegungen des Gliedes.

Die Durchschneidung der Weichteile ist in Deutschland üblich mit eleganten langen Messerzügen, nach französischer Methode weniger elegant aber praktischer mit kurzen fiedelnden Bewegungen, welche gestatten, jeden Moment einen andern Teil der Messerschneide in Thätigkeit zu setzen, dadurch dieselbe viel langsamer abnützen, aber auch ein Fortarbeiten mit dem stumpfen Messer noch lange Zeit ohne Schaden und Aufenthalt ermöglichen; ein Wink Nussbaum's, welchen der Feldchirurg schätzen wird.

Das Liston'sche Messer leistet auch die Dienste des Zwischenknochenmessers ganz gut. (Vgl. S. 360). Die Entbehrlichkeit des letzteren ist nicht nur, wie eben jede Vereinfachung, wiederum für die Feldpraxis speziell erwünscht, sondern steht auch der Antiseptik mehr an, zu welcher häufiger Messerwechsel nicht passen will. Zweischneidige Messer sind auszurangieren, weil man nur auf eine Schneide das Auge richten kann.

Die schon erwähnten aus Haut und Muskel gebildeten Lappen entstanden aus dem Bestreben der früheren Zeit, die Knochenstümpfe mit dicken Weichteilpolstern zu versorgen. Die Erfahrung hat gezeigt, dass jeder Muskel, der seinen Ansatz verloren hat, binnen weniger Jahre vollständig atrophiert. Da aber die Ernährung des Lappens durch die Zugabe des Muskels jedenfalls besser gesichert ist, so wird bei schlecht genährten Individuen gewöhnlich eine dünne Muskelschichte mitgenommen.

Da wo heutzutage der Muskellappen beibehalten ist, kann derselbe im Notfalle auch mit einem kurzen Messer z. B. Skalpell gemacht werden, indem man von aussen nach innen arbeitet, erst den Lappen umschneidet, abzieht u. s. w., womit an einzelnen Stellen (Sohle z. B., vergl. Fig. S. 100 und 105) sogar dickere saftigere Lappen gewonnen werden können, als mit dem gewöhnlichen Verfahren.

II. Akt: Das Absägen der Knochen. Auf dem Knochen angelangt, bildet man bei der Amputation durch seitliche Einschnitte einen Lappen aus dem Periost, löst ihn mit dem Elevatorium (S. 362), im Notfalle mit dem untersten Teil der Messerschneide ab und schiebt ihn zentralwärts hinauf. Dieser Periostlappen ist nicht etwa entbehrlich, weil wir in der Antiseptik keine Randnekrose des Knochens mehr zu fürchten haben; denn wir müssen ja auch septische Patienten und Patienten mit infizierten i. e. nicht primär oder nicht rechtzeitig aseptisch gemachten Wunden amputieren. Deshalb üben wir ihn.

Zum Schutze der Weichteile können nun Kompressen, einfach bezw. doppelt gespalten, umgelegt bezw. mit der Kornzange zwischen den 2 Knochen durchgezogen und nach oben gehalten werden; gute Assistenz mit breiten Wundhaken können die Kompressen entbehrlich machen. An der Basis des Periostlappens wird dann der Knochen durchsägt, wozu der Assistierende den wegfallenden Teil der Extremität mit Aufmerksamkeit geradeaus, in seiner ursprünglichen Lage erhalten muss, um weder die Säge einzuklemmen, noch die letzte Knochenbrücke abzubrechen. Eine Säge mit nur einer Zahnreihe, deren Spitzen gegen den Griff der Säge gerichtet sind, setzt der Operierende mit ihrem hintersten Teile auf, macht zunächst unter Leitung des angelegten linken Daumennagels in langem und langsamem Zuge gegen sich hin eine Rinne in den Knochen und durchsägt letzteren sodann in rascheren langen leichten Zügen ohne Druck; ist das einfach gezahnte Blatt umgekehrt eingefügt, so dass seine Zähne von dem Griff weg stehen, so hätte der Operierende die erste Sägebewegung von sich ab, sozusagen mit Stoss, zu führen. Sind zwei Knochen nebeneinander zu durchsägen, so wird kunstgerecht erst der stärkere an-, dann der schwächere durchgesägt und schliesslich auch der stärkere, um ein spontanes Brechen des haltlos werdenden schwächeren zu vermeiden.

Darauf werden die Knochenkanten und etwaige Splitter mit der Lüer'schen Zange abgerundet bezw. beseitigt.

Nicaise lässt die Aussenfläche des Periostes in Zusammenhang mit den umgebenden Weichteilen, welche Konservierung bessere Knochenstümpfe liefern soll.

Ollier widerrät den Periostlappen bei Kindern, weil bei diesen die osteogene Schicht noch so lebhafte osteoplastische Tendenz besitzt, dass erfahrungsgemäss am Stumpfende Osteophyten entstehen, die nachträglich operative Entfernung heischen.

Derselbe empfiehlt die subperiostal-subkapsuläre Vornahme der Exartikulationen, welche durch Knochenneubildung dem Stumpf einen festeren Halt in der Prothese zu geben geeignet sind; nach Richter für die sekundären Exartikulationen nach ausgedehnten Verletzungen von entschiedenem Werte.

Ein bei Osteomyelitis weit hinauf krank vorgefundenes Knochenmark braucht nicht anstatt der Amputation die Exartikulation zu indizieren: auf weitgehende, ja totale Auslöffelung des Markes bei Amputierten folgten ganz befriedigende Heilresultate.

Versagt die Kettensäge während des Sägens infolge Abnützung oder weil Fleisch sich zwischen ihren Zähnen eingesetzt hat, so führt das Sägen mit ihren seitlichen Kanten immer noch zum Ziele.

Die Lüer'sche Zange „beisst" die Knochenränder ab, es darf nicht reissend mit ihr gearbeitet werden.

III. Akt: Blutstillung und Nervenresektion.

Auf die Blutstillung durch Verschluss sowohl der Arterien als grösseren Venen soll Sorgfalt verwendet werden. Indessen ist Blut, gemengt mit Rotterin, nicht mehr ein fäulnisfähiger Körper und Substrat für die Entwicklung der Fäulniserreger, vielmehr in bemessener Menge als aseptisches Blutgerinnsel (S. 63) der Ausheilung p. prim. förderlich. Die Gefässe werden aus der Wunde isoliert hervorgezogen, ehe man sie mit der Sperrpinzette *senkrecht zur Längsachse* fasst und mit dem Faden (2 mal oder lieber 3 mal) zusammenschnürt, da nur dies Sicherheit gegen Abrutschung der Pinzette gibt und gegen unvollkommenen Verschluss des Gefässes infolge falschen Fassens nach Art der Fig. 8; aber man übertreibe auch dieses Vorziehen nicht, weil man mit jedem Mm. weiteren Ablösens Ernährungsgefässe für die Umgebung trennt.

Fig. 8. Falsche Fassung zu unterbindender Arterien.

Nicht fassbare Gefässe werden mit stark gebogener Nadel durch die umgebenden Weichteile umstochen und samt letzteren fest eingeschnürt. Als Ergänzung der Gefässunterbindungen dient die folgende Tamponade der Wunde, 1/4 Stunde unter Elevation ausgeführt, oder aber bei stärkeren parenchymatösen Blutungen Kompression sogar 2—8 Stunden lang mittelst provisorischen Verbandes.

Die grösseren Nerven werden 1—2 cm weit vorgezogen und mit glattem Scheerenschlag abgeschnitten, weil ihr Verwachsen mit den Narben durch nachfolgende Neuralgien unser Heilresultat sehr beeinträchtigen könnte.

Es ist ganz besonders Sache der Uebung an der Leiche, die durchschnittenen grösseren Arterien, Venen und Nerven in den Amputationsstümpfen zu erkennen und schnell finden zu lernen.

Für die Auffindung der kleineren Muskelarterien in den Amputationsstümpfen ist ganz zweckdienlich die Berücksichtigung des Faserverlaufes an den durchschnittenen Muskeln: die Gefässchen liegen da, wo die Muskelfaserung sich zusammenkräuselt, Wirbel bildet. An dem Lebenden aber melden sie sich — auch bei Esmarch'scher Konstriktion — von selber an als Blutpunkte, entweder spontan entstehend oder mit der Hand hervorgestreift.

Blutungen aus den Aa. nutritiae der Knochen, welche in ihren Kanälen sich retrahierend der Pinzette nicht zugänglich sind, können durch eingeschobenen Jodoformgaze-Wickel gestillt werden, nach Riedinger durch 1 oder 2 Catgutstückchen dicker Sorte, welche bald quellen, oder aber nach Linhart durch Einführung einer glühenden Stricknadel in den Kanal. Im Notfalle wäre der letztere aufzumeisseln.

Katgut taugt für Ligaturen en masse nicht, weil seine Schlingen leicht abrutschen, besonders bei Verwendung der dickeren Sorten. Aber auch bei der isolierten Ligatur muss gegen die Gefahr des Abrutschens 1) immer mit chirurgischem und darüber noch mit einfachem Knoten geschürzt, 2) immer bei dem Zuschnüren fest aber stetig angezogen werden, und darf 3) die Wunde nicht zu viel gewischt werden, was besonders leicht die Schlingen wegzieht.

Die ergänzende Tamponade wird besonders notwendig nach Anwendung der Esmarch'schen künstlichen Blutleere, für welche die Digitalkompression der zuführenden Hauptarterie nur einen mässigen Notbehelf bildet. Die erstere hat sich sogar erst durch jene Combination mit Tamponade als eine wirklich blutsparende Methode beglaubigt.

Zur Gewinnung eines bestimmten Anhalts hat man auf der Tübinger Klinik systematisch die Zahl der nach Anwendung der

Esmarch'schen Constriction notwendig werdenden Ligaturen aufgezeichnet und als Durchschnittszahlen gefunden: bei der Oberschenkelamputation 38 (Maximum 67), bei der des Unterschenkels 24 (Max. 68), des Oberarms 22 (Max. 30), des Vorderarms 15 (Max. 25). Ausser diesen Zahlen muss schon auch die genauere Topographie der Haupt-Arterien mit dem Gedächtnisse festgehalten werden. Auf die Anzahl dieser letzteren wird in den nachfolgenden Ueberschriften der einzelnen Amputationen und Exartikulationen immer noch einmal ausdrücklich hingewiesen werden.

IV. Akt: Vereinigung der Wunde. Um Nischen und Vertiefungen in der Wunde und Sekretansammlung in diesen zu verhüten, verwendet man die Neuber'sche Etagennaht des Amputationsstumpfes: vom Periostlappen angefangen werden etagenförmig die homogenen Schichten: Muskeln (die etwa retrahierten selbstverständlich in das Niveau des Schnittes hervorgezogen), Fascien und Haut übereinander mit Katgut I vernäht und so durch fast vollkommenen Ausschluss von Retraktion, Spannung und Zerrung in der Wunde und speziell deren obersten Schichten eine Reihe von Reizen beseitigt.

Schliesslich werden Drains eingelegt, nicht mehr wie früher durch die ganze Wunde reichend, weil sie so stets mehr weniger drücken, sondern in ihrer Lage durch die vorhandenen Knochenwunden bestimmt, welche aus dem Mark Nachsickern von Blut erwarten lassen, und eventuell durch Gegenöffnungen, welche man mit Kornzange und Messer an den abhängigsten Stellen der Wunde in der Haut schafft; die Hautlappen zunächst mit einigen Orientierungsnähten befestigt, sodann definitiv mit Knopf- oder Kürschnernaht (cf. unten S. 147, 149) versorgt.

Die Drains, welche nie zu dünnwandig genommen werden dürfen, können bei günstiger Lage des Lappens auch ersetzt werden durch Lochungen desselben; oder für den Geübteren das weitaus angenehmste Verfahren: durch offengehaltene Stellen der Nahtlinie, sogen. Drainlücken gerade da, wo man den Drain placiert hätte, welche fast ebenso schnell verheilen, wie die Nahtwunde selbst und doch die Gefahr der Retention von Secreten zuverlässig ausschliessen.

Allgemeines zur Resektion.

Zweck der Operation. Entfernung von traumatisch oder spontan schwererkrankten Skeletteilen der Extremität,

mit Erhaltung der gesunden Peripherie der letzteren und unter möglichst geringer Verwundung der Weichteile; die Operation soll ausser der Lebensgefahr auch der Verstümmelung durch Verlust des Gliedes vorbeugen.

Die möglichste Schonung der Gefässe, Nerven, des Muskel-, Sehnen- und Bandapparates, der Kapsel und auch des Periostes ist Grundsatz; tuberkulöse Erkrankung aber verlangt immer rücksichtslose Entfernung im Gesunden, wie bei malignen Tumoren.

Indikationen:

1 antiphlogistische: vorhandene oder voraussichtliche schwere eitrige Entzündung durch chronisch degenerative Prozesse, insbesondere Fungus, sodann nach Verletzungen, welche befürchten lassen, dass das Gelenk in langer Zeit nicht zur Ausheilung kommt — bei gesunder Peripherie.

2 funktionelle: Unbrauchbarkeit einer Extremität durch irreponible veraltete Luxation und durch Ankylose in sehr ungünstiger Winkelstellung,

die höchstgradig beschränkte Brauchbarkeit des Armes durch Ellbogenankylose auch in günstigster Stellung,

andauernde heftige Neuralgien bei veralteten Luxationen durch Druck auf den Plexus.

Bei Ankylose des Ellbogengelenkes darf immer reseciert werden, weil dieselbe auch in günstigster Stellung funktionell den übrigen Ausgängen, selbst denjenigen in Schlottergelenk nachsteht, nachdem für letzteres vorzügliche Stützapparate erfunden sind.

Das Gebiet der Resektion wurde durch die Vervollkommnung der Antiseptik eingeengt; bei fungösen Gelenkleiden des kindlichen Alters speziell, wo man bedeutende Wachstumsstörnngen nach der Wegnahme der Epiphysenlinie zu fürchten hat, wird die Resektion jetzt immer ersetzt durch den weniger verletzenden Eingriff der Arthrektomie; antiseptisches Breitaufschneiden des Gelenks mit Ausschabung und gründlicher Entfernung alles Krankhaften speziell der Synovialis, nach Umständen ohne Wegnahme knöcherner Teile. Da indessen die Hauptaufgabe des Eingriffs radikale Entfernung des Krankhaften durch diese Herdoperationen nicht immer garantiert scheint, so ist eine gänzliche Verdrängung der typischen Resektion durch sie, bei den Spontanerkrankungen der Gelenke wenigstens, durchaus nicht zu erwarten. [Die Arthrotomie andrerseits: streng

antiseptische Gelenkeröffnung durch Punktion oder Schnitt, ohne Constriction, event. Gegenöffnung und Drainage dient zur Entleerung von Eiter oder hartnäckig stabilen Blutergüssen, Entfernung von Fremdkörpern, Gelenkmäusen etc., mit nachfolgender Rotterinausspülung (S. 5). Man macht am Kniegelenke die Incision beiderseits vor den Seitenbändern (Fig. S. 127), also etwas nach vorn von der Mittellinie der Innenfläche, von der Quadricepssehne herab, bis zum Gelenkspalt, schichtweise durch Haut, Vastus (Articularis-Ligatur, überhaupt genaueste Blutstillung), dann Kapsel. Auf dem eingeführten Zeigefinger folgt die äussere Incision. Fremdkörper werden erst fixiert und dann nur auf sie selbst eingeschnitten].

Den Ausschabungen kranken Knochengewebes mit dem scharfen Löffel folgt sehr zweckmässig starke Cauterisation mit dem Thermokauter, um jeden Rest kranken Gewebes zu zerstören.

Bei sehr ausgedehnter Knochen- und Weichteilverletzung tritt die Amputation wieder in ihre Rechte, ebenso bei heruntergekommenen Kranken aus Rücksicht auf die kürzere Heilungsdauer.

Instrumente: Das bei der Amputation angegebene auf das Notwendigste reduzierte Instrumentarium.

Comfortabler: Skalpelle mit starker und vor allem kurzer Klinge, weil es darauf ankommt, Buchten- und Taschenbildung zwischen Haut, Zellgewebe, Muskeln zu vermeiden; Skalpelle mit abgestumpfter Spitze; Bogen-, Stich- und Kettensägen, Hakenzangen, schneidende Knochenzangen, Meissel, Hammer; verschiedene Raspatorien und Elevatorien; stumpfe und spitze Wundhaken, scharfe Löffel; daneben das Taschenbesteck mit Unterbindungspinzetten, Sonden, Heftnadeln, Fäden. (S. 353, 356, 360—363).

Uebrigens wird man auch im Felde kaum in die Lage kommen, auf den Komfort dieses Instrumentariums verzichten zu müssen, denn die Resektionen können logischer Weise niemals Sache der Verbandplätze sondern nur der Feldspitäler sein. Auf das abgekürzte Instrumentarium verweise ich hier eigentlich nur, um dem sich an der Leiche weiterübenden Praktiker jede vermeidbare Ausgabe zu sparen.

Ausführung der Operation: 3 Akte.

I. Akt: Schnitt in den Weichteilen zur Entblösung der Gelenkenden. Um denselben, wenn nötig mehrere Schnitte, an geeigneter Stelle anzulegen, dient die Palpation der Gelenkumgebung, insbesondere etwa vorhandener Knochenvorsprünge.

Die Schnitte werden am liebsten der Längsachse des Gliedes entsprechend geführt, um quere Durchschneidung

wichtiger Gebilde, grösserer Nerven, Gefässstämme, Sehnen, aber auch Muskeln zu vermeiden. Wo von diesen Längsschnitten begründet jemals abgewichen werden müsste, tritt event. nachträgliche Nerven-, Sehnen-, Muskelnaht zu Diensten. Provisorisches Anschlingen der durchschnittenen Gebilde.

Bei tuberkulösen Erkrankungen ist derjenige Schnitt der zweckmässigste, der den Herd am ausgiebigsten blosslegt und am besten Raum gibt für die radikale Entfernung des Krankhaften.

Immer müssen die Schnitte möglichst senkrecht in die Tiefe dringen.

Die künstliche Blutleere ist für die meisten Resektionen sehr wertvoll, nicht bloss wegen der bedeutenden Erleichterung des Operierens, sondern auch besonders deshalb, weil sich diese Operationen oft gegen Erwarten in die Länge ziehen und dann auch der nur tropfenweise Blutverlust gross genug wird, um schlechtere Chancen gegenüber zufälligen ungünstigen Ereignissen während der Nachbehandlung zu schaffen. Die Compression der zuführenden Hauptarterie ist kein genügender Ersatz der Blutleere.

Die vollständige Isolierung der Knochen erfolgt entweder „subperiostal", mit Erhaltung des Periostes (an den Gelenkenden auch „subkapsulär") oder ohne dieselbe.

Um mit Erhaltung des Periostes zu operieren, wird dieses an der freigelegten Knochenstelle in der Richtung der Gliedlängsachse incidiert und mittelst des Elevatoriums in Verbindung mit den übrigen Weichteilen unter entsprechenden Drehbewegungen des Gliedes möglichst ruhig und schonend vom Knochen abgehebelt. Der linke Zeigefinger hilft nach Umständen der Spitze des Elevatoriums auf den richtigen Weg und stützt es gleichmässig. Findet das Elevatorium Widerstand, so hilft das Messer mit kurzen gegen den Knochen gerichteten Schnitten nach. Ueberhaupt richten sich bei der Resektion die Messerschnitte, besonders des weniger Geübten, immer gegen das zu exstirpierende Stück und halten sich hart an dieses, welchem ja event. weitergehende Verletzung nicht schadet.

Das subperiostale Arbeiten ist an der Leiche durch die dünne Beschaffenheit des normalen Periostes sehr er-

schwert und sehr zeitraubend; fügt sich übrigens jeder einzelnen Resektion in der gleichen Weise ein.

Das Subperiostalverfahren von Ollier, Heine und Langenbeck eingeführt, ist das wenigst blutige, hat besonders durch die Erhaltung der Sehnen- und Muskelansätze in der Gelenksgegend die besseren funktionellen Resultate; bei Gelenkenden mit grösseren Knorpelflächen verlohnt es sich aber natürlich nicht immer, ebenso entfällt es bei vorgeschrittenen Gelenksentartungen z. B. fungösen selbstredend ganz.

P. Vogt empfahl an Stelle der Messerabtrennung festhaftender Perioststellen teilweise Meisselabtrennung von Cortikallamellen des Knochen, besonders von seitlichen Knochenfortsätzen, Tubercula, welche die Muskelansätze repräsentieren u. dergl., das sogenannte „subcorticale" Verfahren, ohne welches bei zartem z. B. kindlichem Periost das Subperiostalverfahren in der That kaum möglich ist. Die funktionellen Resultate sind auch hiebei erfahrungsmässig die erreichbar besten, die Verkürzungen der Glieder geringer, die Gelenke fester, die Sehnenapparate am meisten geschont.

II. Akt: Entfernung der erkrankten oder verletzten Knochenteile. Geschieht meist mit der Säge, aber auch durch Abzwicken mit der Knochenzange oder mittelst Hammer und Meissel. Letzterer wird immer im spitzen Winkel zum Knochen aufgesetzt.

Radikales Vorgehen ist besonders bei der fungösen Gelenkentzündung Pflicht. Bei traumatischen Fällen dagegen ist mehr Zurückhaltung angezeigt: trotzdem wir die Herstellung glatter Knochenwunden möglichst anstreben, indicieren Knochenfissuren oder geringere Splitterung nicht, über sie hinaus wegzunehmen, sondern können zurückgelassen werden.

Will man die beiden Sägeflächen ganz exakt parallel verlaufend haben, so empfiehlt sich nach Neuber mit zwei Sägen zugleich zu arbeiten: man sägt den einen Knochen soweit an, dass die Säge in ihm stehen bleibt, sägt dann in dem gegenüberliegenden Knochen die zweite Säge genau in derselben Ebene fest, und nun abwechselnd mit beiden Sägen, indem man sorgfältig ihren Parallelismus im Auge behält.

Strebt man Ankylose des Gelenkes an, dann ist die Knochennaht indiciert: mit Pfriemen oder Drillbohrer durchlöchern wir die Sägestümpfe der Gelenkkörper je zweimal und ziehen sie mittelst zweier Chromgutschlingen aufeinander.

Chromsäure-Catgut gröbster Sorte gilt für das beste Material zur Knochennaht.

Anstatt der Knochennaht erscheint es in einzelnen Fällen bequemer, die Knochen, ebenfalls nach Vorbohrung, aufeinander zu nageln: lange vierkantige (bei dem Lebenden vergoldete) Stahlnägel garantieren festeres Haften und Abfluss etwaigen Sekretes.

III. Akt: Blutstillung und Verschluss der Wunde. Blutende Gefässe werden in der bei der Amputation beschriebenen Weise aufgesucht und unterbunden bezw. umstochen. Ebenso wird wo nötig drainiert; zu diesem Zweck werden bisweilen planmässig Knochenteile geopfert (der Trochanter z. B. in die Hüftresektion einbezogen) oder wenigstens mit Meissel oder Lüer'scher Zange „tunneliert". Auch zur etwa ausgelöffelten Markhöhle wird ein Drain geführt. Gerade die zweckmässige und motivierte Platzauswahl für die Drains ist Sache der Uebung an der Leiche: grundsätzlich werden an dieser insbesondere die Gegenöffnungen für die Drains an den abhängigsten Stellen der Wundhöhle jedesmal eingeschnitten, um Blick und Urteil hiefür, ein bedeutender Teil der antiseptischen Bildung, gehörig zu schärfen. Manchmal gewährt sehr einfachen Behelf das Irrigieren der Höhlenwunde, die der Ableitung bedarf: wird der Patient in die Lage gebracht, welche er im Bette einnehmen wird, so bezeichnen die stehenbleibenden Sammelstellen der Flüssigkeit bündig die Stellen, in welche Drains eintauchen bezw. Lochungen angebracht werden müssen; vgl. S. 57, die Modifikationen der Drainage. Die Einschnitte macht man zur Vermeidung von Gefässtämmen und grösseren Nerven auf dem in die Wunde eingeschobenen Finger, wohl auch auf Sonde oder Kornzange.

Etwa nötige Sehnen- oder Nervennaht (cf. unten S. 157 und 170), die Fixierung der Drains mit kleinen Sicherheitsnadeln, im Notfalle Nahtbefestigung derselben an die Haut der Wundränder, einige Orientierungsnähte der Hautwunde und schliesslich deren Knopf- oder Kürschnernahtvereinigung (S. 147 und 149) beendigen die Operation.

Bei den Resektionen wegen fungöser Erkrankung der Gelenke scheint fortwährende reichliche antiseptische Bespülung des Opera-

tionsfeldes angezeigt, weil thatsächlich Allgemeininfektion von den Wundflächen aus („Impftuberkulose“) stattfinden zu können scheint.

Auch bei den Resektionen ergänzt $^1/_4$stündige Tamponade vor Verschluss der Wunde die Blutstillung durch Ligaturen resp. Umstechungen sehr zweckmässig.

Gegen die frühere (s. oben Blutstillung bei den Amputationen etc.) Ansicht von der schädlichen Wirkung in der Wunde zurückgehaltenen Blutes trat Schede auf, welcher in dem Blute ein unübertreffliches plastisches Material zu provisorischem Ersatze der Defekte sieht und entsprechend die Anfüllung von Wundhöhlen durch parenchymatöse Blutung zu rascherer Ausheilung derselben empfiehlt. Die unerlässliche Voraussetzung für diese „Heilung unter dem feuchten Schorfe“ — welche wohl zutreffender als Heilung mit aseptischem Blutgerinnsel bezeichnet wird — ist die Versetzung des Blutes mit einem sicheren Antiseptikum, welches überdies wegen manchmal reichlicherer Einverleibung, für den Patienten ungiftig sein muss. Die Indikationen für seine Methode hat S. begrenzt: für Wundhöhlen mit glatten und wenig nachgiebigen Wandungen, in welchen selbst bedeutende Blutgerinnsel von dem beigegebenen Antiseptikum durchsetzt werden können Offene Sehnenverletzungen vor allem werden durch sie unter die Bedingungen versetzt, unter welchen sie sich bei subcutanen Durchschneidungen befinden; Nekrotomien, Osteotomien, Arthrektomien und Gelenkresektionen sind ihre Domäne. Sie passt aber für alle einigermassen buchtigen Wunden überhaupt, z. B. Schuss-, Explosions-, Maschinenverletzungen und wird hier sicherlich trotz beabsichtigter „peinlich genauer“ Blutstillung und „Trockenlegung“ der Wunde, sehr häufig unbewusst genutzt. Nur bei Complikation mit schwerem konstitutionellen z. B. tuberkulösen Allgemeinleiden oder bei septischer Allgemeininfektion passt sie nicht, weil hier ein primär ganz aseptisches Blutgerinnsel später konstitutionell infiziert werden und zerfallen kann. Das Verfahren sei folgendes: Operation unter Blutleere, Ligatur der grösseren Gefässlumina, Desinfektion der Höhle, deren Ausfüllung nun ausschliesslich der parenchymatösen Blutung überlassen wird mit Rotterinlösung 4—5‰; wo möglich Naht der Hautwunde bis auf eine oder mehrere nicht zu kleine und deshalb erforderlichen Falles mittelst Sutur auszustülpender Drain-Lücken (S. 57), an den höchst gelegenen Wundabschnitten, welche nur dem überschüssigen Blute den Ausweg gestatten sollen. Bedeckung der Wunde mit einem sie nach allen Seiten hin um einige Centimeter überragenden Silkstück, welches einerseits die vollkommene Anfüllung des Defektes mit Blut sichern, andererseits die Aufsaugung des letzteren in die Verbandstoffe verhüten muss. Keine Drains; dicker, nicht zu stark komprimierender antiseptischer Verband ohne impermeable Hülle, um für rasche Verdunstung und Austrocknung des überflüssigen in den Verband gedrungenen Blutes zu sorgen. Sorgsame Ruhigstellung des operierten Teiles.

1. Amputation der Fingerphalangen.

(Doppelter Lappen, 2 Arterien.)

Anatomie. Die dorsalen Weichteile der Finger bestehen nur in Haut mit schlaffem Unterhautgewebe und Strecksehne; die volaren in Haut mit sehr fettreichem Untergewebe und den beiden Beugesehnen in ihrer fibrösen Scheide über einander gelegen an den Grundphalangen; an den Mittelphalangen ist die Sehne des Flexor profundus allein übrig geblieben. An radialer und ulnarer Fingerseite und etwas mehr volarwärts gelegen verlaufen die beiden Aa. und etwas oberflächlicher die Nn. digitales.

Ausführung der Operation. Skalpell-Zirkelschnitt bis auf den Knochen, dazu zweckmässig zwei seitliche Incisionen, Hinaufpräparieren des so gebildeten vorderen und hinteren Läppchens, durchsägen.

Das Abzwicken der Phalanx mittelst der Knochenzange, was in der Richtung des kleineren Durchmessers von der dorsalen zur Volarseite geschehen müsste, veranlasst leichter Splitterung.

Der funktionelle Wert jeglichen Gliedstumpfes an der Hand sowohl, als die Heiltendenz der Wunden an den Fingern sind ganz auffallend gross: deshalb erhält man an ihnen so viel als irgend möglich, mit grosser Aussicht auf Erfolg; und deshalb besteht auch die Amputation der Phalangen, nötigenfalls mit geschickter atypischer Ausnützung jedes Millimeters verfügbarer Haut zur Bedeckung, neben der Exartikulation vollkommen zu Recht. Nur kurze Stümpfe der Grundphalangen wären mehr hinderlich als nützlich.

2. Exartikulation der Mittel- und Endphalangen.

(Dorsaler Einschnitt unterhalb des Beugungswinkels, seitliche Ligamente, Volarlappen; 2 Arterien.)

Anatomie. Die Phalangen-Gelenke haben einen köpfchenförmigen oberen Gelenkkörper mit einem Sinus zwischen 2 lateralen Tubercula und einen unteren mit einer entsprechenden Gelenkgrube; eine besonders auf der Dorsalseite recht dünne Kapsel und zu deren Verstärkung 2 feste Lig. lateralia. Bei gebeugtem Gelenke wird die höchste Prominenz des Knickungswinkels stets von dem oberen Knochen allein gebildet, so dass also die Gelenklinie nicht

auf, sondern unterhalb jener höchsten Prominenz verläuft (Fig. 9). Die einfache Topographie der Sehnen, Arterien und Nerven ist in vorhergehender Nummer angegeben.

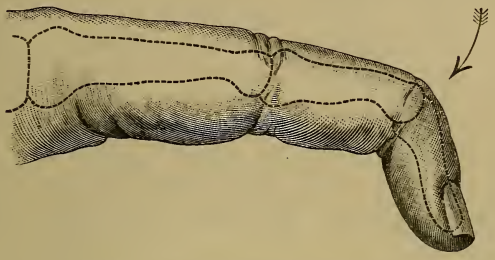

Fig. 9. Phalangen-Exartikulation.

Ausführung der Operation. Hand proniert, Phalanx flektiert. Wir führen einen Halbkreisschnitt 2—3 mm unterhalb des Knickungswinkels quer über die Streckseite des Gelenks weg, eröffnen letzteres dabei sofort, schneiden die Seitenbänder durch, gehen mit dem Messer hart hinter der (etwas hervorgedrängten) wegzunehmenden Phalanx den volaren Lappen bildend herunter und schneiden nach Ermessen aus. Die durchschnittenen Sehnen schlüpfen zurück. Arterienunterbindung, Naht des Lappens.

Manchmal lassen sich die kleinen Fingerarterien in dem sie umgebenden spröden, leicht einreissenden Gewebe nicht fassen: sie bedürfen schliesslich der Unterbindung gar nicht, weil ihre Blutung schon durch die Naht der Wunde gestillt wird.

Sparsame Ausnützung verfügbarer Haut veranlasst uns unter Umständen zu Bildung zweier Lappen, sei es seitlicher, sei es eines seitlichen und eines dorsalen etc.; doch ist im Auge zu behalten, dass eine empfindliche Narbe auf der Volarseite die Funktion der Hand sehr beeinträchtigen kann.

3. Exartikulation der Grundphalangen.

(Ovalärschnitt, seitliche Gelenkseröffnung, lineare Vereinigung. 2 Arterien.)

Anatomie. Die Köpfchen der Metakarpalknochen und die grubig vertieften Gelenkflächen der Grundphalanxbasen bilden die Metakarpophalangealgelenke, deren Spalt

bei halber Beugung von der Dorsalseite her leicht zu palpieren, auch durch Zug am Finger als — gewöhnlich knackend — einfallende Furche sichtbar zu machen ist. Auch ihre dünnere Kapsel befestigen 2 Seitenbänder, denen die Sehnen der Interossei und Lumbricales, zu ihrer Insertion an den Grundphalanxbasen hinziehend, sich anschliessen. Auf den Dorsalseiten die Sehnen des gemeinschaftlichen Fingerstreckers, auf der volaren die der beiden Beuger in der gemeinschaftlichen Scheide; auf der radialen und ulnaren Seite des 2.—5. Fingers je eine Art. digitalis communis mit ihrer in der Höhe dieses Gelenks erfolgenden gabelförmigen Teilung; volarwärts von ihnen liegen die Nn. digitales.

Ausführung der Operation. Hier passt sehr gut der sonst fast ganz verlassene Ovalärschnitt; er bildet ein oben spitzes Oval, dessen Basis an die Volarfläche der Fingerwurzel, dessen Spitze über das Köpfchen des Metakarpalknochen zu liegen kommt. An letzterer Stelle setzen wir das Messer ein und führen es um die Basis des (zweckmässig überstreckt gehaltenen) Fingers durch die gespannten Kommissuren und über die Beugeseite weg in die Schnittlinie und somit schliesslich in die Spitze des Ovals, wo wir es angesetzt hatten, zurück (Fig. 10). Die seitlichen Teile dieses Hautschnittes sollen nach der Achse des Fingers hin etwas convex vorspringen und dürfen nicht zu niedrig ausfallen, weil dies die Isolierung der Arterienstümpfe sowie, wegen der Breite des zu bedeckenden Köpfchens, die lineare Vereinigung der Wunde erschwert. Im Gegenteil: diese seitlichen Schnitte womöglich höher, als die Kommissurenränder sind, in den seitlichen Bedeckungen der Finger selbst zu führen, ist das Sicherste. Mit ferneren dem Wege des Hautschnittes folgenden Schnitten durchtrennt man die Seitenbänder, die Sehnen und eröffnet schliesslich das Gelenk, am bequemsten von seitwärts her. Isolierung und Ligatur der 2 Aa. digitales; lineare Vereinigung in der Längsrichtung der Wunde.

Anatomie der Wunde. Um bezw. neben dem blossliegenden Köpfchen des Mittelhandknochens erkennen

wir die Reste der Kapsel, die Stümpfe der Seitenbänder (Fig. 10, Ziff. 3 und 4), oberhalb der Gelenkfläche die

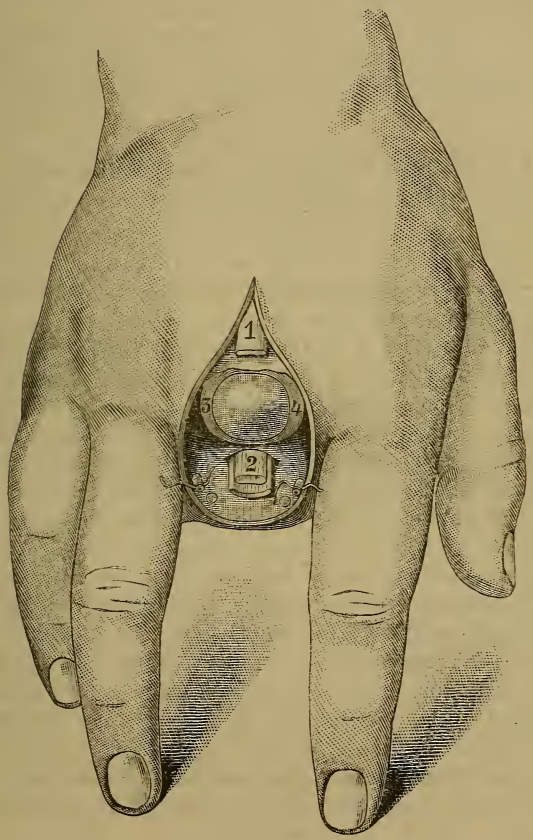

Fig. 10, Finger-Exartikulation mit Ovalärschnitt.

Sehne des Fingerstreckers (1), unterhalb die Sehnen der Beuger (2); zu Seiten der Sehnenscheide die Arterienlumina; volarwärts nebenan die Nerven.

Fügt man dieser typischen Operation an dem 2., 3. und 4. Finger noch die schräge Entfernung des Metakarpalköpfchens mit der Knochenscheere oder Stichsäge an, so können die benachbarten Finger nach der Heilung näher aneinanderrücken und man erziehlt ein funktionell und kosmetisch besseres Resultat.

Bei dem 2. und 5. Finger passt auch ein Zirkelschnitt, bei welchem ausgiebiges Zurückziehen der Haut durch den Assistenten notthut; auch die Bildung eines doppelten Lappens aus der Phalanxhaut am Daumen, am 2. und 5. Finger je nach der Art der Verletzung.

4. Wegnahme der letzten 4 Finger miteinander.

(Zirkelschnitt, Verwertung der „Schwimmhäute", lineare Vereinigung, 8 Arterien.)

Anatomie cf. vorhergehende Nummer. Die Fingerkommissuren („Schwimmhäute") überragen die Metakarpophalangealgelenke um etwa 2 cm.

Ausführung der Operation. Ein Zirkelschnitt um die 4 Fingerwurzeln von einer Kommissur zur andern nahe deren Saume durch Haut und die Sehnen, auf der Dorsalseite unter Volarflexion, dann auf der Volarseite unter starker Dorsalflexion. Während der Assistent die Haut gut zurückzieht, wird nun ein Finger nach dem andern exartikuliert. Die Wunde vereinigt sich sehr schön linear.

Anatomie der Wunde. Um die Köpfchen der Mittelhandknochen sehen wir die durchschnittenen Kapseln mit ihren Verstärkungsbändern; über bzw. unter ihnen liegen die Sehnenstümpfe des gemeinsamen Extensors resp. der Flexoren, die Arterienstümpfe denselben zur Seite.

Infolge der exponierten Lage der 4 Finger ist die Operation nicht selten; sie liefert recht gute Resultate.

5. Exartikulation des Daumens im Carpalgelenke.

(Ovalär- oder Lappenschnitt, Vermeidung des 2. Carpalgelenkes; 2 Arterien).

Topographie. Bei starker passiver Abduktion des Daumens ist sein Carpo-Metacarpalgelenk, sattelförmig gebildet vom Os metacarpi I und Os multangulum majus, auf der Dorsalseite als eine Furche zu palpieren, welche mit dem untersuchenden Daumennagel tiefer eingedrückt und so

noch deutlicher gemacht werden kann. Auch die Dorsalseite des I. Mittelhandknochens liegt der Palpation fast ganz frei; ebenso die auf dem Handrücken zur Basis dieses Knochens divergierenden Sehnen des Abductor pollicis longus und Extensor poll. brevis einer- und des Extensor poll. longus andererseits. Diese 3 Sehnen bilden die „Tabatière", durch welche die A. radialis zum Handrücken verläuft, um sofort wieder (durch den M. interosseus I) auf die Volarseite, in die Hohlhand hindurchzutreten; von ihrem Ramus dorsalis gibt sie zu beiden Seiten des Daumenrückens hin die Aa. dorsales pollicis ulnaris und radialis, von der Hohlhand aus aber die entsprechenden grösseren volares pollicis ab.

Ausführung der Operation.

1) Ovalärschnitt (siehe S. 67) bis auf den Knochen, dessen langgezogene Spitze auf der Dorsalseite des Mittelhandknochen bis zum Carpalgelenke hinreicht, dessen Basis an der Beugeseite des Daumenmittelhandgelenks liegt. Auslösen des Knochens aus den Weichteilen, an dem Lebenden subperiostal, Durchschneiden der Strecksehnen; Eröffnung des Sattelgelenkes zwischen ihm und dem Os multangulum majus von der Ulnarseite her, indem das Messer bei starker Abziehung des 1. Metacarpalknochens quer über die Basis desselben in der Weise geführt wird, dass es nur mit der äussersten Spitze kratzend am Knochen hingleitet. Wenn das Gelenk nicht sofort aufspringt, so wird das Messer so oft um je einige Millimeter höher am Knochen in der gleichen Weise hingeführt, bis die straff gespannte Gelenkkapsel plötzlich weit auseinander klafft. Indem man auf diese Weise hart am 1. Metacarpalknochen in die Höhe geht, werden Verletzungen der A. radialis sowie benachbarter Gelenke sicher vermieden.
2) Lappenschnitt (v. Walther'sche, auch französische Methode geheissen): den Daumen immer stärker abducirend setzen wir die Mitte der Klinge in der Daumenbeuge ein, schneiden hart am 1. Metacarpus herunter-

gehend durch die gesamten Weichteile des Spatium interosseum I bis auf das Daumencarpalgelenk durch, exartikulieren — wiederum auf die angegebene Weise vorsichtig Nebenverletzungen vermeidend — und gehen unter Herauslösen des Knochens hart an dessen Aussenseite wieder herauf zur Bildung eines entsprechenden Lappens.

Gegenüber der linearen Wunde des Ovalärschnittes verlangt der Lappenschnitt die doppelte Anzahl Nähte, lässt seine Heilung trotz seines Gefässreichtums und seiner guten Anfügung per primam weniger leicht erzielen und verlegt vor Allem die Narbe ungünstig teilweise an die Handfläche.

Anatomie der Wunde. Aus der Wunde leuchtet uns die Gelenkfläche des Os multangulum majus entgegen. Dorsalwärts von ihr erkennen wir die Sehnenstümpfe der beiden Daumenextensoren und des Abductor, zwischen diesen die unverletzte A. radialis, gegen die Hohlhand hin die Stümpfe der 2 zu unterbindenden volares pollicis.

Beide vorstehende Exartikulations-Verfahren können mutatis mutandis auch bei dem Kleinfinger (Os hamatum) zur Anwendung kommen.

Sollte einmal einer oder mehrere der übrigen Finger samt Metacarpalknochen entfernt werden müssen, so würde die hier vorgetragene Ovalärschnittführung mit langausgezogener, auf den Handrücken verlegter Spitze ebenfalls das meistens zweckmässige Verfahren sein. Da alle Metacarpalgelenke mit Ausnahme des Daumen-Metacarpalgelenks unter sich und mit dem Handgelenke in freier Kommunikation stehen, so wird mit Wegnahme eines Metacarpalknochens in toto in den bezeichneten Fällen immer die Handgelenkshöhle eröffnet.

Für die Exstirpation eines Metacarpalknochens allein ohne den Finger ist ein einfacher dorsaler Längsschnitt neben der Strecksehne, die Gelenkenden etwas überragend, anzuwenden; für die Resektion des Köpfchens würde man in Beugestellung der Finger ebenfalls seitlich von der Strecksehne einschneiden; der Knochen wird zweckmässig mittelst scharfen Hakens aus den Gelenken herausgehoben, um der Ablösung recht zugänglich zu werden und seine Absägung schräg, nicht quer vorgenommen, weil dadurch die benachbarten Finger sich besser anlegen.

6. Mittelhand-Amputation mit Erhaltung des Daumens.

(Lappen aus der Hohlhand, Zirkelschnitt, Absägen. 5 Arterien.)

Topographie. Zwischen dem Daumen- und Kleinfinger-Ballen ist der Handteller, dessen derbe Haut kurzzellig an der unter ihr liegenden Palmaraponeurose adhäriert. Nach den Fingern hin begrenzen ihn die palpablen Gelenkköpfchen der Metacarpalknochen. Unter der Aponeurose kommen schichtweise a) auf den Fingerflexoren-Sehnen mit den Lumbrikalmuskeln der obere arterielle Hohlhandbogen, der die Aa. digitales communes entsendet, und die volaren Zweige der Nn. medianus und ulnaris (s. Fig. S. 166); b) auf den von ihrer Fascie bedeckten Mm. interossei interni der tiefe Gefässbogen mit den tiefen Ulnariszweigen.

Die Weichteile des Handrückens bestehen in Haut, Unterhautgewebe, den durchweg palpablen Strecksehnen und dorsalen Mm. interossei, und nicht bedeutenden Gefässen (das meist stark entwickelte Rete venosum dorsale) und Nerven.

Ausführung der Operation. Halbmondförmiger Lappen, der beiläufig die Hälfte der Handfläche einnimmt, saftig mit Allem, was nur vom Knochen abgelöst werden kann. Wir präparieren ihn soweit hinauf, bis er die Metacarpi da, wo sie durchsägt werden sollen, gut deckt. Folgt der Zirkelschnitt an der Basis des Lappens; Zwischenknochenschnitt, das gleichzeitige Absägen der 4 Knochen, Zurechtschneiden der Interosseireste, Ligatur der zwischen den Mittelhandknochen verlaufenden Arterien, Naht.

Anatomie der Wunde. Zwischen den Sägeflächen der 4 letzten Metacarpalknochen finden wir die Reste der Mm. interossei, dorsalwärts die Sehnen der Fingerstrecker, unser volarer Lappen enthält entsprechend von den in der Topographie aufgeführten Weichteilen. An seiner peripheren Schnittfläche erkennen wir leicht die Stümpfe der 5 Aa. digitales, der Nerven und die Plätze der in ihre Scheiden retrahierten Flexorensehnen.

Am häufigsten wird man bei Verletzungen der peripheren Handhälfte atypisch verfahrend sich auf die Wegnahme von Knochensplittern zu beschränken haben, statt zu amputieren. Das Exarti-

culieren sämtlicher Mittelhandknochen wird wegen der hiebei stattfindenden Eröffnung auch der 2. Reihe der Handwurzelgelenke, sowie auch wegen der Gefahr das Daumengelenk zu verletzen gerne vermieden.

7. Exartikulation der Hand.

(Alle Handwurzelknochen fallen mit weg.
Zirkelschnitt durch die Bedeckung des Gelenkes mit horizontaler, Gelenkschnitt mit vertikaler Messerhaltung., 2 Arterien.)

Topographie. Vorderarm und Hand sind miteinander verbunden durch das untere Ende des Radius und die dem Capitulum ulnae aufgelagerte Cartilago triangularis intermedia einerseits und drei der 8 Carpalknochen andererseits. Die letzteren bilden zwei Reihen, von denen die dem Vorderarm zunächst gelegene, aus Schiff-, Mond- und dreiseitigem Bein bestehend, eine nach oben convexe Gelenklinie mit jenem herstellt. Ein schlaffes Kapselband spannt sich von dem unteren Ende des Vorderarmes zu den eben genannten 3 Handwurzelknochen, und wird verstärkt durch 2 seitliche Bänder, 1 volares und 1 dorsales (rhomboideum) Band und durch das Ligamentum styloideo-pisiforme. Die Spitzen der Processus styloidei der beiden Vorderarmknochen sind die Endpunkte dieser convexen Gelenklinie und deutlich palpabel. Auch über die Weichteilbedeckung des Gelenkes, die Hand- und Fingerextensoren auf der Dorsalseite, sowie die dickere Lage der Flexorensehnen auf der Volarseite orientieren wir uns leicht durch Zufühlen. Bezüglich deren Einzelnheiten vgl. S. 74 und Fig. S. 161.

Ausführung der Operation. Ein Assistent zieht die Haut ausgiebig gegen den Unterarm hinauf. Man führt 1 cm (oder etwas mehr, wegen der zu erwartenden Retraktion der Haut) vor den Spitzen der Processus styloidei einen Zirkelschnitt durch die Haut bis auf die Fascie, trennt mit seichten Messerzügen die Zellgewebsverbindung beider (unter beständigem starken Zurückziehen der Haut), sodann mit kräftigem Schnitt die sämtlichen übrigen Weichteile rings herum bis auf das Gelenk. Nun dringt man unter Ulnarflexion der Hand mit senkrecht aufgerichtetem Messer unterhalb des Proc. styl. radii in das Gelenk zwischen Vorderarm und 1. Handwurzelreihe ein, durch-

schneidet seine Bänder in der erwähnten nach oben convexen Bogenlinie — auf diesem Wege ohne alle Behinderung — unterbindet Aa. radialis, ulnaris und vielleicht einen der Endäste der Interossea. Den dreieckigen Zwischenknorpel an der Ulna sucht man möglichst zu erhalten, weil er die Pro- und Supination sichert. Sollte aber die Haut nicht reichen, so werden die Proc. styloidei radii und ulnae abgesägt.

Anatomie der Wunde. Es fallen uns zunächst ins Auge die Gelenkfläche des Radius und die etwa um die Hälfte kleinere der Ulna. Um diese beiden liegen die dorsalen Extensoren- und die volaren Flexorensehnen. Zwischen der Sehne des Flexor carpi radialis und den beiden in einer Scheide vereinigten Sehnen des Abductor pollicis longus und Extensor pollicis brevis finden wir den Stumpf der Art. radialis, zwischen Flexor carpi ulnaris und digitorum communis den der Art. ulnaris.

Nur von der radialen Seite her geht die Durchschneidung des Handgelenkes immer glatt vor sich; das von ulnarwärts kommende Messer kann ebenso leicht wie von der Dorsalseite her sich in das Gelenk zwischen 1. und 2. Handwurzelreihe verirren, in ersterem Falle auch in der Hand des minder Geübten das untere Drehgelenk von Radius und Ulna eröffnen.

An Stelle des Zirkelschnittes indicieren sich einfache oder kombinierte Lappenschnitte aus der jeweils vorliegenden Zerstörung der Weichteile. Radialer Hautmuskellappen (vom Daumen entnommen, Dubreuil Fig. 11 und 12) dorsaler Hautmuskellappen, ulnarer Hautmuskellappen.

Fig. 11. Dubreuils Radiallappen.

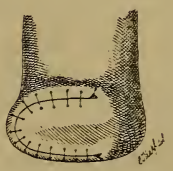

Fig. 12. Dubreuil-Resultat.

Die Sterblichkeit dieser Operation betrug selbst in der vorantiseptischen Zeit (Secessionskrieg) nur 5,5 % (Hüter).

8. Resektion im Handgelenke.

(2 Methoden: bei der einen (Langenbeck) werden die Handwurzelknochen, womöglich mit Ausnahme des Os multangulum majus und pisiforme, samt den Enden des Vorderarmskeletes entfernt; bei der anderen Methode diese letzteren allein.

Grundsatz: Sorgfältigste Schonung der Sehnen. Ist nur bei subperiostaler und subcorticaler Ausführung möglich.)

Topographie. Suchen wir uns den kürzesten und schonendsten Weg in das Handgelenk und den bequemsten aus ihm heraus für die zu entfernenden erkrankten Knochenteile, so sind wir auf die seitlichen Ränder und die dorsale Fläche dieses Gelenks angewiesen. Denn seine Volarseite ist durch die dicke doppelte Schicht der Beuger und Pronatoren vollkommen bedeckt und die beiden Hauptarterien verlaufen daselbst; an den Seiten aber liegen die unteren Enden des Vorderarmknochen relativ frei, ebenso Carpal- und Metacarpalknochen an der Dorsalseite.

Wir orientieren uns zweckmässig und leicht zunächst an unserem eigenen Handrücken, an welchem wir auch die Sehnen nach ihrer Lage durch ausgiebige willkürliche Bewegungen uns ausgezeichnet klar machen können. Bei Abduction des Daumens springen an dem radialen Handgelenksrande neben der an der Stelle des gewöhnlichen Pulsfühlens leicht gefundenen Art. radialis die in einer Scheide des Ligam. carpi dorsale vereinigten Sehnen des Abductor pollic. long. und Extensor pollic. brevis deutlich hervor. Fügen wir zur Abduction eine nachdrückliche Bewegung des Daumens dorsalwärts hinzu, so erscheint neben diesen Sehnen, mit ihnen eine Grube die bekannte „Tabatière“ erzeugend, die Sehne des Extens. pollic. longus. Jenseits letzterer, also ulnarwärts von ihr, und zwar in der Richtung der Handgelenkslinie gelegen, nicht etwa in der Richtung auf die Spitze des Zeigefingers zu, finden wir bei Ruhehaltung von Hand und Fingern, am sichersten bei Anlagerung des Daumens an die Radialseite des Zeigefingers, eine sehr deutlich ausgesprochene zweite Grube

zwischen den spitzwinklig zusammenlaufenden Sehnen des Extensor pollicis longus und Extensor indicis. Dieselbe füllt sich bei Dorsalflexion der Hand prall aus, durch die hervortretenden Sehnen der Extensores carpi radiales longus und brevis. Diese Grube, an der Basis des Zeigefinger-Mittelhandknochens und zwar an deren ulnarer Seite gelegen, ist uns sehr wichtig als Zugang zur Handwurzel und Orientierungspunkt für unsere Schnittführung; wir wollen sie in dem Folgenden aus Zweckmässigkeitsgründen kurzweg die „Dorsoradialgrube" nennen. Weiter ulnarwärts vom Extensor indicis ist bei abwechselnder Beugung und Streckung der Finger die Sehne des gemeinschaftlichen Fingerstreckers mit dem Extens. digiti V, vom Handgelenk aus gegen die Finger zu divergierend sichtbar. Endlich wird bei dorsaler Handflexion auch die Sehne des Extens. carpi ulnaris deutlich, über das Ulnaköpfchen zur Basis des 5. Mittelhandknochens hinziehend, und zwischen ihr und dem ebenfalls ganz leicht palpablen Flexor carpi ulnaris, das freie untere Ende der Ulna.

Wir erinnern uns, dass um dieses herum der Dorsalast des N. ulnaris zum Handrücken tritt, seine Zweige bis zur Ulnarseite des 3. Fingers sendend. Mit ihm konvergiert von radialwärts kommend der superficielle Ast des N. radialis, dessen Gebiet bis zum radialen Rande des 3. Fingers reicht. (Vgl. Fig. S. 167.) Da überdies beiden Nerven ungefähr entsprechend die stärkeren Venenstämme des Handrückens Salvatella bzw. Cephalica pollicis verlaufen, so bleibt uns von der Dorsalseite her eben nur durch die Dorsoradialgrube ein freierer Zugang zur Handwurzel mit sicherster Schonung des Sehnenapparates, der Nerven und Gefässe und diesen wählt denn auch der

a) Dorsoradialschnitt nach Langenbeck.

Ausführung der Operation. Die Hand liegt proniert, von einem Assistenten in mässiger Ulnarflexion gehalten auf einem Tischchen vor dem sitzenden Operateur. Dieser palpiert die vorbeschriebene Dorsoradialgrube: der an der Ulnarseite des Zeigefinger-Mittelhandknochen herab-

streifende Finger fällt unfehlbar in sie hinein. Hautschnitt verläuft durch ihre Mitte und zwar von der Mitte des Ulnarrandes des Zeigefinger-Mittelhandknochens 8—9 cm lang aufwärts auf die Mitte der Dorsalfläche des unteren Radiusendes: die Extensorensehnen treten zu Tage.

An dem radialen Rand der Zeigefinger-Strecksehne durchtrennt das Messer unter sorgfältigster Schonung der Scheide dieser Sehne, die tieferen Teile in der Ausdehnung des Hautschnittes, das Ligam. carpi dorsale und präpariert sich an dem Ulnarrand des Extens. pollic. longus hin, auch dessen Sehnenscheide bestens schonend, durch die Dorsoradialgrube auf die Gelenkkapsel. Die Sehne des Extens. carpi radialis longus liegt hiebei manchmal derart hinderlich im Wege, dass sie von ihrer Ansatzstelle an der Dorsalfläche der Basis des 2. Mittelhandknochens abgemeisselt werden muss; die des Extens. pollicis longus wird mit stumpfen Haken ausgiebig radialwärts gezogen. Spaltung der Kapsel, vollkommene Freilegung des Carpus durch Abhebeln der Sehnenscheiden unter zeitweiser Nachhilfe des Messers bzw. Meissels, nach beiden Seiten hin. Unter Volarflexion der Hand werden die Carpalknochen mit geknöpftem Messer oder Hohlscheere von einander isoliert und herausgehebelt: zuerst die central gelegene Reihe Naviculare, Lunatum und Triquetrum, dann die periphere, womöglich mit Ausnahme des Os multangulum majus und pisiforme, jedenfalls mit Vermeidung der über ersteres hinlaufenden A. radialis, und die Epiphysen der Unterarmknochen wenn erkrankt abgesägt oder abgemeisselt. Sogar für die Entfernung der etwa erkrankten nächstgelegenen Basen der Mittelhandknochen reicht unser Schnitt hin.

Fügt man diesem Dorsoradialschnitte einen ulnaren seitlichen Längsschnitt bei, etwa 3 cm oberhalb des Processus styloideus beginnend bis zur Basis des 5. Mittelhandknochens reichend, so hat man annähernd die Schnittführung der Totalresektion nach Lister, welche in weitgehenden Erkrankungen die Entfernung sämtlicher Gelenkteile ermöglicht. Da indessen der Erfahrung unserer grössten deutschen Chirurgen gemäss die einfachere und schonendere Langenbeck'sche Methode in weitaus den meisten Fällen ganz befriedigend ausreicht, so wurde hier nur diese eingehend vorgetragen. — Diesen beiden Schnitten fügt Ollier

behufs genauerer Drainage noch eine 3. radiale seitliche Oeffnung an.

In traumatischen Fällen speziell Schussverletzungen des Handgelenkes, wo wir grundsätzlich nur das Verletzte wegnehmen, findet die Konservativbehandlung, mit Naht der wohl immer vorhandenen Sehnenzerreissungen etc. ein recht günstiges Gebiet.

Koenig legt grossen Wert auf die dorsalflectierte Haltung der Hand in den ersten Wochen nach der Operation.

b) Entfernung der beiden Vorderarmenden allein.

Erscheint die Erkrankung auf das Radiocarpalgelenk beschränkt, so führen wir, wiederum stets auf möglichste Schonung der Sehnen und Sehnenscheiden bedacht und wieder in Pronationsstellung der Hand, 2 seitliche Längsincisionen in der Richtung von dem Ellbogen gegen die Finger hin: die eine über das Radiusende zwischen M. extensor pollicis longus und brevis, etwa 3 cm lang zunächst nur durch die Haut, um leichter die Sehnenscheiden und den N. radialis zu schonen, sodann bis auf den Knochen; die andere über die Ulna 5—6 cm bis zu dem Griffelfortsatz ebenfalls auf den Knochen, von da nur durch die Haut bis zur Höhe des 5. Metacarpalknochens. Nun wird zuerst das kleinere Köpfchen der Ulna möglichst subcortical blossgelegt und auf eingeschobenem Gorgeret, Spatel, stumpfen Haken u. dgl. abgesägt, mit Zange oder spitzem Haken gefasst und vollends exstirpiert.

Den Radius sodann zu isolieren werden alle Extensorensehnen mit feinem Meissel subcortical abgehoben, hierauf nach Umdrehen des Armes in Supinationsstellung die Flexoren, diese ohne Schwierigkeit mit dem Elevatorium subperiostal. Vollständige Eröffnung des Radialgelenkes, Herausluxieren des dicken Radiusendes aus der Wunde, absägen.

Man hat nun event. noch den Knorpel der anliegenden Handwurzelknochen, der gewöhnlich miterkrankt ist, auszulöffeln oder mit starkem Knorpelmesser abzuschneiden; richtet ein, drainiert, Handbrett.

Die Erfolge auch dieser früher etwas gemiedenen Operation sind recht schöne: die Hand wird kürzer, aber meist ganz brauchbar. Weil aber die Fingerbeweglichkeit der wichtigste Teil des Erfolges

ist, so sind häufige passive Fingerbewegungen während der Ausheilung dringend indiciert.

9. Amputation des Vorderarmes.

Zweizeitiger Zirkelschnitt; nach Umständen Lappenschnitt. 4 Arterien.

Topographie. In Supinationsstellung von Hand und Vorderarm palpieren wir zunächst auf der Rückenfläche des letzteren zwischen den Streckmuskeln den freien hinteren Rand der Ulna von dem Olekranon bis zu ihrem Griffelfortsatze leicht. Ebenso leicht unmittelbar unter dem Epicondylus externus humeri das Köpfchen des Radius zwischen den Bäuchen der Extensores digitorum communis und carpi radialis, die wir bei Dorsalflexion der Hand unter unseren

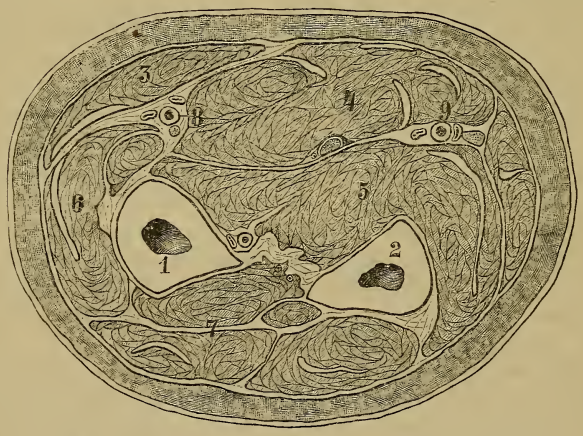

Fig. 13. Vorderarmdurchschnitt, rechte Seite, Mitte.

Fingern sich stramm zusammenziehen fühlen; auch das untere Ende dieses Knochens ist abzutasten, von seinem Griffelfortsatze aufwärts bis über die Mitte des Vorderarms. Von Muskeln fallen uns vor Allem die den grössten Teil der oberen Hälfte einnehmenden 2 dicken Wülste auf, vom äusseren und inneren Epikondylus her konvergierend, hauptsächlich gebildet von den beiden Supinatoren und den radialen Extensoren bzw. dem Pronator teres und den

Flexoren der Hand und Finger. Bezüglich der Anordnung der Sehnen des unteren Umfanges des Vorderarms vgl. Fig. S. 161. Die Art. radialis erkennen wir bei dem Lebenden an ihrer Pulsation zwischen Processus styloideus radii und Flexor carpi radialis; die tiefer liegende Ulnaris dagegen ist dem zufühlenden Finger nicht mehr erkennbar, selbst da nicht, wo sie am unteren Armende der Oberfläche am nächsten zwischen Flexor carpi ulnaris und digitorum sublimis liegt. Ueber die Einzelnheiten des Arterien- und Nervenverlaufes vgl. S. 27, 28. Wir bemerken noch das subcutane Venennetz auf der Beugeseite.

Ausführung der Operation. Die Hautmanschette, 3 cm hoch, braucht bei gutem Zurückziehen des Assistenten meistens das Umschlagen gar nicht, wenigstens an den unteren Teilen des Vorderarms. Der 2. Zirkelschnitt trennt die Weichteile hart um die beiden Knochen ganz durch, sodann gleich die zwischen ihnen gelegenen. Eine doppelt gespaltene Kompresse mit der Kornzange zwischen den Knochen durchgezogen kann jetzt die Weichteile bei dem Absägen schützen: doch liegt an etwaigem Absägen von etwas Fleisch nicht viel. Das Absägen geschehe in voller Supinationsstellung, sonst wird der Radiusstumpf kürzer erscheinen (Linhart). Etagennaht (vgl. „Allgem. zur Amput." IV. Akt S. 57); retrahierte Muskeln werden dazu vorgezogen. Der Nahtverlauf richtet sich nach der Lage des Kranken, muss also hier, bei proniert zu lagerndem Arme, vertikal werden, sonst würde man eine secretverhaltende Tasche riskieren.

Anatomie der Wunde. Die Abbildung (Fig. 13) zeigt den Stumpf (Vorderarm-Mitte) in Supinationsstellung vor uns liegen, rechte Seite. Zunächst fallen uns die Sägeflächen von Radius (1) und Ulna (2) in die Augen mit ihren nach aussen abgerundeten, nach innen scharfen, messerschneideähnlichen Umrissen und der stattlichen Membrana interossea zwischen beiden. Ober- bezw. unterhalb letzterer liegen die Aa. interossea interna und externa, erstere hart an dem Radius, letztere neben dem Ramus profundus nervi radialis oberhalb der Extensoren der Hand

und der Finger (7). Volarwärts von dem Radiusdurchschnitt liegt zwischen Supinator longus (3), den oberflächlichen (4) und tiefen (5) Flexoren und dem Extensor carpi radialis (6) die A. radialis (8) mit ihren 2 Venen und dem superficiellen Aste des N. radialis. Zwischen den oberflächlichen (4) und tiefen (5) Flexoren nahe der Achse des Vorderarmes der stattliche N. medianus, mehr ulnarwärts die A. ulnaris mit Venen und Nerv gleichen Namens (9).

Der dorsale ist vor anderen Lappenschnitten der vorteilhafteste.

Die Vorderarm-Amputation wird wo immer möglich der Ellbogen-Exartikulation vorgezogen, weil ein selbst sehr kleiner Stumpf einen künstlichen Vorderarm noch bewegen kann.

Die Aa. interosseae sowie manche Muskeläste der Amputationswunde sind häufig nicht zu fassen und müssen deshalb umstochen werden. Am besten gelingt es noch sie vorzuziehen mittelst kleiner spitzer Haken; sie müssen dann aber von ihrer mitvorgezogenen nächsten Umgebung erst isoliert werden.

10. Exartikulation des Vorderarmes.

(Volarlappen, nicht zu kurz; meistens Muskel-Stichlappen. Dann Zirkelschnitt, Gelenkseröffnung, Ausschälung. 2 Arterien.)

Topographie. Das breite Cubitalende des Vorderarmes palpieren wir unschwer an seinen seitlichen Enden, den beiden Epicondylen; ebenso die oberen Enden der Vorderarmknochen: *unmittelbar unter dem Epicondylus ext. das Capitulum radii* und bei mässiger Beugung seine deutliche Gelenkslinie, an der Gelenkstreckseite das Olecranon ulnae. Letzteres steht unter normalen Verhältnissen derart, dass bei gestrecktem Arm sein Höcker, bei rechtwinklig gebeugtem seine gegen das Gelenk eingebogene Spitze genau in der Höhe einer die beiden Epicondylen verbindenden Linie liegt, so dass der betastende Finger im ersteren Fall dort einen hervorragenden Knochenpunkt, im anderen eine Einsenkung vorfindet. Die cubitale Gelenkkapsel verstärken die Ligamenta lateralia, von den Epicondylen zum äusseren Umfang des Lig. annulare radii bzw. dem innern Rand der Fossa sigmoidea ulnae herübergespannt.

Die Vorderarm-Muskeln legen sich in Form der uns bekannten (vgl. vorige Nr.) zwei convergierenden Wülste über die in die Tiefe tretende rundliche Sehne des Biceps hin.

Ulnarwärts von dieser bei Beugung leicht palpablen Sehne und unter dem Lacertus fibrosus, dessen innerer Rand bei gebeugtem Arme scharf hervorspringend ebenfalls leicht palpabel ist, verläuft die Art. cubitalis aus dem untern Ende des Sulcus bicipitalis int. zur Mitte der Ellenbeuge hin. Sie teilt sich in Gelenkshöhe in Radialis und Ulnaris: erstere verläuft längs des vorderen Randes des Supinator longus hin, von welchem sie nur innerhalb einer kurzen Strecke überragt wird, letztere unter Pronator teres, Flexor ulnaris und digitorum sublimis und dem Palmaris long. weg. Ueber weitere Details ihrer Lage vgl. S. 27 und 28.

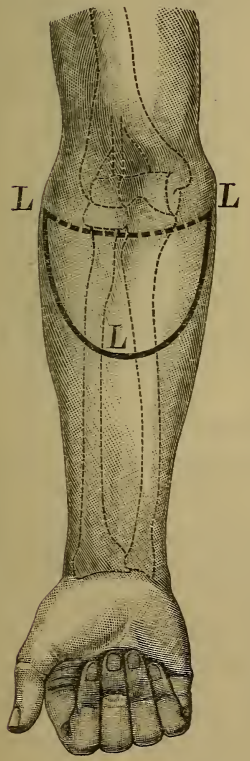

Fig. 14. Vorderarm-Exartikulationsschnitt.

Ausführung der Operation. An dem gestreckten Arme stechen wir vor dem Radiusköpfchen ein, in gleicher Höhe vor dem inneren Epicondylus aus und schneiden (Fig. 14) aus den Weichteilen der Ellenbeuge und der obersten Partie des Vorderarmes einen Lappen, lang genug (10 bis 12 cm), um die unregelmässige Fläche des unteren Humerusendes ohne Zerrung zu bedecken. An seiner Basis kräftigen Zirkelschnitt um den Arm, breite Eröffnung des hyperextendierten Gelenks von der Beugeseite aus, Durchschneidung der Lig. lateralia extern. dann intern. unterhalb der beiden Epikondylen, völlige Auslösung der Vorderarmknochen unter kräftiger Assistenz der linken hyperextendierenden und das Olecranon herabziehenden Hand.

Anatomie der Wunde. Um den Processus cubitalis mit seiner Trochlea und Eminentia capitata findet man den Durchschnitt der Gelenkkapsel, daneben unterhalb des Epicondylus externus die Schnittfläche der Extensores digitorum, unterhalb des Epicondylus internus den Stumpf des Nervus ulnaris in den Flexorenresten.

Der Lappen enthält unter den Resten der Mm. flexor carpi ulnaris, pronator teres, supinator longus und brevis und über dem Reste des M. brachialis internus die Stümpfe der beiden Arterien Radialis und Ulnaris. Diese liegen hier der Medianlinie noch ziemlich nahe, entsprechend der Nähe ihres Ursprunges aus der Cubitalis. Neben der Radialis liegt ihr gleichnamiger Nerv an ihrer äussern Seite: und unter dem Pronator teres, nahe und oberhalb der Art. ulnaris, der stattliche Nervus medianus.

Der Muskel-Stichlappen fügt sich der uneben höckerigen Gelenkfläche schöner an, als ein Hautlappen; doch wäre bei entzündlicher Veränderung der tiefer gelegenen Weichteile letzterer zu wählen.

Es wird die Operation ungern gemacht, weil sie eine sehr breite und ungünstig buchtige Wunde gibt; indessen ist sie häufig unumgänglich. Sie weist statistisch (Uhde—Hüter) eine etwas geringere Sterblichkeit auf als die Amputatio brachii, eine etwas höhere als die Amp. antibrachii.

11. Resektion des Ellbogengelenkes.

Topographie. Vgl. vorhergehende Nummer. An der Streckseite des Gelenkes palpieren wir vom Olecranon aufwärts die Insertion des M. triceps, medial- und vorwärts von jenem die Flexoren von Hand und Fingern. Durch die Furche an der Hinterfläche des Epicondylus internus hin läuft der Nerv. ulnaris unter den Flexor carpi ulnaris herab. Nach auswärts vom Olecranon aber liegen die Hand- und Fingerextensoren, obenauf der M. anconaeus quartus.

Ausführung der Operation. Es dominieren zwei Verfahren: Langenbecks dorsaler Längsschnitt, mehr für die degenerativen, Hüters Bilateralschnitt, mehr für die traumatischen und rein funktionellen Erkrankungen geeignet. Beide werden zweckmässig durch das Subcorticalverfahren modifiziert. Pointe: Schonung des N. ulnaris.

a) Nach Langenbeck.

(Dorsaler Längsschnitt auf den Innenrand des Olecranon, Gelenkseröffnung von der Streckseite.)

Der Arm liegt mässig erhöht, im Ellbogengelenk halb flektiert, zwischen Pro- und Supination. Der Operateur fasst die Humeruskondylen mit der Linken, beginnt den Schnitt 4—5 cm oberhalb des Olecranon und führt ihn geradeaus über den inneren Rand desselben und die Innenkante der Ulna abwärts, im Ganzen etwa 10 cm lang, überall bis auf den Knochen (Fig. 15, LL)! Trennt sodann mit dem Meissel (bei jungen Individuen oder krankhaft erweichtem Knochen auch mit starkem Messer) die dorsale Knochenschale des Olecranon ab, durch welche Tricepssehne und das Periost des Ulnaschaftes in Zusammenhang bleiben, schiebt mit Elevatorium und dichten immer gegen den Knochen gerichteten Schnitten die Weichteile von den Gelenkkörpern weg nach beiden Seiten bis an die Epikondylen, und meisselt auch die Spitzen der letzteren ab, die derart mit ihren Weichteilen in Zusammenhang bleiben. Der N. ulnaris kommt uns dabei gar nicht zu Gesichte. Die erkrankten Gelenkkörper entfernen wir dann mit Säge oder wiederum dem Meissel und können darnach die erkrankte Synovialis ausgiebig mit der Scheere exstirpieren.

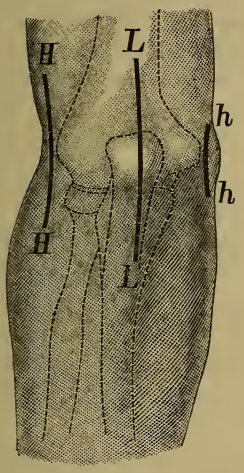

Fig. 15. Ellbogenresektionsschnitte.

Oder man verlegt nach der Erfahrung, dass man weniger leicht verletzt, was man deutlich vor sich sieht, die Incision auf den N. ulnaris hinter dem Epikondylus, präpariert ihn frei und übergibt ihn in den Haken des Assistenten zu endgültiger verantwortlicher Beschirmung.

b) Nach Hüter-Vogt.

(Zwei gerade Längsschnitte über die Epikondylen und von ihnen aus seitliche Gelenkseröffnung.)

Wir führen den ersten, beiläufig 4 cm langen Schnitt (Fig. 15 hh) über den Epicondylus internus weg durch alle Weichteile, setzen auf dem hinteren Rande der Prominenz des letzteren den Meissel auf, stemmen seine Corticalis, sowie den Vorsprung am innern Rande der Fossa sigmoidea ulnae ab und schieben sie samt den Insertionen des Lig. laterale und der Flexoren nach vorn. Der zweite Schnitt verläuft 8—10 cm lang über Epicondylus externus und das Radiusköpfchen (Fig. 15 HH) wiederum bis auf die Knochen, derart gleich das Lig. annulare radii quer trennend. Folgt die Trennung auch des lateralen Bandes, Wegmeisseln des Radiusköpfchens, sodann des Epicondylus ext. breit, von vorne, Zurücklagern desselben samt seinen Extensoren-Insertionen. Abhebeln des Periosts von dem Humerusende, Herausluxieren desselben, queres Absägen oder Abmeisseln dieses; schliesslich von dem Ulnarschnitte aus Abmeisselung der dorsalen Olecranonschale zur Erhaltung des Zusammenhangs von Tricepssehne und Ulnaperiost resp. Fascia antibrachii und Entfernung der erkrankten Ulna-Teile.

Je mehr bei der Resektion nach Traumen der Bandapparat geschont werden kann, desto erwünschter ist es; darum sind hiebei auch Hohlmeissel und Lüer'sche Zange mehr und lieber in Verwendung als die Säge.

Das ideale Resultat eines aktiv beweglichen Gelenkes ist nicht zu selten; für den Ausgang in Schlottergelenk ist durch gute Stützapparate (Socin) gesorgt. Letzteres zu verhüten empfiehlt Roser für die ersten Wochen Verband in Extensionsstellung. Ankylose in ungünstiger Stellung vermindert die Brauchbarkeit des Armes so, dass sie selbst Indikation zur Resektion wird; Nussbaum und Ollier aber rieten sogar bei Ankylose in günstiger Stellung zu resezieren, weil sie zahlreiche beste Resultate der Operation verzeichnen können.

12. Amputation des Oberarmes.

(Alle Schnitte sind möglich; Periostmanschette. 2 Arterien.)

Topographie. Bei mittlerer Beugestellung des Armes palpieren wir den ausgeprägten spindelförmigen Wulst

der Mm. biceps und brachialis internus auf der Beuge-, die mehr plattgeformte Muskelmasse des Triceps an der Streckseite und zwischen beiden die Sulci bicipitales externus und internus. Durch den ganzen Verlauf des letzteren tieferen und wichtigeren fühlen wir die A. brachialis zunächst dem Bicepsrande und unmittelbar an ihr den N. medianus (näheres hiezu vergl. S. 25). Die A. profunda brachii verläuft mit dem N. radialis auf dem inneren Kopf des Triceps um die Streckseite des Oberarms herab; ihre Endäste gehen an dem Olecranon in das Rete articulare cubiti.

Ausführung der Operation. Da hier alle Schnitte möglich, wählen wir der Uebung halber einmal einen selteneren, der allerdings den Vorzug hat, der einfachste und schnellste zu sein, also besonders für dringende Verhältnisse passt, den einzeitigen Zirkelschnitt. Es eignet sich für ihn am besten ein etwas längeres Amputationsmesser, um flink um den Arm herumzukommen, bes. wenn man die deutsche Art des Schneidens wählt (vgl. S. 53, Allgemeines z. Amp., I. Akt, Anm. 4). Weichteilschnitt in einem Zuge bis durch das Periost: wenn der Assistent gut zurückzieht, erhalten wir eine ganz schön trichterförmige Wunde; Periost wird mit dem untersten Teile des Messers zurückgeschoben. Absägen, im Sulcus internus die A. brachialis, im externus die Profunda unterbinden, vertikale Naht.

Anatomie der Wunde, Figur 16. Von dem Knochen medialwärts, hinter dem leicht erkennbaren Durchschnitt des M. biceps (Ziff. 1) sehen wir den Sulcus bicipitalis internus mit der Art. brachialis (2), deren 2 Venen, dem N. medianus nebenan; lateralwärts zwischen M. brachialis internus (3) und Triceps (4) den N. radialis mit dem Endaste der Profunda (5). Diesen Inhalt des Bildes dem Gedächtnisse fest einzuprägen, ist nicht schwer und sehr nützlich; gleiches gilt von den übrigen Figuren, die Amputationswunden darstellen. Ausserdem bemerken wir noch an unserem Durchschnitte die Nn. ulnaris (6), cutaneus externus sive perforans (7) und cutaneus internus major (8) in Bereich beziehungsweise Nachbarschaft des Sulcus internus.

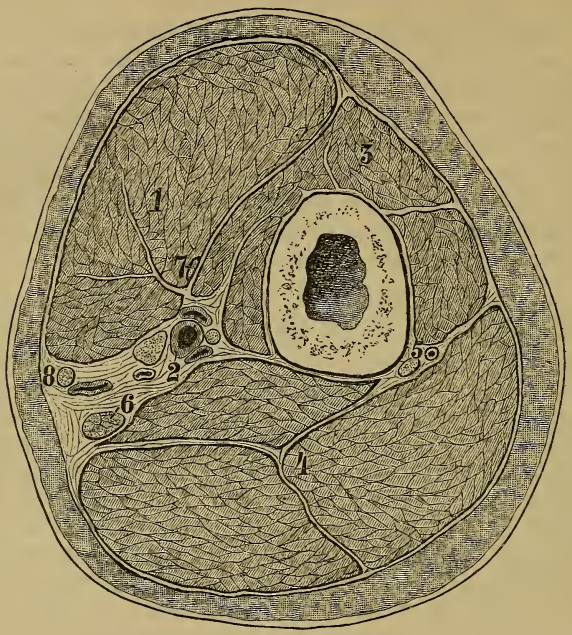

Fig. 16. Oberarmdurchschnitt, linke Seite, Mitte.

Bei dem Zurückschieben des Periostes ist eine Zerfetzung des glatt durchschnittenen N. radialis, der dem Knochen unmittelbar aufliegt, sehr zu vermeiden.

Durch „hohe Teilung" der A. brachialis werden die topographischen Verhältnisse nicht wesentlich verändert, indem beide Aeste neben dem N. medianus verbleiben (vergl. S. 25, Anm.).

13. Exartikulation des Oberarmes.

(Hohe Amputation des Oberarms mit einzeitigem Zirkelschnitt. Unterbindung aller Gefässe. Senkrecht auf dem Zirkelschnitt stehender Exartikulationsschnitt vom Acromion herab, Auslösung.)

Topographie. Das Schultergelenk besteht aus der kleinen und flachen Pfanne, Cavitas glenoidalis scapulae mit dem sie etwas vergrössernden Limbus cartilagineus, und dem

mit 3—4 mal grösserer Gelenkfläche ausgestatteten Oberarmkopf in schlaffer Kapsel. Letzterer hat bei ruhig herabhängendem Arme sein Tuberculum majus für die Auswärtsroller lateralwärts, sein Tuberculum minus für den einwärts rollenden M subscapularis vorn aufsitzen.

An die Spina des Tuberculum majus setzt sich der M. pectoralis major an; an die des Tuberc. minus der M. teres major und latissimus dorsi.

Wir palpieren leicht das unser Gelenk dachförmig überragende Acromion und dessen Fortsetzung in die Spina scapulae bezw. das sich vorn anfügende Schlüsselbein; unter diesem den Processus coracoideus; bei hängendem Arm unter dem Acromion den Oberarmkopf, dessen Tubercula und Sulcus intertubercularis uns sofort deutlich werden, wenn wir die Fingerspitzen nebeneinander auf seine äussere Seite aufsetzen und passive Rotationsbewegungen des Arms ausführen. Von Muskeln palpieren wir den die Schulter deckenden Deltamuskel, dann den Pectoralis major als Inhalt der vordern, den Latiss. dorsi und Teres major als den der hintern Achselfalte. Unter ersterer treten die charakteristischen Wülste des Biceps und Coracobrachialis hervor. Am innern Rand des Coracobrachialis fühlen wir den Gefäss-Nervenstrang (bezgl. der Einzelnheiten von deren Verlauf vgl. S. 24 und Fig. S. 89 u. S. 263), zwischen diesem aber und der hintern Achselfalte bei horizontal erhobenem Arme immer deutlich den untern Abschnitt des Oberarmkopfes, blos von Haut und Fascie bedeckt.

Ausführung der Operation. Zirkelschnitt in der Höhe der vorderen Achselfalte durch und durch bis auf den Humerusschaft, Absägen in gleicher Höhe, Ligatur von Art. und Vena axillaris und etwaigen Muskelästen. Folgt der senkrechte Schnitt vom Acromion bis in die Amputationswunde, ebenfalls bis auf den Knochen. Es sind nach diesem nur ganz wenige kleine Arterienäste, darunter die Circumflexa anterior zu unterbinden. Ein kräftiger nach oben leicht konvexer Schnitt über den Gelenkkopf, als sollte derselbe halbiert werden (Linhart), trennt das einfache Kapselband und die an dieses sich ansetzenden Muskeln, am vorteil-

haftesten, indem man nach aussen rotierend den Subscapularis vom Tuberculum minus, dann nach innen rotierend die Sehne des langen Bicepskopfes und vom Tub. majus die 3 Auswärtsroller, schliesslich zu völliger Auslösung unter Vordrängen des Caput humeri von innen aus die hintere Kapselwand durchtrennt.

Anatomie der Wunde. Unser Bild der anatomisch präparierten Wunde (Fig. 17) zeigt zunächst die 2 Schnitte, aus welchen die Methode sich zusammensetzt: den horizontalen Zirkelschnitt durch den Oberarm und den vertikalen von der Schulterhöhe herab. In ihnen erkennen wir den gespaltenen M. deltoideus (Ziff. 1), die Durchschnitte der nach ihren obgenannten Ansatzstellen hinstrebenden Mm. pectoralis major (2) und Latissimus dorsi (4) nebst den verschmolzenen Sehnen des Teres major und Triceps caput longum (5); zwischen ihnen den kurzen Kopf des Biceps mit dem Coracobrachialis (3) und an des letzteren Innenseite unschwer aufzufinden die Hauptarterie und Vene (13), daneben den Plexus brachialis (14).

Es wird aus der Betrachtung des Bildes sofort klar, dass, wenn einmal die Unterbindungen in der Amputationswunde gemacht sind, fast keine Blutung weiter zu erwarten, desgl. keine Verletzung des N. axillaris zu besorgen ist. Denn dieser (12) und das allein noch vorhandene bedeutendere Gefäss Art. circumflexa humeri posterior (11) verlaufen entfernt von unserm Messer an der innern Seite des Deltamuskels hinter dem Humeruskopfe. Die viel kleinere Circumflexa anterior aber wird unter dem Coracobrachialis leicht entdeckt und versorgt, desgleichen etwa noch sich meldende Muskeläste. Um die Fossa glenoidalis scapulae erkennen wir die durchschnittene Gelenkkapsel mit den Stümpfen der Mm. teres minor (6), infraspinatus (7), subscapularis (8) und supraspinatus (9), unter letzterem den Stumpf der langen Bicepssehne und lateralwärts von ihr die Bursa mucosa subdeltoidea (10), dieser gegenüber den Eingang in die Bursa muc. subscapularis.

Die vorgetragene ist die bei mangelhafter Assistenz zweckmässigste Methode. Je nach der Zerstörung der Weichteile werden

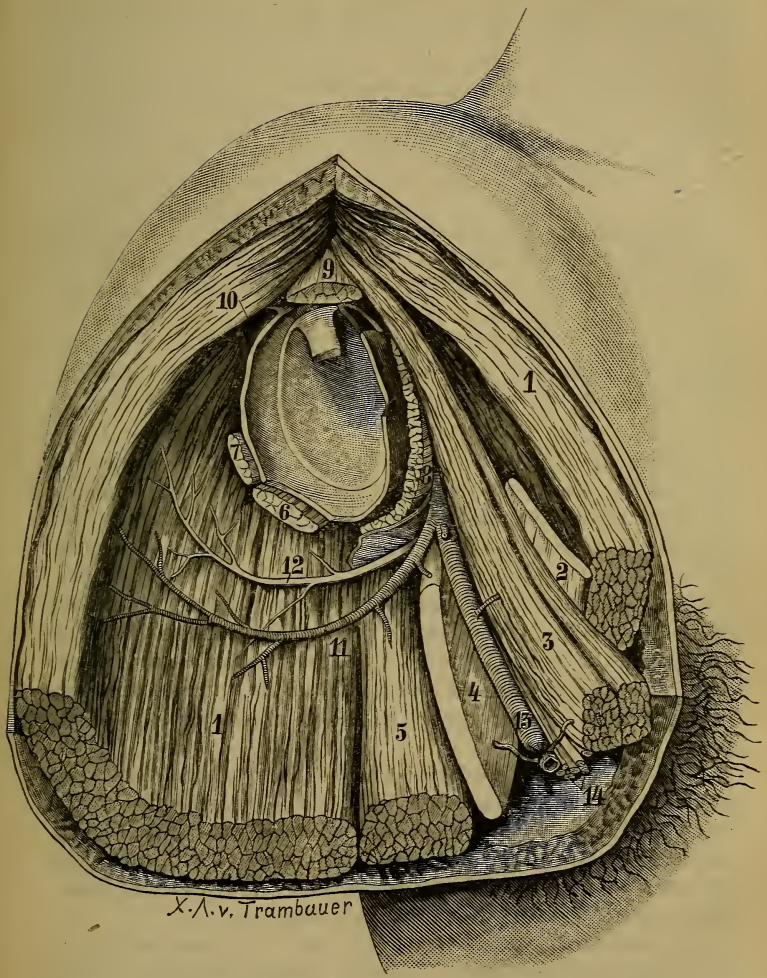

Fig. 17. Humerus-Exartikulationswunde.

uns unter Umständen andere aufgezwungen; sehr üblich. auch bequem ist der äussere „deltoideale“ Lappen, sogen. Epaulettschnitt.

Bei ihm wird mit mittlerem Amputationsmesser der M. deltoid. umschnitten von Proc. cor. bis Acromion und hinaufgeschlagen. Vor dem axillaren Ausschnitt — welcher nicht in, sondern vor der Achselhöhle hart am Humerus herab zu verlaufen hat, weil sonst in Folge der starken Retraktion der Axillarweichteile die Bedeckung nicht reicht — werden die Gefässe unschwer durch die Assistentenhände zwischen Wunde und Achselhöhle komprimiert. Gibt schönen Stumpf.

Bei den Lappenschnitten ist der elastische Schlauch Esmarch's nicht anwendbar; er hält nicht bei dieser Operation.

Nach Hüter könnte der Mangel eines Assistenten auch durch vorhergehende Ligatur der Art. subclavia an dem unteren Rand des Pectoralis min. ersetzt werden, von welcher Wunde dann in den Lappenschnitt übergegangen werden könnte.

14. Resektion des Schultergelenkes.

(Vorderer Längsschnitt durch den Deltoideus, Freilegung und Versorgung der langen Bicepssehne, Kapseleröffnung durch 2 Halbkreis-Schnitte.)

Topographie: Vgl. die der vorigen Nummer und Fig S. 89. Auch das Ligamentum coraco-acromiale, welches das dort erwähnte von jenen 2 Knochenvorsprüngen gebildete Dach über dem Oberarmkopf vervollständigt, ist leicht palpabel.

Der ebenfalls in voriger Nummer bereits erwähnte Sulcus intertubercularis humeri ist durch fibröses Gewebe überbrückt in einen Kanal umgewandelt, durch welchen die vom oberen Rand der Cavitas glenoidalis herabkommende lange Bicepssehne verläuft, nachdem sie die Gelenkshöhle selbst passirt hat.

Die Vasa circumflexa humeri legen sich, von den axillaren kommend, um den Hals des Oberarmkopfes; die weniger bedeutenden anteriora um seine vordere Fläche, unmittelbar auf dem Periosteum und unter der Bicepssehne verlaufend; die stärkeren posteriora um seine hintere Fläche, diese neben dem wichtigen N. axillaris.

Ausführung der Operation. Wir palpieren Acromion, Processus coracoideus und Lig. coraco-acromiale; ebenso an dem Oberarm Tuberculum majus, minus und Sulcus intertubercularis leicht nach der Seite 87 angegebenen Regel. Letzteren stellen wir durch Rotation des Oberarms gerade

unter die Mitte des Lig. coraco-acromiale, stechen das Messer durch die Mitte dieses Bandes ein bis auf den Knochen und führen es in kräftigem Zuge dem hinteren Rand der palpierten Intertubercularrinne entlang herab durch den M. deltoideus in dessen Faserverlauf bis zur Höhe der Achselfalte, — und zwar in den untersten Partien nicht mehr bis auf den Knochen dringend, sondern seichter, nur oberflächlich in dem Muskel. Der Verlauf auch dieses — möglichst glatten — Schnittes ist in Fig. S. 89 als senkrechter leicht zu erkennen. Sofort kontroliert unser Finger im oberen Wundwinkel, ob die Spaltung des Lig. coraco-acromiale ausgiebig geschah; wenn nicht, setzen wir dort das Messer mit der Schneide nach aufwärts nochmals ein und spalten so hoch hinauf, als der Hautschnitt gestattet, was uns das Gelenk um Vieles zugänglicher macht. Darauf schlitzen wir, mit derselben Messerhaltung oder auf der Hohlsonde oder zwischen 2 Pinzetten, um die Bicepssehne nicht zu verletzen, die fibröse Decke des Sulcus intertubercularis auf unter zeitweiser Erhebung des Armes, dann die Gelenkkapsel bis an das Acromion hin. Ein Assistent erhält die derart freigemachte Bicepssehne in einen stumpfen Haken. Zwei halbkreisförmige kräftige Schnitte, unter geeigneter Rotation des Humerus um die 2 Tubercula geführt, trennen die Insertionen von M. subscapularis bezw. supraspinatus, infraspinatus und teres minor und eröffnen das Gelenk vollkommen. Der Gelenkkopf liegt zur Abtragung des Erkrankten frei; von der Pfanne wird gewöhnlich nur der Knorpel-Ueberzug wegzunehmen sein, wo nötig müsste Meissel oder Kettensäge helfen. Unterbindung einiger kleiner Endigungen der Aa. circumflexae, ferner eine Gegenöffnung am hinteren Rande des Deltamuskels für einen stärkeren Drain, dann vordere vollkommene Vereinigung durch Etagennaht beendigt die Operation.

Bei der subperiostalen Methode incidiert man in der genau wie vorstehend angelegten Weichteilwunde zuerst längs des Innenrandes; später des Aussenrandes des Sulcus intertubercularis das Periost hinauf bis an die Gelenkfläche, und hebelt im Zusammenhange mit diesem mittelst kurzgefasstem schmalen Raspatorium und unter zeitweiser Nach-

hilfe des Messers die lateralen Weichteile von dem Knochen ab unter allmähliger Rotation des Humerus nach innen, dann die medialen unter Rotation nach aussen. Die Vollständigkeit der Ablösung stellt der um den Gelenkkopf umgeführte Zeigefi[illegible] fest. Vordrängen des Gelenkkopfes, Absägen.

Anatomie der Wunde. Ein Blick auf Fig. S. 89 überzeugt uns, dass unser Schnitt, obwohl in seiner grössten Ausdehnung rücksichtslos bis auf den Knochen geführt, nichts Bedeutendes verletzen konnte: Die Achselgefässe und der Nervenplexus liegen weitab medialwärts; die Stämme der A. circumflexa posterior und des N. axillaris weitab hinten, wohlgedeckt durch den Knochen. Lediglich die kleine A. circfl. anterior, deren Stumpf in Fig. 17 neben dem Ursprunge der posterior aus der axillaris zu erkennen ist, und etliche Muskeläste fallen in das Schnittgebiet. Die auf dem Bilde gegebenen Verhältnisse um die Cavitas glenoidalis finden wir in unserer anatomisch-präparierten Operationswunde genau wieder, abgesehen von der erhaltenen Bicepssehne, welche diese mitten durchzieht; während in der unteren Hälfte unsere Resektionswunde spitzwinklig zusammenlaufend vom Stumpf des Humerusschaftes abgeschlossen wird und die axillaren Gefässe und Nerven in ihr natürlich gar nicht sichtbar wurden.

Die Resultate des subperiostal-subcorticalen Verfahrens sind manchmal ganz überraschend gut; Volkmann zeigte auf dem Kongress 1885 eine vor 6½ Jahren Resecierte, die den Arm bis zur Senkrechten zu erheben vermochte.

Der hier angegebene Längsschnitt eignet sich auch für einen etwa nötigen Uebergang in die Exartikulation: nach Vordrängen des Gelenkkopfes können sämtliche Weichteile hinter ihm mit einem schrägen Schnitte getrennt werden (Bardeleben).

Eine Verletzung des Stammes des Nerv. axillaris würde das sehr unerfreuliche Resultat einer Lähmung des Deltamuskels bringen.

Zur sicheren Schonung auch der Endverzweigung dieses Nerven und Verhütung daraus folgender partieller Lähmung des Deltoideus empfahl anstatt der oben geratenen seichteren Führung des Schnittes in dessen Endteile Ollier einen Schrägschnitt, weiter vorn innen gelegen, vom Processus coracoideus beginnend über das Tuberc. minus hinweg.

15. Amputation und Exartikulation der Zehen-Phalangen.

Die Amputation kommt wegen der Kürze der übrigen Zehenphalangen nur an der Grosszehe in Frage. Ein plantarer Lappenschnitt erscheint am zweckmässigsten. Die anatomischen Verhältnisse sind ganz denen der Finger analog: es bestehen die dorsalen Weichteile nur aus der von der Haut bedeckten Strecksehne, die plantaren aus den in fettreichem Hautpolster eingebetteten doppelten Beugesehnen. An die medialen Seiten der Basen der 2. bis 5. Grundphalangen legen sich die 4 Mm. lumbricales an. Neben den Flexorensehnen verlaufen die Arterien und Nerven.

Die Exartikulationen der Zehenphalangen geschehen genau so, wie die der entsprechenden Fingerphalangen: mittelst dorsalen Halbkreisschnittes unterhalb der höchsten Prominenz des Beugewinkels und mit plantarem Lappen (vergl. S. 65), die der Grundphalangen mittelst Ovalärschnittes (vgl. S. 67), wobei besonders an der Grosszehe darauf zu achten ist, dass die seitlichen Teile dieses Schnittes nicht zu knapp ausfallen, um den sehr breiten Kopf des 1. Metatarsalknochens gut zu decken. Zutreffenden Falles wäre ein Teil des Os metatarsi I abzusägen, was um so eher riskiert werden kann, als die Wichtigkeit des Caput oss. metat. I als Stützpunkt des Fussgewölbes mit Recht bestritten wird (vgl. nachfolgend Nr. 19, S. 98), überdies aber auch die Sägefläche des Caput gewiss dessen Rolle als Stützpunkt übernehmen kann.

16. Wegnahme sämtlicher Zehen miteinander.

(Plantarer, dann dorsaler Weichteillappen; Gelenkeröffnung von der Dorsalseite. 2 grössere Arterien.)

Topographie. Die Gelenke zwischen den Köpfchen der Mittelfussknochen und den Grundphalangen der Zehen sind von starken Kapselbändern umschlossen, jene Köpfchen überdies durch stärkere plantare, schwächere dorsale Querbänder aneinander gehalten. Dorsalwärts liegen auf den Gelenken nur Strecksehnen und Haut, während plantarwärts über sie die Sehnen der Zehenbeuger und mehr seitlich die

Lumbrikalmuskeln in dem fettreichen Unterhautgewebe wegziehen. Das breite Metatarsalgelenk der Grosszehe liegt auf 2 Sesambeinen wie auf einer Pfanne auf, einem Os sesamoideum externum für die 2 Köpfe des M. adductor hallucis und die laterale Portion des M. flexor hallucis brevis, und einem internum für die mediale Portion des Flexor brevis und den Abductor hallucis.

Die Gelenke der Zehen mit ihren Metatarsalknochen sind leicht zu palpieren, wenn wir passive Bewegungen der ersteren nach allen Richtungen vornehmen, besonders bei forcierter Beugung und Streckung; wir erkennen sofort, dass die Gelenklinie verhältnismässig weit hinter den sichtbaren Zehenwurzeln zurückliegt, bei dem Erwachsenen um etwa 1 cm hinter dem dorsalen Rande, um 2—$2^1/_2$ cm hinter dem plantaren Rande der Zehencommissuren (Schwimmhäute).

Die Endigung der Art. tibialis antica verläuft als Pediaea über die Vorderfläche des Fussgelenks zu dem hinteren Ende des 1. Zwischenknochenraums. Durch diesen läuft ihr starker Ramus plantaris profundus zu der gleich zu beschreibenden Art. plantaris externa. Das Netz der Anastomosen aus zweien ihrer über den Fusswurzelknochen abgegebenen Zweige, tarsea externa und metatarsea, bildet den sogen. Arcus dorsalis pedis, aus welchem die Interosseae dorsales entspringen, die in gabeliger Teilung die schwachen Digitales dorsales an die Seiten der Zehen liefern.

Die Art tibialis postica trennt sich bei ihrem Eintritt in die Sohle sofort in ihre 2 Endäste, die Art. plantaris interna und externa. Der erstere bei weitem kleinere Ast läuft zwischen Flexor digitorum brevis und Abductor hallucis nach vorn und versorgt den medialen Fussrand; die externa läuft den äusseren Fussrand entlang zwischen Flexor digitorum brevis, Caro quadrata und Abductor digiti V. vorwärts (vgl. Fig. S. 105) und endigt an der lateralen Kleinzehenseite. Stärker als die ebengenannte Endigung aber ist ein nach innen umbiegender Ast der Plantaris externa, welcher an den 1. Zwischenknochenraum hin und dort mit dem obenbeschriebenen Ramus profundus der Pediaea zusammenläuft und so den Arcus plantaris profundus bil-

dend eine direkte Verbindung zwischen Art. tibialis antica und postica herstellt. Aus diesem Arcus entspringen die Art. interosseae plantares, die in der Höhe der Köpfchen der Mittelfussknochen sich in die Digitales plantares spalten. Die Lage des Arcus wechselt insofern, als derselbe manchmal dicht an den hinteren Enden der Mittelfussknochen gefunden wird, bisweilen aber auch bis zur Mitte der letzteren nach vorne gerückt. Kleine Abweichungen sind überhaupt an den Arterienzweigen dieser Gegend nicht selten; auch der öfters genannte Arcus plantaris sublimis zwischen Art. plantaris externa und interna zählt nach Henle zu den Varietäten.

Ausführung der Operation. Wir palpieren die Metatarso-Phalangealgelenke der grossen und der kleinen Zehe: über sie ragt nach beiden Seiten der Plantarschnitt hinaus welchen wir, die Zehen insgesamt mit der linken Hand stark dorsalwärts umbiegend, leicht bogenförmig hinführen an den sichtbaren Zehenwurzeln in der Höhe der Commissuren-Ränder bis auf den Knochen. Darauf die Zehen in ausgiebige Plantarflexion umbiegend schneiden wir in gleicher Weise über die Dorsalseite der sichtbaren Zehenwurzeln derart, dass die Schnitte beiderseits spitzwinklig sich vereinigen, präparieren den so entstandenen dorsalen Lappen hinauf, bis die Gelenklinie, leicht erkennbar an den bei Zehenbeugung gut hervorspringenden Köpfchen der Metatarsalknochen, zum Vorschein kommt. Eröffnung sämtlicher Zehengelenke durch einen — unter fortdauernd kräftigem Abwärtsdrücken der linken Hand — über sie hingeführten Schnitt. Durchschneiden der Bandapparate zwischen ihnen und Ablösung von dem plantaren Lappen unter Zurücklassung der Sesambeine unter dem Kopf des 1. Metatarsalknochens.

Anatomie der Wunde. Ihr dorsaler Lappen liegt, entsprechend den dorsalen kürzeren Commissuren, um 1 bis $1^1/_2$ cm weiter zurück, als der plantare. Es fallen uns zuerst die Köpfchen der 5 Mittelfussknochen in die Augen und um dieselben die durchschnittenen Kapselbänder. Unterhalb derselben finden wir die Sehnen der langen Flexoren, über ihnen die der langen Extensoren, an der Grosszehe zugleich diejenige des kurzen. Die Stümpfe der Digitalarterien

zwischen den Capitula sind an der Leiche nur schwer zu erkennen, am Lebenden geben sie sich durch die Blutung kund. Das starke Fettpolster und die dicke Haut der Sohle vervollständigen den unteren Lappen.

Sollten die Weichteile zur Deckung einmal nicht ausreichen, so wäre ein Teil der Metatarsalköpfchen abzusägen.

19. Exartikulation der Gross- oder Kleinzehe samt deren Mittelfussknochen.

(Ovalärschnitte, dorsale Gelenkeröffnung unter Anziehen, lineare Vereinigung.)

Geschieht wiederum analog der Exartikulation des Daumens im Carpalgelenke (vgl. S. 68) aber lediglich durch Ovalärschnitt mit dorsaler Spitze, welche bei der Grosszehe wegen der Dicke des Metatarsalknochens etwas über die Höhe der Basis dieses Knochens hinauf verlegt werden muss. Der für die kleine Zehe auch vorgeschlagene Lappenschnitt, analog der Walther'schen Methode für die Daumenexstirpation, ist verwerflich, weil dessen Narbe teilweise in die Sohle fallen würde.

Bei der Grosszehe sind nach dem Hautschnitte der lange Beuger und Strecker und das Muskelfleisch des Adductor hallucis abzuschneiden, dann das Gelenk an dem Os cuneiforme I, sehr zweckmässig unter starkem Anzug der Zehe mit der linken Hand, von dorsalwärts zu eröffnen. Darauf kann der Knochen, mit scharfem Haken an der Gelenkfläche emporgehoben, von allen Seiten schonend abgelöst werden, insbesondere ohne Verletzung des Ramus plantar. profund. arteriae pediaeae.

Der Metatarsus der Kleinzehe ist aus 2 Gelenken zu lösen: dem des Os cuboideum und des Metatarsus IV; man halte sein Messer immer hart an den wegzunehmenden Knochen, zur Vermeidung der neben ihm hinlaufenden A. plantaris externa.

18. Resektion (und Arthrektomie) des 1. und 5. Mittelfuss-Zehengelenks.

Für die ausgiebigste Freilegung der äusseren Mittelfuss-Zehengelenke zu gründlicher Entfernung alles Kranken

unter möglichster Erhaltung der funktionell wichtigen Teile bewährt sich die Schnittführung F. Petersens. Durchschneidung der 1. resp. 4. Schwimmhaut — und zwar nicht in deren Mitte, sondern etwas näher der erkrankten Zehe — bis zur Höhe des Halses des Metatarsusköpfchens; Abpräparieren der dorsalen und plantaren Zehenweichteile, ohne Muskel- oder Sehnenansätze weiter zu durchschneiden. Nach Incision des Gelenkes lässt sich nun die Zehe in der Horizontalen so vollständig umlegen, dass ihre Spitze nach hinten gewendet werden kann und die Gelenkflächen und ihre Umgebung in ausgezeichneter Weise freiliegen.

Die Schnittlinien

der folgenden Operationen im Bereiche des Mittelfusses und des Fussgelenkes erläutert:

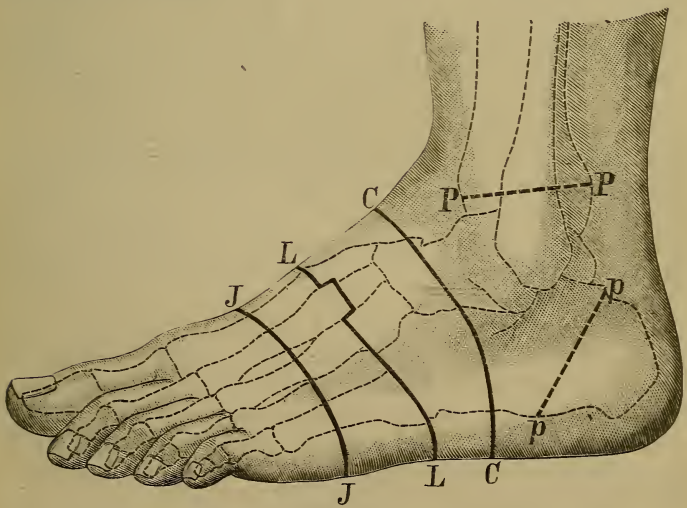

Fig. 18.

JJ Schnittführung für die Amputation nach Jäger,
LL desgl. für die Exartikulation nach Lisfranc,
CC für die Exartikulation nach Chopart,
PP, pp für die Wegnahme des Fusses nach Pirogoff.

NB. Am Fusse wird man in praxi öfter nicht typisch verfahren.

sondern die Lappen so bilden, dass möglichst viel vom Fusse erhalten wird und dann die Knochen einfach quer durchsägen ohne Rücksicht auf die Gelenklinien; das Typische aber ist die Basis des Könnens. Man vermeide hier besonders die Zuschärfung der Lappen bei Bogenschnitten, s. S. 3.

19. Amputation durch die Mittelfussknochen, nach Jäger.

(Grösserer Plantar- und kleiner Dorsal-Lappen. 1 grössere (pediaea), 12- 14 kleinere Arterien, 2 Venenligaturen.)

Topographie. Wir orientieren uns leicht durch die Palpation über die vordere Gelenklinie der Metatarsalknochen (vgl. S. 94); bezüglich der hinteren, zwischen ihnen und den Tarsalknochen, werden wir bei der Exartikulation nach Lisfranc (S. 101) uns unterrichten. Der Schaft der Mittelfussknochen ist dreiseitig mit etwas convexer Rücken- und zwei seitlichen Flächen, diese für die Mm. interossei. An die Basis metatarsi I inseriert sich dorsalwärts ein Teil der Sehne des M. tibialis anticus, plantarwärts die des peroneus longus. An die Dorsalfläche und Tuberositas metatarsi V inserieren sich die Mm. peroneus tertius und brevis, teilweise an der Tuberositas auch der Abductor digiti V; an der Plantarseite des 5. Metatarsalknochens entspringt zum Teil der Flexor brevis dieser Zehe. Von der Plantarfläche der Capitula des Metatarsus IV und V entspringt der M. adductor transversus hallucis, von der Plantarfläche der Basen des Metatarsus II und III teilweise der Adductor obliquus hallucis.

Das Capitulum metatarsi I galt bisher für einen der 3 Stützpunkte des Fussgewölbes neben der Tuberositas metatarsi V und dem hintern Calcaneusrande. Neue Untersuchungen (Beely) weisen überzeugend letzterem allein und den Köpfchen der 2. und 3. Mittelfussknochen diese Aufgabe zu, denen sich dann beim Stehen auf einem Fusse noch die Tuberositas metat. V zugesellt.

Aus diesem Verhältnisse und aus der vorhergehenden Aufführung der an die Metatarsalknochen sich inserierenden Muskeln ergibt sich der ausserordentliche Vorzug der hier vorgetragenen Operation vor der Exartikulation im Metatarso-Tarsalgelenke nach Lisfranc. Es ist klar, dass wir uns

durch erstere sowohl die Ansätze aller Muskeln, welche den ganzen Fuss bewegen, wie Tibial. antic., peroneus long., brev. und III, als auch von den Hauptstützpunkten des Fussgewölbes zwei intakt erhalten, während der dritte grösstenteils ersetzt wird durch die Sägeflächen jener 2 Metatarsalknochen, so dass denn auch die Patienten nachher ohne jede Maschine ganz gut stehen und gehen.

Ausführung der Operation. Mit der linken Hand die Zehen stark dorsalflektierend schneiden wir einen Lappen aus der Fussohle, dessen Basis an der zur Amputation ausersehenen Stelle, dessen Rand in der Höhe der Capitula liegt; präparieren denselben mit allen Weichteilen, die zu bekommen sind, von der Plantarfläche der Mittelfussknochen ab, fügen unter Plantarflexion der Zehen einen kleineren halbmondförmigen Lappen aus den Weichteilen des Fussrückens an, dessen Basis-Enden mit denen des Plantarlappens zusammentreffen. Zirkelschnitt um die Mittelfussknochen, Periost zurückschieben, absägen. Unterbindung der A. pediaea und der 12—14 Digitales.

Anatomie der Wunde. Unser Bild (Fig. 19) der anatomisch präparierten Wunde zeigt die Durchschnitte der 5 Mittelfussknochen, über deren erstem die Sehnen des Extensor hallucis longus und brevis (1), oberhalb der übrigen die der beiden Extensores digitorum communes (2,2), deren vierte indessen in unserem Präparate nur einfach vorhanden war, der brevis fehlte. Zwischen den Strecksehnen der 1. und 2. Zehe liegt die Art. pediaea (3) mit ihren 2 Venen und der Stumpf des Arcus venosus dorsalis (4). Lateralwärts vom 5. Metatarsus der M. abducens digiti minimi (5) gespalten, so dass sein einer Teil dem oberen, der andere dem untern Lappen zugehört. Zwischen und um die übrigen Mittelfussknochen die Mm. interossei (6), ebenfalls beiden Lappen angehörig, weil sie in situ über die Zwischenknochenräume plantarwärts herausragen. In dem kleinen Dorsallappen finden wir noch zwischen den Strecksehnen die Stümpfe der Aa. interosseae dorsales (7), vom sogenannten (Seite 94) Arcus dorsalis kommend.

Im plantaren Lappen liegen: am weitesten medialwärts

die Sehne des Abductor hallucis (8), in gleicher Höhe lateralwärts hin bis zu dem bereits genannten Durchschnitt des Abductor digiti V (5) die Sehnen der Flexores hallucis und digitor. commun. longus und brevis (9,9), deren erste zwischen den 2 Köpfen des Flexor hallucis brevis (10) hindurchtritt. Die mittleren Partieen des Lappens

Fig. 19. Mittelfuss-Amputation nach Jaeger.

nehmen noch der Adductor hallucis obliquus (11) und — bei dieser Präparation auffallend schön sich darstellend — der Adductor transversus (12) ein. Neben den Sehnen der Zehenbeuger liegen die Lumbricalsehnen (a,a) zwischen beiden die Aa. interosseae plantares, sich teilend in je 2 digitales plantares (b,b) und begleitet von den N. digitorum plantares, Aesten des N. plantaris internus und externus. Die Art. digitalis hallucis medialis (c) für den inneren Rand der Plantarfläche der Grosszehe, desgl. die digitalis lateralis der Kleinzehe (d), die sich durch etwas grösseres Kaliber auszeichnen, und die Vena saphena magna (e) neben der Sägefläche des Metatarsus I vervollständigen Figur 19, durch welche dem Gedächtnisse leicht die Uebersicht der wichtigeren Gebilde eingeprägt werden soll, speziell der zu ligierenden Gefässe und der aus Rücksicht auf Narben-Einwachsung (vgl. S. 56) glatt und kurz zuzuschneidenden Nerven.

20. Exartikulation des Mittelfusses nach Lisfranc.

(Es entfallen die 5 Metatarsalknochen mit ihren Zehen. Kurzer Dorsallappen; Gelenkschnitt: NB! der 2. Metatarsalknochen. Grosser plantarer Weichteillappen. 3 Arterien.)

Topographie. Das Tarso-Metatarsalgelenk baut sich auf aus den 5 Metatarsalknochen einer-, den 3 Ossa cuneiformia und dem Os cuboideum andererseits. Letzteres trägt 2 Metatarsalknochen (analog dem Os hamatum in dem Handgelenke). Der zweite Mittelfussknochen steht um $^1/_2$—1 cm weiter zurück gegen die Fusswurzel hin, als die übrigen, so dass — die Pointe der Technik dieser sonst einfachen Operation — eine zickzackförmige Gelenklinie zur Trennung vorliegt (Fig. S. 97). Dieselbe wird durch 3 selbständige Kapseln zusammengehalten, derart, dass der 1. Mittelfussknochen mit dem 1., der 2. und 3. mit dem 2. und 3. Keilbeine, der 4. und 5. mit dem Würfelbeine je eine Kapsel besitzen. Accessorische dorsale und plantare feste Bänder, desgl. 2 seitliche Ligamente an den Enden der Gelenklinie verstärken sie; überdies ein starkes Querligament zwischen dem 1. Keilbeine und der medialen Fläche der Basis des 2. Metatarsalknochens.

Die an die Metatarsi sich inserierenden Sehnen und Muskeln wurden bereits (vgl. Topogr. d. vorigen Nr.) im einzelnen angeführt; an den innern Rand des 1. Keilbeins inseriert sich noch teilweise der M. tibialis anticus, an seine Plantarfläche auch eine Sehnenabteilung des peroneus longus; an 1. und 2. Keilbein eine solche des Tibialis posticus. Die Bedeckung des Fussrückens ist nur von Haut und Sehnen gebildet; die Weichteile der Sohle teilen sich übersichtlich in 3 Gruppen von Muskeln und Sehnen, geschieden durch fibröse Fortsätze, welche die über dem subcutanen Fett weggespannte starke Plantarfascie in die Tiefe des Fusses schickt. Die innere Gruppe besteht aus Abductor und Flexor brevis der Grosszehe, die äussere aus den 2 gleichnamigen Muskeln der Kleinzehe, die mittlere aus Flexor digitorum commun. brevis, den Sehnen des langen Beugers mit der Caroquadrata und den 4 Lumbricales, dem doppelköpfigen Adductor hallucis und den Interossei. In der medialen Furche zwischen diesen Muskelgruppen verläuft die Art. plantaris interna, in der lateralen die externa, beide mit den Nn. plantares oberhalb des kurzen gemeinschaftlichen Beugers.

Wir palpieren leicht die Tuberositas metatarsi V; desgl. an der Innenseite des Fusses den Höcker des Os naviculare und schätzen das Tarsalgelenk des 1. Mittelfussknochens id est den medialen Endpunkt der Gelenklinie: er liegt bei dem Erwachsenen 4 cm vor dem Kahnbeinhöcker, resp. daumenbreit weiter nach der Fusspitze zu, als die Tuberositas metatarsi V.

Ausführung der Operation. Diese beiden Endpunkte der Gelenklinie sind gleichzeitig diejenigen unseres ersten Schnittes: wir markieren sie uns mit Daumen und Zeigefinger der um die Sohle geführten Hand und verbinden sie mittelst eines über den Fussrücken leicht convex gegen die Zehen hin geführten Schnittes durch die von dem Assistenten gut zurückgezogene Haut und die Sehnen. Der kurze Lappen wird mit den Sehnen gleich zurückpräpariert. Die ganze weitere Operation wird wesentlich erleichtert durch die gute Assistenz der linken Hand, welche zunächst beständig den Vorfuss kräftig plantarflektiert.

Findet die Operation an dem rechten Fusse statt, so dringt man nun mit der Messerspitze hart um die Tuberositas metat. V herum, ritzt sich an den Basen der 3 letzten Mittelfussknochen in die schräg nach vorn-einwärts verlaufende Gelenkslinie hinein und eröffnet diese; bei der Operation am linken Fuss dagegen dringt man zuerst mit geringer Mühe in das Gelenk der Grosszehe, das senkrecht zur Achse der letzteren steht. Zuletzt sucht man sich das *weiter gegen die Fusswurzel hin gelegene Gelenk des 2. Mittelfussknochens* auf, am sichersten auf diesem Knochen immer weiter nach hinten stechend, bis die Messerspitze in die quere Gelenkspalte hineinfällt; man trennt diese, sodann die straffe Querverbindung des 2. Mittelfussknochens mit dem 1. Keilbeine kunstgerecht durch Einsetzen der Messerspitze mit der Schneide gegen die Fusswurzel gekehrt und Vorwärtsbewegungen durch Erheben des Messergriffs; durchschneidet der klaffenden Gelenke gespannte Bänder vollends und bildet, indem die Hand von jetzt ab den Fuss gut nach unten, in die Verlängerung der Beinachse stellt, mit hart unter dem Knochen nach vorn geführter Klinge aus den Weichteilen der Sohle den Decklappen, der unter normalen Verhältnissen bis an die Capitula der Metatarsalknochen reicht. Ligiert werden Aa. pedíaea, plantaris externa und interna. — Bardeleben empfiehlt, zuerst den Sohlenlappen zu bilden; der Ansatz der schräg durch die Tiefe der Sohle ziehenden Sehne des Peron. long. am 1. Keilbein und Os metatarsi lässt das Gelenk leicht finden.

Anatomie der Wunde. Um die Gelenkflächen der Ossa cuneiformia und des Os cuboideum erkennen wir die Reste der Gelenkkapseln und Hilfsbänder, über ihnen die Extensorensehnen von Fuss und Zehen. Im Plantarlappen die obenerwähnten Flexoren und Abduktoren. Die Art. plantaris interna tritt unter dem I. Keilbein, die externa unter der Mitte des Würfelbeins, die pediaea oberhalb der Fuge der beiden ersten Keilbeine zu Tage.

Ist gegenüber der vorhergehenden eine wenig konservative Operation, welche eben da ihre Berechtigung findet, wo die Metatarsalknochen durchweg schlecht sind. Immerhin sind ihre funk-

tionellen Resultate weit besser als die der folgenden, des Chopart-Schnittes, bei welchem die Extensoren-Ansätze gänzlich wegfallen.

Steht das 1. Keilbein unbequem weit in die Wunde vor, so kann es amputiert werden. Andere Kombinationen der Lisfranc-Exartikulation mit Amputation der letzten Mittelfussknochen z. B., indizieren sich aus dem Umfange der Erkrankung oder Verletzung.

21. Exartikulation des Vorfusses nach Chopart.

(Von dem Fussgelenk bleiben nur Talus und Calcaneus erhalten. Vorderer Querschnitt hinter den 2 Tuberositates; langer Plantarlappen. 3 Arterien.)

Topographie. Chopart schreibt den Schnitt durch das Gelenk zwischen Talus und Calcaneus einerseits und Os naviculare und cuboideum andererseits vor. Die Gelenkslinie (Fig. S. 97) hat ihren lateralen Endpunkt daumenbreit hinter der leicht tastbaren Tuberositas metatarsi V, den medialen kleinfingerbreit hinter der ebenfalls palpablen breiten Tuberositas ossis nav.; sie enthält 2 selbständige Gelenkkapseln, die talonavicularis und calcaneocuboidea, verstärkt durch dorsale, plantare und laterale Bänder. Unter dem Talushalse befindet sich eine Vertiefung, welche mit einer gleichartigen dem vorderen Teile des Calcaneus angehörigen den Sinus tarsi bildet, mit seinem Apparatus ligamentosus.

Bezüglich Muskeln, Gefässe und Nerven um dieses Gelenk vgl. Topographie der vorigen Nummer.

Ausführung der Operation. Mit Daumen und Zeigefinger der l. Hand markieren wir uns auch hier die palpierten Endpunkte unserer Schnittlinie: daumenbreit hinter der Tuberos. metat. V durchschneiden wir quer über das Gelenk weg, bei gut zurückgezogener Haut, sämtliche Weichteile; fühlen jetzt mit den beiden Fingern der linken Hand in den Wundwinkeln nochmals den Endpunkten unserer Gelenklinie nach, stellen insbesondere ausser Zweifel, dass wir am inneren Fussrande uns *hinter* dem Kahnbeinhöcker befinden, dringen hinter diesem ins Gelenk ein und wieder unter starkem Herabdrücken des Vorfusses, mit frontalem Schnitt durch dasselbe bis hinunter auf die Sohlenweichteile.

Dabei hüte man sich 1) an dem inneren Fussrande in

Fig. 20. Chopart-Exartikulationswunde.

das Gelenk zwischen dem Kahnbein (mit seiner dem Taluskopfe ähnlichen vorderen Partie) und den 3 Keilbeinen zu geraten, welches übrigens durch seine 3 Facetten sich leicht kenntlich macht, sowie dadurch, dass man bald merkt, dass in dieser Höhe gegen den äusseren Fussrand hin nicht durchzukommen ist, 2) vom Taluskopfe um etwas nach oben auf dessen Hals und so in das Tibiotarsalgelenk zu geraten; 3) lässt man sich (bes. beim linken Fusse) gerne verleiten, der Rundung des Taluskopfes nach rückwärts folgend in den Sinus tarsi einzudringen, anstatt gerade nach aussen zwischen Os cuboideum und Calcaneus hindurch). Der Lappen wird aus der Planta bis nahe an die Capitula hin hart unter den Knochen weg ausgeschnitten. Zu unterbinden sind — wiederum wie bei Lisfranc — Aa. pediaea, plantaris externa und interna.

Anatomie der Wunde. Die anatomisch präparierte Wunde (Fig. 20) zeigt uns um die Gelenkflächen des Talus (medial) und Calcaneus (lateral gelegen) die durchschnittenen Kapselbänder; an dem oberen Wundrande die Sehne des M. tibialis anticus (1), daneben die durchschnittene V. saphena magna. Weiter lateralwärts die Sehnen des Ext. hallucis longus (2) und digitorum communis longus (3), zwischen beiden die Art. pediaea mit ihren 2 Venen und dem N. tibialis anticus. Unter den letztgenannten Sehnen finden wir den Rest des Extens. digit. commun. brevis (4), unter diesem die A. tarsea externa s. lateralis posterior (5) aus der pediaea zum äusseren Rande der Fusswurzel; am weitesten lateralwärts die Sehnen der Peronei (6) und unter ihnen, teilweise schon dem Plantarlappen zugefallen den durchschnittenen Abductor digiti V. An dem Plantarlappen interessieren uns vor Allem die Aa. plantares externa (7) und interna (8) mit den Nn. plantares (9) in den Furchen zwischen Muskulatur der Grosszehe bezw. Kleinzehe und der mittleren Muskelgruppe der Sohle (vgl. Topogr. d. vorig. Nr. S. 102) verlaufend. Ueber den Gefässen und Nerven liegen schichtweise die superficiellen kurzen Beuger (10), der Flexor digitor. commun. long. (11) mit den 4 Sehnen der Lumbricales, der Adductor hallucis obliquus und Teile der Interossei (12). Medialwärts erken-

nen wir den Flexor hallucis brevis (13) mit seinen 2 Bäuchen, zwischen denen die Sehne des Flexor longus hindurchtritt; weiter medialwärts den Abductor hallucis (14), in der Mitte der Lappen-Basis die Caroquadrata (15) an die Sehne des Flex digitor. commun. longus angewachsen. Noch ragt der Sehnenstumpf des M. tibialis posticus (16) sich aponeurotisch ausbreitend, aus seiner eröffneten Sehnenscheide in die Wunde herein.

Der funktionelle Erfolg wird häufig durch Pes equinus-Stellung verdorben, welche die Narbe auf die Gehfläche bringt, was man durch sekundäre Tenotomie der Achillessehne zu verbessern suchte. *Schede*, der die funktionellen Misserfolge auf nur 9,5 % angibt, beschuldigt als Ursache jener unerwünschten Stellung nicht die Sehnencontraktur, sondern teilweise den Wegfall der vorderen Partie des Fussgewölbes, hauptsächlich aber eine Nachbehandlung, die eine anhaltende Dorsalflexion durch Gipsverband vernachlässigt.

22. Exartikulation des Fusses nach Malgaigne.

(Nur der Talus bleibt zurück.
Weichteillappen aus Rücken- und Innenseite des Fusses. Teilweise Eröffnung des Chopartgelenks, Wegnahme des Calcaneus. 2 Arterien)

Topographie. Der Talus ist mit dem Calcaneus durch ein Doppelgelenk, vor und hinter dem Sinus tarsi gelegen, verbunden; nach vorn mit dem Os naviculare. Der grösste Teil des Taluskörpers liegt in der Fussgelenkshöhle, welche an der äusseren Seite so weit herabreicht, dass zwischen ihr und dem unteren Talusrande nur ein kaum $^1/_2$ cm breiter Knochenstreifen übrig bleibt. Dadurch ist hier die Fussgelenkshöhle, für uns von aussen kenntlich durch die Malleolenspitze, unserer Exarticulationslinie gefährlich nahe gelegen.

Die äusseren 3 Verstärkungsbänder der Fussgelenkskapsel spannen sich vom Knöchel zu dem Talushals und -Körper und zum Calcaneus; das innere, Ligam. deltoideum, von dem Knöchelrand zum Talus, Calcaneus und Os naviculare.

Ueber die Vorderseite des Fuss- und des Sprung-Fersenbeingelenkes laufen die Strecker von Fuss und Zehen weg, an der Rückseite die entsprechenden Flexoren, aussen die

Mm. peronei. Zwischen der Achillessehne und dem Sprunggelenke ist eine starke Fettlage. Die Art. tibialis antica läuft über die Mitte der Vorderfläche des Fussgelenks, dessen Kapsel unmittelbar anliegend, zum Fussrücken hin, zusammen mit dem N. peroneus profundus; die A. tibialis postica mit dem gleichnamigen Nerv an der Hinterseite des innern Knöchels herab; ihr Zweig, die peronea, spaltet sich bereits oberhalb des äusseren Knöchels in ramus anterior und posterior.

Ausführung der Operation. Schwierigkeiten be-

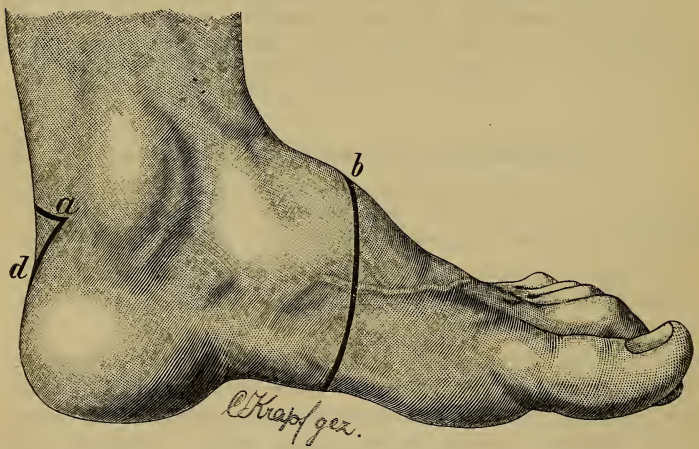

Fig. 21. Exartikulation nach Malgaigne, I.

stehen bei dieser Operation (NB! mit Malgaigne's neuester Schnitt-Modifikation) lediglich erstens in der Umschneidung des Hautlappens, welcher allerdings ganz raffiniert mit dem Talus geradezu einen beweglichen Fuss en miniature bilden hilft, und zweitens in der Weglösung des Calcaneus vom Talus, bei der das Messer über drei Hügel hinwegzuschreiten hat: über den vorderen Abschnitt des Calcaneus in den Sinus tarsi hinein, über die zwei oberen Gelenkflächen des Körpers und über das Tuber des Calcaneus, der Ansatzstelle der Achillessehne.

Zur Bildung des Weichteillappens führen wir (Fig. 21 und 22) an dem rechtwinklig zum Unterschenkel gehaltenen Fusse einen Schnitt, überall durch bis auf den Knochen, von dem medialen Rande der Achillessehne in der Höhe ihrer Insertion beginnend (a) unter dem Malleolus externus herum über die Mitte des Fussrückens hinüber, und hinab (b) über den inneren Fussrand bis gerade auf die Mitte der Sohle (c). Die Endpunkte dieses ersten Schnittes verbinden wir mit einem zweiten ganz geraden durch die Mitte der Sohle und Ferse, (über d hin zu a) dieselben

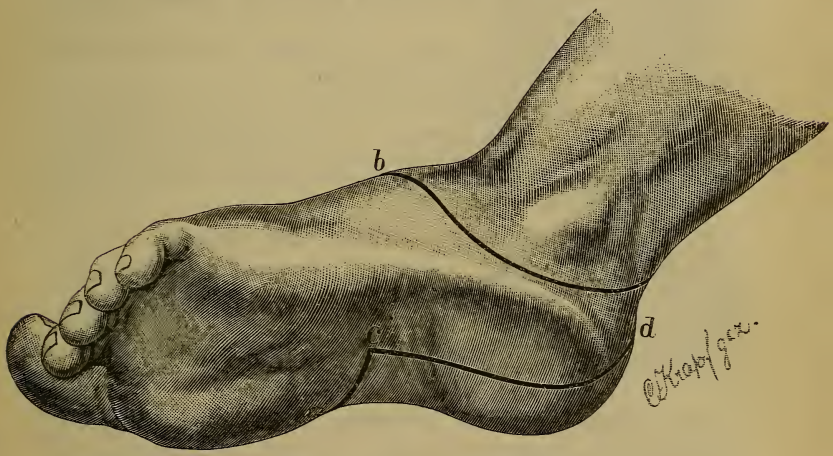

Fig. 22. Exartikulation nach Malgaigne, II

ebenfalls bis auf den Knochen spaltend. So kommt ein etwa handgrosser Lappen heraus, welchen wir mit Allem, was an ihm zu finden ist, um ihn ja recht saftig und wohlernährt zu erhalten, zurückpräparieren bis zu dem Chopart-Gelenke (S. 104).

Wir eröffnen dieses auf der Talusseite dicht hinter dem erst wieder in der Wunde palpierten Kahnbeinhöcker (vgl. vorige Nr., Ausf. der Oper.) und womöglich ohne die Verbindung zwischen Calcaneus und Würfelbein zu durch-

schneiden. Sobald die Gelenkfläche des Taluskopfes bloßliegt, führen wir zwischen ihm und dem Calcaneus unsere Klinge horizontal und immer mehr gegen den letzteren gerichtet hindurch, die genannten 3 Hügel passierend. Dieser Teil der Operation wird wesentlich erleichtert durch die unter starkem Abwärtsdrücken des Fusses bald und gut ausgeführte Durchschneidung des Apparatus ligamentosus im Sinus tarsi, weil dieser das meiste zur Befestigung der beiden Knochen leistet.

Man hüte sich ja vor der Verletzung des Talocruralgelenkes, indem man den untern Enden der beiden Knöchel vorsichtig fernbleibt.

Unterbindung der beiden Aa. tibiales und der Peronea-Aeste. Der Lappen deckt recht gut.

Die Vorteile dieser überraschend schöne Resultate liefernden Operation beruhen in 1) Erhaltung des Sprunggelenkes mit seiner Beweglichkeit auf und nieder, 2) der Operierte geht auf seiner vollständig narbenfreien Sohlenhaut, 3) in der Wunde kann nirgends Sekret stagnieren.

23. Wegnahme des Fusses nach Pirogoff.

(Der Vorfuss entfällt, Aufpflanzung der hinteren Calcaneushälfte auf den resezierten Unterschenkel.

Kleiner Dorsal- und grosser Fersenlappen, dieser NB.! mit dickem Stiele. Schräges Absägen von Calcaneus und Unterschenkel, 2 Arterien.)

Topographie. Das Fussgelenk setzt sich aus der durch Vorspringen der Malleolen gabelförmig gebildeten Gelenkgrube des Unterschenkels und dem in diese sich einfügenden oberen Abschnitt des Talus zusammen. Eine grosse, vielfach ausgebuchtete Gelenkkapsel umgibt dasselbe und liegt deren Anheftungslinie an der äusseren Talusseite sehr weit unten; vgl. Topogr. d. vorig. Nr., auch bezüglich der seitlichen Verstärkungsbänder und der Anordnung der Sehnen, Gefässe und Nerven um das Gelenk.

Ausführung der Operation. Unsere 2 Schnitte gehen von Knöchel zu Knöchel: der erste horizontal, leicht konvex gegen die Fusspitze hin; der andere sogen. „Steigbügelschnitt“ über die Sohle, jedoch nicht senkrecht herab sondern schräg nach vorn abfallend, (Modifikation von Günther,

Fig. 23). Die Endpunkte des letzteren liegen nicht auf der Mitte, sondern näher der vorderen Seite der Knöchel. Beide Schnitte dringen gleich bis auf die Knochen. Von dem ersten Schnitte aus eröffnen wir, unter Abwärtsdrängen des Fusses mit der Linken, das Fussgelenk, exartikulieren den Talus, indem wir mit dem Messer hart an seine Rolle uns haltend, rechts und links herabschneiden, und durchsägen den Calcaneus in der Richtung unseres zweiten Weichteilschnittes.

Fig. 23. Schnittführung nach Pirogoff.

Diese Durchsägung konnte auch unmittelbar nach dem 2. Weichteilschnitte von unten vorn nach oben hinten vorgenommen werden; es fallen dann Knochen- und Weichteilschnittfläche sicherer in genau die nämliche Ebene.

Bei der nun folgenden Absägung der Unterschenkelknochengabel ist es höchst wichtig, dass wir mit dem vorbereitenden Zirkelschnitte an der hinteren Peripherie dicht an den Knochen uns halten, damit nicht etwa eine Durchschneidung der A. tibialis postica in dieser Höhe den Fersenlappen der Gefahr des Absterbens aussetzt. Auch die Sägelinie des Unterschenkels verläuft jetzt entsprechend

schräg, von vorn nach hinten um etwa 1 cm aufsteigend. Unterbindung der Aa. tibialis antica und der beiden plantares. Zur Befestigung des Calcaneus-Stumpfes auf der Unterschenkel-Sägefläche kann ein etwa 8 cm langer vergoldeter oder verzinnter Stahl-Nagel durch die Weichteile der Ferse in den Knochen in der Richtung der Unterschenkelachse eingetrieben werden.

Anatomie der Wunde. Es fallen uns die 2 Knochen-Sägeflächen zunächst in die Augen. Oberhalb der des Unterschenkels finden wir die Stümpfe der A. tibialis antica, ihrer 2 Venen und des begleitenden N. peroneus profundus zwischen den Sehnenstümpfen des M. tibialis anticus und extensor hallucis longus, an welche sich weiter lateralwärts die von Extensor digitor. communis und Peroneus III anreihen. Unterhalb der Fersenbein-Sägefläche die querdurchschnittenen Sohlenmuskeln: in der Mitte den kurzen und über ihm den langen Zehenbeuger, zu beiden Seiten die Abductoren der Gross- und Kleinzehe; in den Furchen zwischen ihnen (vgl. S. 102) die Stümpfe der Aa. plantares interna und externa. Den Hintergrund der Wunde bildet das vor der Achillessehne gelegene Fett, an dessen medialer Grenze die unverletzt gebliebene Art. tibialis postica und der Nerv gleichen Namens freipräpariert werden können. Weiter medialwärts die Sehne des Tibialis posticus; lateralwärts der Achillessehne die Peronei longus und brevis.

Dass die bei dem ursprünglich von Pirogoff angegebenen Verfahren der senkrechten Durchsägung des Calcaneus und wagrechten Wegnahme der Unterschenkel-Gelenkfläche notwendig befundene Tenotomie der Achillessehne hier entfällt, ist von Vorteil: die erhaltene Sehne trägt zur Festigkeit des Stumpfes bei, für den Fall, dass die knöcherne Vereinigung nicht eine ausgiebige wurde.

Sind die hinteren Partien des Calcaneus ebenfalls erkrankt, so wird dieser ganz aus der Fersenkappe ausgeschält und letztere darauf für die Durchführung eines Drain perforiert. Diese nach *Syme* bekannte Exartikulation gibt ebenfalls ganz schöne aber funktionell entschieden weniger günstige Stümpfe, modifiziert sich übrigens auch sehr zweckmässig durch Erhaltung des Periostes.

Um eine breitere Gehfläche zu erzielen, modifizierte *Lefort* die Pirogoff'sche Operation durch horizontale Absägung (schwierig)

des oberen Drittels des freigelegten Calcaneus; *v. Bruns* durch concave Aussägung des letzteren und entsprechend convexer Bildung des Unterschenkel-Knochenstumpfes (noch schwieriger).

Tauber schlägt für geeignete Fälle einen inneren Lappen vor: Weichteilschnitt ganz ähnlich dem von Malgaigne S. 108, aber mit Schonung der Achillessehne und an deren äusserem Rande beginnend und endigend, Durchschneidung der äusseren Knöchelbänder, Auslösung des Talus, Exartikulation in der Chopart'schen Linie. Der in dem Weichteillappen zurückbleibende Calcaneus wird sagittal durchsägt und auf die oberhalb der Knöchel abgesägten Unterschenkelenden aufgepflanzt. Vorteile, die T. dem Verfahren zuspricht: Intakterhaltung der Art. tib. post. und der Achillessehne. Aber die Operierten hätten die Innenseite des Calcaneus mit ihrem Sustentaculum als Gehfläche; wenigstens sagt T. von einer Resektion des letzteren, die von der Wunde aus leicht anzufügen wäre, nichts. — Endlich modifizierte Rydygier zur Deckung grosser und tiefer Geschwüre der Unterschenkel-Vorderseite den Steigbügelschnitt mit Erfolg in Bildung eines grossen Lappen aus der ganzen Dicke und Länge der Sohle bis an die Zehenkommissuren.

24. Die osteoplatische Fussresektion nach Mikulicz.

(„Künstlicher Pes equinus", Zesas.

Es entfällt: Fussgelenk mit Talus, Calcaneus und die hintere Hälfte von Kahn- und Würfelbein. Schnittführung quer durch die Sohle, zu den Malleolen und um die hintere Unterschenkelperipherie. Knochenvereinigung in voller Spitzfusstellung. 3 Arterien.)

Topographie vgl. S. 101. An der Rückseite des Unterschenkels palpieren wir leicht die Achillessehne von ihrer breiteren Insertion an dem Fersenbeinhöcker aufwärts bis in die ihr zugehörige Wadenmuskulatur Gastrocnemius und Soleus. Ein dickes Fettpolster scheidet die Sehne von der tiefen Muskellage der Unterschenkel-Rückseite: Tibialis posticus, Flexor digitorum und hallucis longus und nach der äusseren Seite hin von den Peronei longus und brevis. Diese liegen etwas oberflächlicher, zu ihrer Rinne an der Hinterfläche des Knöchels verlaufend. Zwischen den Sehnen des Flexor digitor. communis und des Flexor hallucis liegen in Knöchelhöhe Art. und N. tibialis posticus, hinsichtlich deren Verlauf S. 43 zu vergleichen ist; bezüglich der Topographie der Muskeln, Gefässe und Nerven aber der Vorderseite des Unterschenkels in seinem untern Teile S. 41.

Ausführung der Operation. Diese, bei gesundem Vorfusse und ausgedehnter Knochenerkrankung bezw. -zer-

trümmerung der Fersengegend, sowie da indiciert, wo die Fersenhaut geopfert werden muss oder unrettbar verloren ist und erfahrungsmässig Hauttransplantationen nichts nützen (Mal perforant du pied), besteht: 1) in einem Querschnitt durch die Sohle, 1 cm hinter der Tuberositas metatarsi V beginnend und etwas vor der Tuberositas des Kahnbeins endigend. 2) Die Endpunkte dieses ersten werden durch 2 weitere seitliche Schnitte nach hinten und oben mit den Malleolen verbunden. Und die Endpunkte dieser seitlichen

Fig. 24. Schnittführung nach Mikulicz.

Schnitte werden 3) vereinigt durch einen die Weichteile des hintern Unterschenkel-Umfangs quer durchtrennenden horizontalen Halbzirkelschnitt (Fig. 24). Sämtliche Schnitte gehen gleich bis auf die Knochen.

Wir sägen durch unsern 1. Schnitt die hintern Partien des Os naviculare und cuboideum ab; desgleichen von dem 3. Schnitte aus, nach Eröffnung des Talocruralgelenkes von hinten her, die (vorher selbstverständlich mit Zirkelschnitt umgangene) gabelförmige Gelenkgrube des Unterschenkels, möglichst viel des Knochens sparend; und exstirpieren nun

unter Dorsalflexion des Fusses die ganze zwischen den zwei Sägelinien liegende Knochenpartie, Calcanus, Talus etc. Nach Unterbindung des Stammes der Art. tibialis postica, sowie der peripheren Stümpfe der A. plantares externa und interna wird der Vorfuss, an der starken dorsalen Weichteilbrücke hängend, in die senkrechte Verlängerung des Unterschenkels gebracht und durch exakte Knochennaht auf die Unterschenkelsägefläche befestigt.

Die dorsalen Gefässe erhalten die Zirkulation genügend. Nach der meistens gut erfolgenden Aufheilung der Tarsalknochen geht der Operierte auf den Köpfchen der Metatarsi und den Ballen der in starker Dorsalflexion befindlichen Zehen. Erscheint diese bereits bei der Operation nicht genügend ausgiebig möglich, oder wird späteres Einwachsen der Sehnenstümpfe in die Narbe der Operationswunde befürchtet, so wird zweckmässig gleich noch eine subkutane Tenotomie (vgl. diese) der Beugesehnen im vorderen Teile der Planta angefügt. Ein bei der schliesslichen Nahtvereinigung der Wundränder meistens entstehender starker Querwulst der Weichteilbrücke ist durch Matratzennaht (S. 150) zusammenzuziehen, damit sie nicht Dislocation der Sägeflächen begünstige; er verflacht sich später. Das schöne Heilungsresultat gibt Fig. 25.

Fig. 25. Operationsresultat nach Mikulicz.

Anatomie der Wunde. Die 7—8 cm breite dorsale Brücke zwischen Vorfuss und Unterschenkel besteht aus Haut, den kurzen und den Sehnen der langen Extensoren. An der Wundfläche unseres ersten Schnittes quer durch die Sohle erkennen wir unterhalb den Resten von Kahn- und Würfelbein, vom lateralen Fussrand ausgehend die Durchschnitte der Sehne des Peroneus longus in der Rinne des Würfelbeins, der Caroquadrata, des Flexor digi-

torum longus und der Insertion des Tibialis posticus; dann in der der Sohle näher gelegenen Schicht am lateralen Fussrande den Durchschnitt des Abductor digiti V, am medialen des Abd. hallucis und in den uns bereits bekannten Furchen zwischen diesen Muskelgruppen (vgl. S. 102) der Planta die Stümpfe der Aa. plantares, durch den Flexor digitor. brevis und die Aponeurosis plantaris noch von der Sohlenhaut mit ihrem starken Fettpolster geschieden.

An der Querschnittfläche der Unterschenkel-Rückseite finden wir die Stümpfe der Vasa tibial. postica mit dem N. tibialis hinter der Gegend des inneren Knöchels zwischen den Sehnen des Flexor hallucis und digitorum longus; den Durchschnitt der übrigen Muskulatur aber wie vorstehend in der Topographie bereits angegeben.

Früher hatte man bei Unbrauchbarkeit der Fersenhaut nur die Amputation des Unterschenkels.

Es resultierte Mikulicz bei seiner als ersten mitgeteilten Operation eine Verlängerung des operierten Beins um 1,5 cm. Eine Verkürzung um 6 cm erhielt neben sonst zufriedenstellendem Resultate Kümmel, als er die Resektion bis zu den Mittelfussknochen bezw. höher hinauf an dem Unterschenkel hatte ausdehnen müssen.

25. Querexcision der Fusswurzelknochen nach Bardenheuer.

Bei Caries der Tarsal- und Metatarsalknochen, auch zur Beseitigung grosser Hautdefekte, reseciert Bardenheuer unter Esmarch'scher Umschnürung nach folgendem einfachen Schema. Querer oder nach der Fusspitze hin konvex bogenförmiger Schnitt durch sämtliche Weichteile des Fussrückens von der Basis des 1. bis zu der des 5. Metatarsalknochens Von den Endpunkten dieses Schnittes werden längs der Fussränder gegen die Ferse hin 2 weitere Schnitte geführt, so dass ein dorsaler Weichteillappen, mit seiner Basis an der Fussgelenksgegend, von den Knochen abpräpariert werden kann. Dieser Lappen enthält die durchschnittenen Sehnen der Mm. extensor digitor. commun. long. und brevis, die M. interossei dorsales und vielleicht auch den M. abductor digiti V. Die zu dem Halux führenden Sehnen sollten womöglich geschont werden, aber nur, wenn auch so die gründliche Entfernung alles Fungösen sicher ist. Bei Be-

darf kann einer der seitlichen Schnitte auch nach der Fussspitze hin verlängert werden; zu beiden Seiten dagegen empfiehlt sich eine solche Verlängerung nicht, weil Gangrän des vorderen Lappens zu fürchten wäre. Die Methode gibt viel Platz, eine ausgezeichnete Einsicht in die Ausdehnung der Erkrankung und lässt alles Kranke bequem und radikal entfernen.

Resektion der erkrankten Knochenpartien samt dem Periost mit Säge oder Hammer und Meissel und Ablösung derselben mit kurzen, hart an sie selbst sich haltenden Schnitten von den plantaren Weichteilen. Gelenkflächen sollen in der Wunde nicht stehen bleiben, sondern lieber die zugehörigen Knochen angefrischt werden, z. B. auch Talus und Calcaneus an dem Chopartgelenke, weil dann die Heilung rascher von statten geht. Nach gründlicher Excision alles Fungösen wird der vordere Fussteil an den hinteren angepasst, bei etwaiger stärkerer Divergenz zur Ausgleichung von dem gesunden Knochen weggenommen, angedrängt und primär mit Drainage oder ohne diese sekundär (vgl. Kap. III., S. 152) genäht. Eine Naht der (hier nicht zurückschlüpfenden) einzelnen Sehnenstümpfe will B. unterlassen, als unnötig, weil die Zehen ja doch nur gemeinsam gestreckt werden, und weil die Sehnen so zart sind, dass ihre Naht schon Gangrän ihrer Enden hervorrief. Andererseits aber wäre die mögliche Flexionscontraktur der Zehen eine so lästige Dreingabe, dass es sich gewiss verlohnt diese Naht, mit feinstem Material, zu versuchen. Entfällt bei dieser Operation ein Teil der dorsalen Weichteile wegen fungöser Infiltration, Fisteln u. dgl., etwa durch Ausschneiden eines Ovales an Stelle des oben angegebenen Querschnittes, so ist sie ganz das Gegenstück der vorausgehend beschriebenen Methode Mikulicz.

26. Resektion des Fussgelenkes.

(Doppelseitiger Längsschnitt; subcorticale Entfernung des äusseren, dann des innern Knöchels, nötigenfalls des Talus.)

Topographie, vgl. die der vorhergehenden Nummern S. 107 und 113.

Ausführung der Operation.

a) Nach Langenbeck.

Der erste Vertikal-Schnitt beginnt etwa 5 cm oberhalb des Malleolus externus, läuft auf seiner Mitte oder seinem hinteren Rande unmittelbar vor der Sehnenscheide der Peronei herab und dringt bis zur Knöchelspitze auf den Knochen, überschreitet diese aber nur in der Haut um 1—2 cm. An dem so blosgelegten Knöchel schieben wir Periost und Ligamente nach beiden Seiten weg, resp. stemmen sie samt der Knochencorticalis mit dem Meissel von ihm ab. Wir lösen den Knöchel dann von dem Tibiotarsalgelenke und dem Lig. interosseum los, wobei wir letzteres sorgfältig schonen und womöglich ganz in dem Zusammenhang mit dem Perioste erhalten, weil es wie dieses für die Knochenneubildung wichtige Dienste leistet (Langenbeck). Schliesslich sägen wir den Fibulaknöchel auf untergebrachtem Gorgeret (zweckmässig Zinkblechstreifen) durch und exstirpieren ihn vollends, unter möglichster Schonung aller benachbarten wichtigen Gebilde.

Mit gleichem Längsschnitte über die Mitte des Malleolus internus und unterhalb dieses wieder seicht abwärts laufend (Modifikation Bergmanns für den schwerheilenden und relativ wenig Raum gebenden früheren „Ankerschnitt") eröffnen wir das Gelenk zwischen Tibia und Talus, *zwischen welchen das Messer mit schräg aufwärts gerichteter Schneide eingeführt werden muss*, luxieren das Tibia-Ende, ebenfalls nach möglichster subperiostaler oder subcorticaler Entblössung, aus der Wunde und tragen es, wiederum die nebenan liegenden Sehnen möglichst schonend, mit der Säge ab. Die Sehnen der Hauptextensoren und -Flexoren bleiben unter allen Umständen intakt.

Schon nach dem ersten Akte der Operation konnte der eingeführte Finger über die Beschaffenheit von Synovialis und Gelenkflächen bezw. die Extensität der Erkrankung unterrichten. Schliesslich entfernen wir vom Talus was nicht zu erhalten ist mit scharfem Löffel, Meissel, Säge oder Messer; Einrichtung, Drainage, Naht, Fussbrett.

Diese Methode weist nach traumatischen Fällen, besonders Schussverletzungen ganz vortreffliche Erfolge auf. Für die tuberkulöse Gelenkserkrankung aber, wo man wieder die Gelenkshöhle ausgiebig zugänglich haben muss, ist zur Zeit die verbreitetste diejenige

b) nach König.

Die Längsincisionen sind auf die Vorderseite beider Knöchel unmittelbar neben die Strecksehnen verlegt; sie dringen bis an das Gelenk. Abheben der gesamten Dorsal-Weichteile nebst dem Synovialsack mit Elevatorium und Messer; etwa sich hervordrängende Partien des Synovialsackes werden gleich weggenommen. Abmeisselung der äusseren Schalen der Knöchel, welche im Zusammenhang mit den ihnen aufliegenden Weichteilen bleiben, von vorne her; Ausmeisselung der übrigen Knöchelteile; gründliche Kapsel-Exstirpation. Der Talus bleibt wo nur immer möglich ganz oder teilweise erhalten.

Das Gelenk in allen seinen Teilen legt sehr schön frei Lauenstein's Methode: Längsschnitt über den äussern Knöchel und in flachem Bogen nach vorn, Inzision des Gelenkes vor dem Knöchel, Abtrennung der Strecksehnen, dann der Kapsel von der Vorder- dann Hinterfläche der Unterschenkelknochen bis über die Mitte der Tibia hin; mit schmalem Messer Durchschneidung der Bandverbindung zwischen Knöchel und Talus-Calcaneus (nach Belieben dafür Durchmeisselung der Fibula über dem Knöchel). Nun kann der Talus aus der Knochengabel herausgezogen und der Fuss vollständig in Supination umgeklappt werden. Es konkurrieren noch andere: Kocher empfahl einen äusseren Querschnitt, von der Achillessehne aus leicht nach unten bogenförmig über die Spitze des Knöchels bis zu den Extensorensehnen hin, mit Schonung der Peronealsehnen. F. Busch den plantaren Querschnitt mit temporärer Durchsägung des Calcaneus. Der Hüter'sche Dorsalquerschnitt steht nach wegen temporärer Trennung der Sehnen, welche da, wo diese in langen Scheiden verlaufen, bei der Möglichkeit, dass einmal prima reunio ausbleibt, für nicht harmlos gelten kann.

27. Amputation des Unterschenkels.

(Innerer Lappen. 3 Arterien.)

Topographie. Wir palpieren leicht die vordere scharfe und die innere stumpfere Kante der dreiseitig prismatischen Tibia in fast deren ganzer Ausdehnung, desgl. ihre unmittelbar unter der Haut liegende innere Fläche. Die 3. Tibiakante ist mit der Crista fibulae durch die Membrana

interossea verbunden, welche ebenso wie die Knochenoberflächen den Muskeln zum Ansatze dient.

Die Muskeln wie die Gefässe und Nerven gruppiert man für das Gedächtnis am zweckmässigsten um den M. tibialis posticus als Mittelpunkt: er läuft zwischen den beiden Knochen und der Hinterseite der Membr. interossea herab; nach vorn von ihm verlaufen die Strecker für Fuss und Zehen (wie bei Dorsalflexion des Fusses leicht zu fühlen) M. tibialis anticus an der äusseren Tibiafläche, Extensor digitorum longus an der Aussenseite des vorigen, und Ext. hallucis longus, dieser im untern Drittel des Unterschenkels halbgefiedert zwischen beide vorgenannten sich einschiebend. Zu beiden Seiten des M. tibial. posticus und etwas zurück liegen die Flexores digitorum und hallucis longus in der Tiefe, geschieden durch ein die Gefässe und Nerven bergendes Blatt der Fascia cruris von dem sie bedeckenden M. triceps surae: der erstere der 3 letztgenannten Muskeln an der Hinterfläche der Tibia und der Mbr. interossea, der andere an der Hinterfläche der Fibula. Der Triceps bestehend aus Gastrocnemius und Soleus mit dem M. plantaris zwischen sich, kommt von Femurkondylen, Tibia und Fibula und läuft in die von der tiefen Muskellage sich immer weiter entfernende Achillessehne aus.

Die 3 Hauptgefässe des Unterschenkels gruppieren sich um den hinteren Schienbeinmuskel derart, dass an seiner Vorderseite, nur durch die Mbr. interossea von ihm geschieden, die Art. tibialis antica; an seiner hinteren Seite die tibialis postica und mehr gegen die Fibula zu die A. peronea hinzieht. Ueber die Einzelnheiten des Verlaufes der beiden ersteren vergl. S. 41 und 43; die Art. peronea entspringt aus der postica nicht weit unter deren Beginn und läuft, wie diese in das Fascienblatt zwischen dem tiefen und höheren Muskelstratum der Wade eingelagert, herunter zur äusseren Knöchelgegend. Bei der Art. antica verläuft der N. peroneus profundus, nachdem er die Mm. peroneus longus und extens. digitorum commun. durchbohrte; bei der Art. postica der N. tibialis posticus.

Die Fascia cruris umhüllt den ganzen Unterschenkel mit Ausnahme der von Muskulatur freien Tibiafläche.

Ausführung der Operation nach Helferich. Aus der *Innenseite* des Unterschenkels schneidet man einen ovalen Hautlappen: etwas lateralwärts von der Vorderkante des Schienbeins beginnend und einige cm neben dieser herablaufend, dann über Tibia nach rückwärts auf die Wade, wobei ihm die ungefähre Höhe des Glieddurchmessers an der Amputationsstelle zugemessen wird. Bei dem Zurückpräparieren des Lappens bis an seine Basis wird ausser möglichst viel Fascie das ganze Periost der freien Schienbeinfläche, das mit der Haut bindegewebig zusammenhängt, mitgenommen, indem man es von der Knochenfläche mittelst Elevatorium abhebelt — schonend, denn das Gewebe ist gegen Quetschungen sehr empfindlich — an den Tibiarändern beiderseits aber durch Messerschnitte löst, so dass es schliesslich der Innenseite unseres Lappens als gut erhaltener Streifen aufliegt. Zirkelschnitt in der Höhe der Lappenbasis, zunächst nur durch die Haut, wegen der hier grossen Retraktionsfähigkeit derselben. Zwischenknochenschnitt, diesen einfach und ächt antiseptisch ohne Messerwechsel (vgl. S. 53); dabei sichert Linharts Anweisung davor, die Art. tibialis antica mehrmals zu verletzen: Trennung der Fascienanheftung an den beiden Knochen durch vertikale Schnitte, Herausheben der langen Extensoren zwischen Daumen und Zeigefinger, glatte Durchschneidung. Unterbindung der 3 Haupt- und etwa 30 kleinerer Arterienstümpfe; subcutane und intermusculäre Varicen können hier die Anzahl der notwendigen Venen-Ligaturen vermehren. Ansägen der Tibia, Trennung der Fibula, dann der Tibia (S. 54), Drainage, Etagenaht (S. 57).

Der nächst beliebte ist der Manschettenschnitt: Haut und Fascie lassen sich bei magerer Extremität gut hinaufschieben, bei dickerer werden 1 hintere oder 2 seitliche Incisionen in die Manschette notwendig. Nach der wagrechten Abtragung der Unterschenkelknochen wird hier noch wegen Gefahr der Drucknekrose die schräge Wegnahme der scharf und spitz vorspringenden vorderen Tibiakante durch Säge, Meissel oder Knochenzange erforderlich.

Auch ein äusser-oberer Hautlappen gibt günstige Verhältnisse.

Die Vorteile des Helferich'schen inneren Lappens vor der Manschette, desgl. dem vorderen Lappen sind folgende: 1) die ebenerwähnte Abtragung der Spitze der Tibiawunde ist nicht unbedingt notwendig, weil unser Hautlappen über ihr eine Umschlagfalte mit lokalem Ueberfluss von Haut (sogen. „Zwickel") bildet, welcher jene Spitze ohne alle Spannung in sich birgt, 2) die bandförmige Auflagerung des Tibiaperiostes an dem Lappen legt sich bequem als natürlichste Bedeckung über die Wundflächen von Tibia und Fibula hinweg, 3) fällt unser Lappen bei der von den Patienten gewöhnlich gewählten Seitenlage der Unterextremität wie ein Vorhang nach dem Gesetz der Schwere von selbst über die Wunde, 4) bringt er die Narbe nicht auf die Belastungsfläche des Stumpfes, wie der Manschettenschnitt jederzeit.

Anatomie der Wunde, Fig. 26. Der Stumpf des M. tibialis posticus, der Ausgangspunkt für unsere Orientierung, ist in der Mitte der Amputationswunde leicht gefunden. Nach vorn von ihm jenseits der Mbr. interossea liegen zwischen den beiden Knochensägeflächen die 3 langen Extensoren (1); nach hinten zunächst der Peripherie des Gliedes die 2 Köpfe des Gastrocnemius (2,2) mit dem N. suralis (3) zwischen sich, und der Soleus (4), hart an ihm selbst (6) aber der Flexor hallucis longus und digitorum communis. Unmittelbar um unsern M. tibialis posticus (6) liegen die Hauptgefässe: vor ihm die Art. tibialis antica (7), hinter ihm mehr nach der Tibia hin die A. tibialis postica (8), mehr nach der Fibula hin die peronea (9). Neben der ersten dieser drei Arterien der Stumpf des N. peroneus profundus, bei der zweiten der des N. tibialis posticus. Der Abstand der Stümpfe von Art. postica und peronea fällt natürlich um so grösser aus, je weiter unten amputiert wird. Gegenüber der Art. peronea jenseits der Fibula erkennen wir noch die Stümpfe der beiden Mm. peronei (10); in der Nähe der freien Tibiafläche den N. saphenus major mit der gleichnamigen Vene, die in unserem Präparate durch zwei Zweige repräsentiert ist.

Fig. 26. Unterschenkeldurchschnitt, rechte Seite, Mitte.

Der Decklappen zeigt unter der Haut die Fascia cruris ganz oder stückweise, sowie das hoffentlich gut erhaltene Periostband zur Bedeckung der Knochensägeflächen.

Man ist heutzutage berechtigt den Unterschenkel in jeder Höhe zu amputieren, von dicht über den Knöcheln bis unter die Tuberositas tibiae hinauf; somit bleibt man stets so weit möglich vom Rumpfe entfernt. Die Blutung aus der in ihren Knochenkanal retrahierten Art. nutritia tibiae bei hoher Amputation betreffend s. S. 56.

28. Wegnahme des Unterschenkels nach Gritti.

(Aufnageln der resezierten Patella auf den amputierten Oberschenkel. Vorder- und Hinterlappen, 1 Arterie.)

Topographie. Wir palpieren an dem Knie sehr leicht die Patella, deren Seitenränder besonders bei gestrecktem Unterschenkel stark hervorragen, die beiden Condylen des Oberschenkels mit ihren seitlichen Prominenzen, des Unterschenkels und die Gelenkspalte zwischen ihnen, sowie das Capitulum fibulae, dessen Gelenk manchmal mit dem Kniegelenke kommuniziert. Das letztere wird gebildet von dem unteren Femurende, dem Tibiakopfe und der Rückseite der Patella. Das Femurende mit der Fossa intercondyloidea s. poplitaea zwischen seinen mächtigen Knorren, von denen der mediale weiter herabragt als der laterale, ist mit dem oberen Tibiaende, dessen 2 seitliche seichte Gelenkgruben die Eminentia intercondyloidea zwischen sich haben, verbunden 1) durch das Kapselband, dessen synoviale vordere Ausbuchtung unter die Sehne des M. quadriceps femoris hinauf, sogen. Recessus, besonders bemerkenswert ist (Fig. S. 42), und an welchem durch synoviale Fetteinstülpungen hinter der Patella die 2 sogen. Lig. alaria und ihre Fortsetzung nach abwärts in das Lig. mucosum sich finden, 2) durch 2 Ligam. lateralia (Fig. S. 127), 3) durch die 2 Lig. cruciata, von den einander zugekehrten Flächen der Oberschenkelcondylen schief vor und hinter die Eminentia intercondyloidea herüberlaufend, 4) durch das Lig. patellae, das auch als Fortsetzung der Quadricepssehne an die Tuberositas tibiae herab betrachtet werden kann. Den erwähnten 2 seichten Unterschenkel-Gelenkgruben liegen halbmondförmige Zwischenknorpel auf, deren äusserer Rand mit dem Kapselbande verwachsen ist, und vertiefen sie.

Bezüglich des Inhaltes der beiden seitlichen Kniekehlenfalten sowie der Kniekehle vergleiche S. 38.

Ausführung der Operation. Sie ist wesentlich der Pirogoff'schen Fussoperation (S. 110) nachgebildet; wie dort der Calcaneus auf das Unterschenkelskelet so wird hier die Patella auf das des Oberschenkels aufgeheilt.

Man lässt das Knie in stumpfwinkliger Beugung halten und führt den ersten Schnitt im Halbkreis konvex nach unten von einem Condylus femoris zum andern durch Haut, Fascie und die Insertion des Ligamentum patellae an der Tibia hindurch bis auf und in die Kniegelenkskapsel. Derart ist ein vorderer Lappen mit breiter Basis gebildet, in welchen nicht zu wenig von der Länge des Lig. patellae aufgenommen wurde, behufs seiner besseren Handhabung bei dem folgenden Absägen der Patella. Man beginnt, denselben abzulösen; sobald aber die in dem Lappen enthaltene Patella es gestattet, wird er umgeschlagen und die letztere angefrischt; man klemmt den Lappen zwischen Daumenballen und Fingerspitzen der Linken und sägt von der Rückseite der Patella eine dünne ebene Scheibe ab, deshalb zweckmässigerweise jetzt schon, weil nach totaler Zurücklagerung des Lappens die Patella und Umgebung um Vieles mobiler geworden, also schwerer zu fixieren ist. Erst jetzt schneidet man den Lappen bis an seine Basis frei, misst an dem Femur mit der Patella, welche ja später die Basis des Stumpfes bilden soll, die ihr entsprechende Höhe ab, sägt hier das Femur durch, passt den Lappen über, so dass Sägefläche der Patella auf Sägefläche des Femur ohne alle Spannung sitzt und bildet nun die Kniekehlenweichteile von innen nach aussen durchschneidend einen zweiten hinteren Lappen. Dieser darf nicht zu kurz ausfallen wegen der grossen Retraktilität der Kniekehlenweichteile. Erst hiebei werden die grossen Gefässe durchschnitten, welche man eventuell vorher noch in der Wunde selbst komprimieren lassen kann. Unterbindung, Drainage auch des synovialen Recessus unter dem Quadriceps, Aufnageln der Patella auf den Oberscenkelstumpf durch die Weichteile, wie bei Pirogoff.

Anatomie der Wunde. Von der Femur-Sägefläche den vorderen Lappen zurückschlagend erblicken wir in ihm

den Patella-Rest mit dem durchschnittenen Ligam. patellae und dem starken Fettpolster unter diesem. An der medialen Seite des Hinterlappens finden wir die 4 Muskelstümpfe der inneren Kniefalte: Sartorius, Gracilis, Semitendinosus und Semimembranosus, an der lateralen Seite den des M. biceps femoris, der die äussere Kniefalte ausfüllt. Zwischen beiden Partien erkennen wir von dem Knochen nach der Peripherie sich folgend die Stümpfe von Art., Vena und Nervus poplit.

Gritti hat die Vorteile, dass er mit wenig Deckungsmaterial auskommt, den Stumpf verlängert und ihm eine bleibend gut abgerundete Form gibt, welche bei gelungener Aufheilung der Patella direkt tragfähig ist. Letztere ist allerdings nicht unbedingt sicher, genau wie bei der Operation des Pirogoff.

Ein grosser Vorderlappen ohne Femur-Amputation (Beaudens) gibt nicht dieselbe gute Stützfläche wegen der ungefügen Condylenform und -Breite, welche viel mehr Deckungsmaterial beansprucht; jedenfalls müsste dabei der Recessus der zurückbleibenden Gelenkkapsel drainiert werden, oder die Kapsel ganz exstirpiert.

Die Exartikulationen im Kniegelenke mit Zirkelschnitt handbreit unter der Mitte der Kniescheibe und Bildung einer Hautmanschette, oder aber mit Bildung eines hinteren (6—8 cm), dann vorderen (10—12 cm) Lappens und wo nötig mit Zustutzen der Condylen des Oberschenkels bringen die ganze Narbe auf die Stützfläche; man hofft dann bei dem Manschettenschnitt, sie möge den intercondylären Raum einnehmend weniger stören. Die so erhaltenen Stümpfe stehen aber funktionell einem gelungenen Gritti'schen Stumpfe entschieden nach.

29. Resektion des Kniegelenkes.

Topographie. Vgl. vorige Nummer und Fig. S. 39 und 42.

Ausführung der Operation.

a) Innerer Längsschnitt nach Langenbeck.

Diese Methode schont den Streckapparat in der Regel ganz, ist deshalb da am Platz, wo man ein funktionsfähig mobiles Gelenk anstreben zu dürfen meint, in traumatischen Fällen, besonders Schussfrakturen. Bei ihrer Anwendung ist demnach möglichste Erhaltung von Periost und Bandapparat Prinzip.

Bei gestrecktem Unterschenkel sehen und palpieren wir den medialen Rand der Patella und führen an dem-

selben herab eine Längsincision, oberhalb des Oberschenkelkondylus beginnend und bis zum Sichtbarwerden der Sartorius-Insertion (Fig. 27: aus Hüter, Sa), also etwa 15 cm lang beim Erwachsenen verlaufend durch alle Weichteile bis auf den Knochen bezw. in das Gelenk. Um nun die Patella (P) samt ihrer Umgebung beweglich zu machen und umklappen zu können, trennen wir nach aufwärts etwas den Ansatz des Vastus internus (Vi) an die gemeinschaftliche Quadricepssehne los und müssen vielleicht auch abwärts das Ligam. patellae ein wenig quer incidieren. So wird einstweilen der erwähnte wichtige Recessus synovialis für die Inspektion frei. Nach Durchschneidung des Lig. laterale internum (Lli) und der Kapselpartien in seiner Nachbarschaft (K i Kapselinsertion, A m Adductor magnus) gelingt das Umklappen der Patella unter Beugung und folgender langsamer Streckung des Unterschenkels. Wir trennen die jetzt zugänglichen Lig. cruciata, das Lig. laterale externum und die ihm benachbarten, auch die hinteren Kapselteile bei gebeugtem Knie, drängen das Oberschenkel-Gelenkende aus der Wunde und sägen es horizontal ab. Gleicherweise wird die Tibia herausluxiert und abgetragen; die gesunde Patella bleibt stehen.

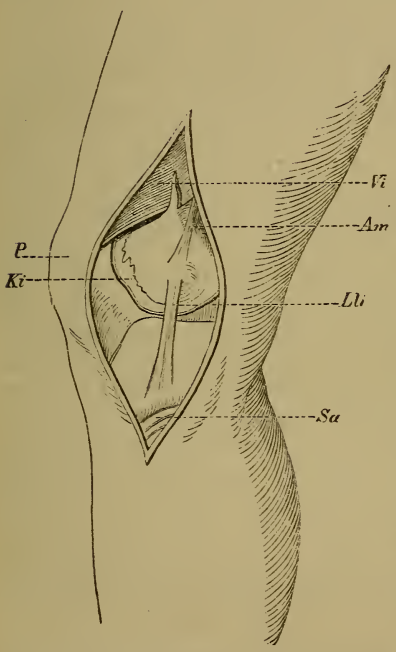

Fig. 27. Kniegelenks-Resektions-Schnitt.

Eine Durchschneidung der Art. poplitaea würde die

sofortige Amputation in Frage stellen; in einzelnen Fällen gestattet die Antiseptik vielleicht noch den Versuch der Ligatur. Bei der Durchtrennung der Lig. cruciata übrigens braucht man in traumatischen Fällen nicht besorgt zu sein — einer früher oft betonten Warnung folgend — dass man die Arterie verletze und deshalb vorsichtig nur gegen die Femurknorpelfläche hin schneiden dürfe. Denn bei gebeugtem normalen Knie liegt die Art. poplitaea, wie Fig. S. 39 zeigt, dem Gelenke im Ganzen so fern, dass sie selbst durch absichtlich weitergehende Exkursionen des Messers durch die hintere Gelenkwand nicht getroffen wird. Dagegen fällt dabei immer die etwa stricknadeldicke Art. articularis media (Fig. S. 39, e) völliger Durchschneidung anheim. Die Gefahr einer Poplitaea-Verletzung ersteht aber allerdings bei kontrakturiertem Knie, wo in Folge von Weichteilschrumpfung die Arterie hart an der Kapsel liegen kann (Angerer); dann immer bei der Ablösung der Weichteile von dem hinteren oberen Tibiarande; hier tritt, wie wiederum Fig. S. 39 nach Naturaufnahme darthut, die Poplitaea ganz unmittelbar an die Gelenksrückseite heran.

b) Vorderer Lappenschnitt nach Textor-König.

Die Methode ist bei den vorgeschrittenen Entartungs-Erkrankungen des Gelenkes, am häufigsten den fungösen, die nützlichste, bei welchen man alle erkrankten Gelenkteile radikal entfernen können muss: denn das ist hier der Kardinalpunkt des Eingriffes. Sie lässt die Gelenkshöhle ausgiebig überschauen und macht sie für Messer und Scheere zugänglich; dafür muss hier von vorn herein auf die Beweglichkeit des Gelenkes verzichtet und eine knöcherne Ankylose angestrebt werden.

Kniegelenk gebeugt, Sohle auf den Tisch. Mit einem von der Prominenz des einen Tibiakondylus zu der des andern unterhalb der Patella bis zur Tuberositas tibiae verlaufenden Bogenschnitt, welcher von letzterer die Insertion des Ligam. patellae möglichst breit ablöst, eröffnen wir gleich das Gelenk, trennen die Lig. lateralia, dann cruciata. Sofort sinkt der Unterschenkel so weit herab, dass man das Messer mit der Schneide nach oben kehrend bequem die

hintere Peripherie des Femur umschneiden kann. Nach seiner Absägung, die im Hinblick auf die dem ankylotischen Gelenk beste Stellung in leichter Flexion etwas schief erfolgt, umgehen wir auch das hervorgedrängte Tibia-Ende sehr vorsichtig (siehe oben Arterie betreffend) mit Zirkelschnitt und tragen von diesem mit wiederholten dünnen Sägeschnitten nach und nach soviel ab, dass wir die sichere Gewähr der radikalen Entfernung alles Erkrankten haben.

Folgt die Exstirpation des Synovialsackes und seiner Taschen „mit der Peinlichkeit, mit welcher man eine bösartige Geschwulst exstirpiert (König)" desgleichen der Patella. Um bei der Exstirpation der hinteren Kapselwand eine Verletzung der Vasa poplitaea sicher zu vermeiden, können dieselben vorgängig freigelegt und weggezogen werden, entweder von der Gelenkshöhle oder von der Kniekehle aus. Knochennaht (vgl. S. 61), oder Nagelung, in schräger Richtung von innen oben nach unten aussen und von aussen oben nach unten innen (umgekehrt schwerer). Bei Grössenverschiedenheit der Sägeflächen dürfen aber nicht die vorderen Knochenkanten aufeinander gepasst werden, weil so eine hinten entstehende scharfe Prominenz Gefässe und Nerven der Kniekehle nachteilig drücken könnte (Arteriengangrän, Braun).

Drainage durch 2 Löcher am obersten Ende des Recessus, mit oder ohne Drains, Drainage in der Wunde. Vernähen der Insertion des Patellarbandes mit der Unterschenkelfascie.

Musste das Fibula-Köpfchen mitentfernt werden, so war der dicht hinter diesem herablaufende N. peroneus schonend wegzupräparieren.

Gerade bei dem Kniegelenke hat in den letzten Jahren die Arthrektomie (S. 58) gegenüber der Resektion ausserordentlich viel Gebiet gewonnen. — Die Resektion wegen knöcherner Verschmelzung der Gelenkenden in Beugestellung erzielt die Geraderichtung des Beines durch Aussägen aus dem Gelenke selbst in Keilform mit vorderer Basis.

Volkmann's Modifikation des Textor'schen Verfahrens mit Quertrennung der Kniescheibe gibt weniger gute Uebersicht der Gelenkhöhle und verlangt eventuell nachträgliche Naht auch dieses Knochens oder wenigstens seines fibrösen Ueberzugs. Hahn's suprapatellarer Bogenschnitt bringt dem Recessus subcruralis

am nächsten, zur Erleichterung seiner Untersuchung und sicheren Exstirpation (Kinder); trifft auch nur unbedeutende Gefässäste.

Die feste Vereinigung der Knochen will Davy mit zapfenförmigem Zuspitzen des Femurendes und dessen Einpassen in ein entsprechend gegrabenes Loch des Tibiastumpfes erzielen: indessen ein spongiöser Zapfen ist brüchig und es resultiert natürlich eine allzu bedeutende Einbusse an der Länge der Extremität.

30. Amputation des Oberschenkels.

(Vorderer Hautlappen. 3--4 grössere Arterien.)

Topographie. Wir palpieren an dem Oberschenkel den nur von Haut und Glutaeus-Aponeurose überzogenen Trochanter major und die beiden Condylen an dem unteren Ende. Ferner bei Umgreifen der Vorderfläche von lateralwärts her (vgl. S. 36) die tiefe Muskelfurche zwischen Vastus internus und den Adduktoren id est das Ligamentum intermusculare internum, in welchem Art. und Vena femoralis sowie Zweige des N. cruralis eingebettet sind; und bei gebeugtem Knie auch nicht zu schwierig das Lig. intermusc. externum.

Vom Trochanter aus verläuft der Schaft des Femur schräg nach innen und unten zu, liegt also nicht in der Schenkelachse, so dass seine Kreuzung mit der senkrecht über den Schambeinast herabfallenden Cruralarterie notwendig und letztere also auf die Rückseite der Extremität verlagert wird. Die stattliche Muskelmasse, ganz und fest umhüllt von der starken Fascia lata verteilt sich um den Knochen derart, dass der mächtige Extensor quadriceps die ganze vordere Hälfte ausmacht, die Muskulatur der Rückseite aber in ihrer medialen Hälfte von den zwischen Vorderwand des Beckens und Femurschaft ausgespannten massigen Adductoren, in der lateralen von den Flexoren des Unterschenkels gebildet ist. Ueber den Verlauf der Cruralgefässe und Nerven vgl. S. 34, 37. Der Nervus ischiadicus aber, aus dem Plexus sacralis durch die Incisura ischiadica major herunterkommend, verläuft, von einem häufig stark entwickelten Aste der Art. ischiadica begleitet, unter dem Glutaeus maximus und zwischen Adductoren und Flexoren in der Mittellinie der Rückseite und immer oberflächlicher werdend zur Kniekehle herab, um sich an dieser in seine beiden Zweige

tibialis und peroneus zu spalten, deren erster mit der Art. poplitaea weiterläuft, der andere aber hinter dem Capitulum fibulae vorüber sich an die laterale Wadengegend begibt. S. 42.

Ausführung der Operation. Unser vorderer Lappen sei so lang als der Glieddurchmesser, seine Basis nehme gut die Hälfte des Gliedumfangs ein. Er ist viereckig begrenzt und besteht aus Haut und subkutanem Gewebe. Zirkelschnitt durch alle übrigen Weichteile samt Periost bis auf den Knochen. Zentralwärts von diesem Schnitt spalten wir letzteres links und rechts und schieben dasselbe, das an der hintern Kante des Femurschaftes der Linea aspera besonders fest haftet, in Form eines vorderen und hinteren Läppchens, oder auch ohne Spaltung als Cylinder, $1^1/_2$—2 cm weit zurück.

An der Basis dieser Periostläppchen setzen wir den Knochen ab und zwar so, dass die ebengenannte schmale und sehr spröde Linea aspera, an welcher auch beide Ligam. intermuscularia sich inserieren, nicht zuletzt durchsägt wird, weil sie dann gerne splittert. Die scharfen Ränder der Sägefläche runden wir mit der Hohlmeisselzange ab.

Art. und Vena femoralis werden isoliert unterbunden, desgl. die Art. profunda oder an ihrer Stelle ihre Rami perforantes, sowie eine Reihe von Muskelästen, speziell ein ganz ansehnlicher des M. gracilis, der nach Vorziehen dieses zurückschlüpfenden Muskelstumpfes sich gewöhnlich sofort erkennen lässt. Auch die Nerven, Cruralis oder seine Aeste und Ischiadicus, werden aus der Tiefe 1—2 cm weit hervorgezogen, um im Niveau der übrigen Wundfläche mit glattem Scherenschlag kurz abgeschnitten zu werden (S. 56). Etagennaht (S. 55), 3—5 Drains zu den Muskelinterstitien und an den Knochen hin.

Anatomie der Wunde. (Fig. 28.) Von der medialen und lateralen Partie der Muskelumhüllung durch die Fascia lata her verlaufen zu dem Knochenstumpf, die Muskulatur der Vorderseite von der der Rückseite scheidend, das Ligam. intermusculare internum (1). und externum (2). Die Hauptmuskelmasse vor dem Knochenstumpf repräsentiert der Quadriceps femoris (3), in der hinteren Wundhälfte

aber der Adductoren-Durchschnitt (4). Das Ligam. intermusculare internum wird nach der Haut zu teilweise be-

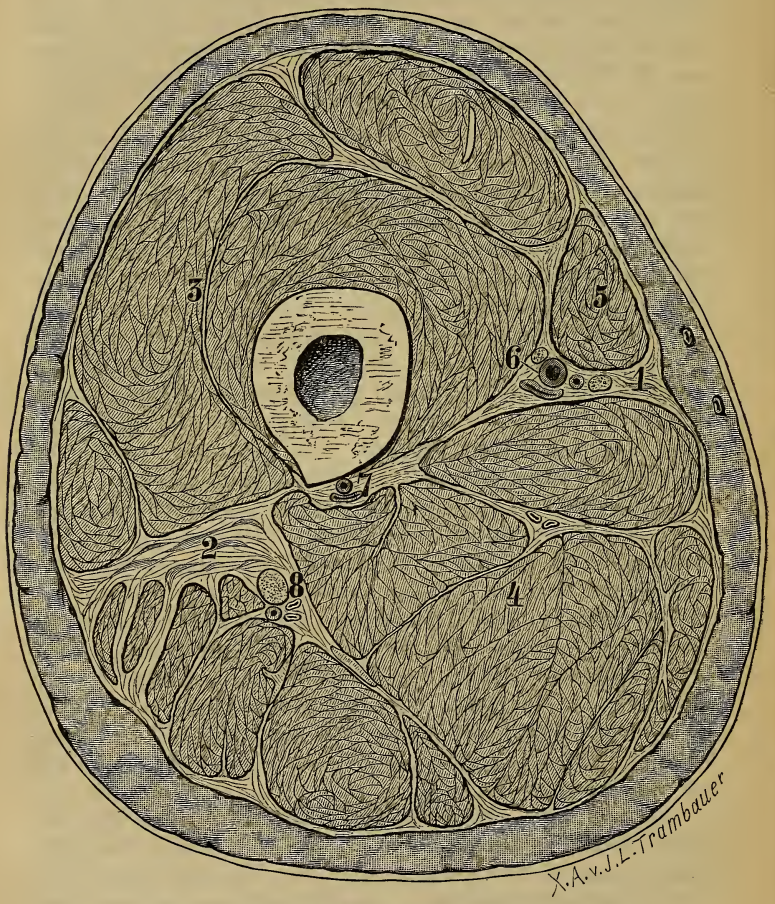

Fig. 28. Oberschenkeldurchschnitt, rechte Seite, Mitte.

deckt von dem M. sartorius (5), an welchem wir subcutan 2 durchschnittene Aeste der Vena saphena magna wahr-

nehmen. Unter ihm in der Vastus-Adductorenfurche die Art. femoralis (6) mit ihrer Vene und den Nn. saphenus major und minor, hinter dem Knochenstumpf aber die Art. perforans tertia (7), die unmittelbare Fortsetzung der Profunda. Den hinteren lateralen Quadranten der Amputationswunde nehmen die Stümpfe der Beuger des Unterschenkels: Semitendinosus, Semimembranosus und Biceps femoris ein und zwischen ihnen und dem Knochen finden wir den N. ischiadicus (8), neben ihm die hier stärkere Art. comes ischiadica.

Der Vorderlappen hat vor Muskelstichlappen, Ovalärschnitt, Zirkelschnitt etc. die Vorteile der kleinsten Muskelwunde bezw. Beiseitelagerung der Narbe, sowie dass er in der Rückenlage des Patienten nach dem Gesetze der Schwere herabfällt und event. guten Secretabfluss gewährt.

Die tiefe Oberschenkelamputation, super- und transcondylica, wie ihr Name sagt unmittelbar über oder in den Condylen verlaufend, mit breitem vorderen Hautlappen, konkurriert mit der Exarticulatio genu, gegen welche sie den Vorzug der weit kleineren Wundfläche und kürzeren Heilungsdauer, aber freilich den Nachteil der beträchtlicheren Verkürzung des Stumpfes hat. Der Recessus synovialis unter dem Extensor quadriceps ist bei ihr zu drainieren oder lieber zu exstirpieren.

31. Exartikulation des Oberschenkels.

Pointe: Beherrschung der Blutung.

(Hohe Oberschenkelamputation; Unterbindung aller Gefässe, Senkrechter Exartikulationsschnitt, Auslösung.)

Topographie. Das Hüftgelenk ist zusammengesetzt aus der Pfanne des Hüftbeins und dem relativ grösseren Gelenkkopfe des Oberschenkels. Seine ungleich dicke Gelenkkapsel entspringt an dem knöchernen Pfannenrande, so dass der Knorpelsaum der als elastisches Ringband diesem aufsitzt, der Limbus cartilagineus, mit freiem Rande in die Gelenkshöhle hineinragt; sie inseriert sich andererseits an dem Schenkelhalse, vorn bis zur Linea intertrochanterica anterior hin. Die dickeren und strafferen Stellen des Kapselbandes spricht man als Verstärkungs- bzw. Hemmungsbänder an: das Ligam. ileofemorale s. Bertini an der Vorderseite, schmal von der Spina anterior inferior entspringend und breit an der Linea intertrochanterica sich inserierend, und die Zona orbicularis, welches Ringband von derselben Spina aus den

Schenkelhals schleifenförmig umfasst. Dazu kommt das Ligam. teres, das in der Gelenkhöhle von dem Umbo des Gelenkkopfes bei aufrechter Körperstellung senkrecht herabsteigt zur Fovea acetabuli. Da der Umbo näher dem unteren Rande der überknorpelten Gelenkfläche des Schenkelkopfes liegt, so ist diese Ansatzstelle des Ligaments durch Adduction mit Einwärtsrotation des Oberschenkels an den hinteren Pfannenrand und dort leicht dem Messer entgegen zu bringen.

Bedeckt ist das Hüftgelenk vorne von dem zum Trochanter minor hinstrebenden Beuger des Oberschenkels Ileopsoas, ferner dem Rectus femoris und Sartorius; nach innen unten von den Adductorenmuskeln, nach hinten von den Auswärtsrollern und dem Glutaeus maximus, während der Glut. medius und minimus oben über das Gelenk wegziehen. Nach vorn innen vom Gelenk liegen auch N., Art. und Vena cruralis, letztere beide durch die Fascia iliaca von dem Nerv geschieden. Die Art. cruralis gibt bald höher bald tiefer, gewöhnlich 3—4 cm unterhalb des Poupartischen Bandes die Art. profunda femoris ab, aus welcher die Aa. circumflexae femoris entspringen, die externa, welche zwischen Rectus femoris und Psoas hindurch die äussere Femurseite unterhalb des Trochanter major umgreift, und die interna, welche unter dem Obturator externus über den oberen Rand des Pectineus nach hinten geht zur Fossa trochanterica. Diese gibt hiebei einen Ast gerade medialwärts zu den Adductoren, einen anderen zwischen Quadratus femoris und Adductor magnus hindurch zu den am Sitzhöcker entspringenden langen Beugemuskeln des Unterschenkels. Nach rückwärts vom Hüftgelenk liegt über den Auswärtsrollern auch der N. ischiadicus; er und die Nn. cruralis und obturatorius schicken Zweige an die Hüftgelenkskapsel.

Ausführung der Operation. Der Schnürschlauch wird möglichst hoch oben angelegt. Wir palpieren den Trochanter major und durchschneiden handbreit unter ihm mit Zirkelschnitt in einem Zuge sämtliche Weichteile des Oberschenkels bis auf den Knochen und sägen ab. Sofort werden sämtliche Gefässtümpfe ligiert, über deren Verteilung

in der Wunde wir von der regelrechten Amputation her (Fig. 28 S. 132) unterrichtet sind.

Nach Abnahme des Schlauches folgt ein zweiter Schnitt von der Mitte zwischen Spina anterior superior und Trochanter senkrecht über diesen herab in die Amputationswunde hinein, ebenfalls sämtliche Weichteile spaltend, selbst den Limbus acetabuli womöglich gleich mit. Wie ein Blick auf unser Bild (Fig. 29) zeigt, ist nach diesem eine nennenswerte Blutung nicht mehr möglich.

Wir legen den Pat. auf die gesunde Seite. Indem wir nun das untere Ende des Knochenstumpfes mit der linken Hand je nach Bedarf nach aussen oder innen rotieren, lösen wir mit Raspatorium und Messer die Weichteile mit oder ohne Periosterhaltung von dem Schafte ab, durchschneiden unter Aufwärtsrotation und Hyperextension des Knochenstumpfes, mit kräftigem Schnitt über den Oberschenkelkopf hinweg („als sollte dieser halbiert werden" von der Beugeseite her breit die Gelenkkapsel, schneiden den Limbus an mehreren Stellen ein, luxieren nun mit Leichtigkeit den Kopf aus der Pfanne und trennen das Ligam. teres. Durchschneidung auch der hinteren Kapselwand und übrigen Weichteile. Etagennaht, Drainage; ein Drain bis in die Gelenkpfanne.

Man muss sich hüten, bei der Auslösung aus dem Gelenk mit der Spitze des Messers zu arbeiten: der Ungeübte würde Stichverletzung der Bauchhöhle riskieren oder Blutungen aus Muskeltiefen erzeugen, deren Quelle gar nicht mehr zu finden ist.

Anatomie der Wunde. Die Arterienstümpfe, deren Versorgung Hauptaufgabe und einzige Schwierigkeit bei dieser Operation ist, zeigt uns die präparierte Operationswunde (Fig. 29) sehr instruktiv. Die Art. femoralis, mit der Vene dahinter und dem N. saphenus major auf sich (1), die Art. circumflexa femoris externa (2), interna (3), die Aa. musculo-articulares (4, 5), desgleichen die A. comes ischiadica an dem N. ischiadicus (6) — sie alle kamen für die Unterbindung lediglich bei dem ersten, dem Amputationsschnitte in Betracht und hiemit war die Blutverlustgefahr

für den Patienten endgültig beseitigt. Der hervorragende Wert der hier angegebenen Exartikulations-Methode ist

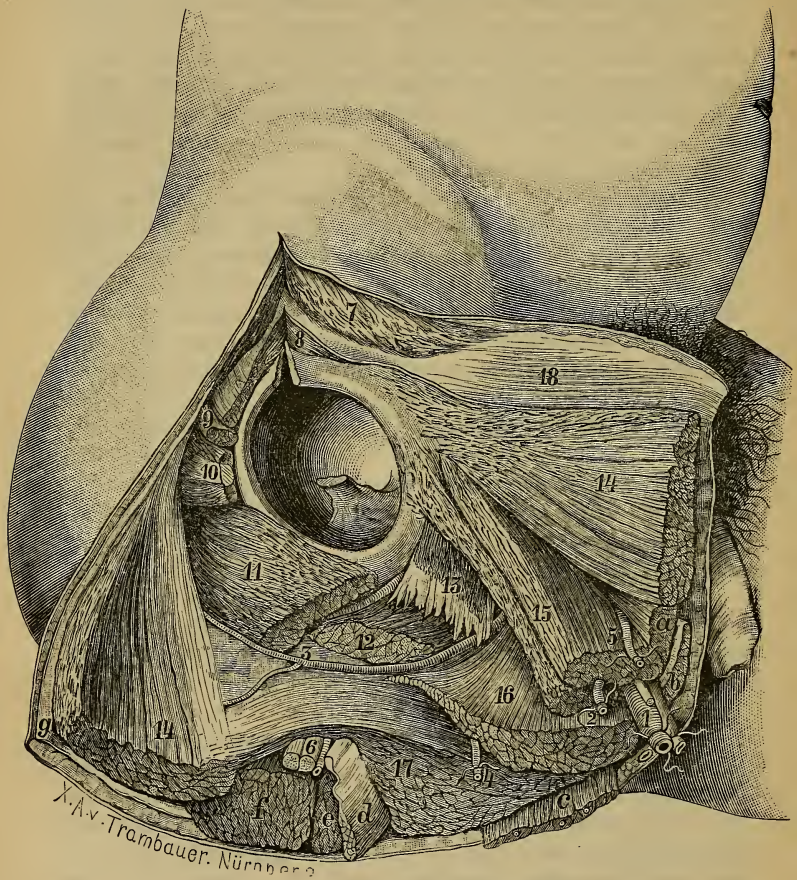

Fig. 29. Femur-Exartikulationswunde.

durch dieses Bild des Arterien-Verlaufs am schlagendsten erwiesen.

Die Anordnung der Muskeln um unser Gelenk ist klar

und nicht allzuschwer zu behalten: nach oben und unten erkennen wir an ihm Glutaeus medius (7) und minimus (8); unter dem Glutaeus maximus, der nicht mehr in den Schnitt fiel, treten hervor Pyriformis (9), Obturator internus mit den beiden Gemelli (10) und Quadratus femoris (11) an die Trochantergegend hin. An dem innern Umfang des Oberschenkels der M. pectineus (12), der zu den Adductoren gehörig an die Linea aspera femoris geht. An der Vorderfläche des Gelenks der Ileopsoas (13), an der des Schaftes Vastus externus (14) medius und internus (15), am innern Umfang aber die starken Adductoren longus (16), magnus und brevis (17). Der äusseren Hüftseite zugehörig der Tensor fasciae latae (18) innerhalb der Lamellen der letzteren. An der Peripherie der Amputationswunde schliesslich die Stümpfe des M. rectus femoris (a), des Sartorius (b), Gracilis (c, hier mit 3 Arterienlumina; nebenan erscheint das Lumen der V. saphena magna), des Semimembranosus (d), Semitendinosus (e) und Biceps (f). Die Fascia lata ist bei g kenntlich.

Bei Mangel des Schnürschlauches oder eines ersetzenden Comstriktionsmittels (Hosenträger, Gürtel u. dergl.) ist die Unterbindung der A. femoralis an dem Poupart-Bande vorherzuschicken.

Die alte französische Stichlappen-Methode hat grosse Blutverlustgefahr; modifiziert wird sie, die allerdings schnell zum Ziele führt, zweckmässig in folgender Weise: Einstich 2 cm unterhalb der Spina ant. sup., die Gefässe vermeidend hält man sich hart an das Gelenk, dasselbe womöglich gleich „rasierend" (anstreifend eröffnen). Nun wird neben dem Messer ein langer Stahlstab durch den Stichkanal geschoben, seine Enden mit Gummischlauch oder Binden-Achtertouren fest umschlungen und so die vor ihm gelegene Muskulatur, die die Gefässe enthält, nachdrücklich komprimiert. Ausschneiden eines grossen vorderen Lappens, Ligatur jetzt bequem, Gelenkeröffnung, Bildung eines kleinen Hinterlappens u. s. w. Natürlich kann auch der komfortable Stahlstab durch die hinter dem Messer eingeschobenen Finger eines geschickten Assistenten ersetzt werden.

Die Beherrschung der Blutung wurde auf verschiedenen Wegen erstrebt: 10 Minuten lange Suspension der Extremität, dann doppelte Kompression, der Aorta gegen die Wirbelsäule und der Iliaca externa über dem Schambeinast (Hüter); Ligatur der Art.

femoralis am Poupart-Bande und Uebergang von diesem Schnitte in einen Exartikulations-Ovalärschnitt (Roser, nicht glatt) etc.

Mortalität in der vorantiseptischen Zeit 70 % (Lüning).

32. Resektion des Hüftgelenkes.

Topographie vgl. vorige Nummer. Die Aa. glutaeae kommen aus der Hypogastrica durch die Incisura ischiadica major oberhalb (A. gl. superior) und unterhalb (inferior) des M. pyriformis heraus und verbreiten sich zu den Mm. glutaei; die erstere hauptsächlich zu medius und minimus, letztere zu dem maximus, gibt aber auch Zweige zu den Auswärtsrollern des Oberschenkels.

Ausführung der Operation.

a) Aeusserer Bogenschnitt; älteres Verfahren.

Der Assistent bringt den Oberschenkel in stärkste Beugestellung. Der Operateur führt um den Trochanter major als Mittelpunkt (Fig. 30, lit. a), an dessen Rückseite und oberem Rande in einer Entfernung von 2—3 cm hin, einen halbkreisförmigen oder richtiger gesagt abgestumpft rechtwinkligen Schnitt durch Haut und Muskeln, und vertieft diesen Schnitt so lange fort, bis er auf das Gelenk und durch dieses hindurch auf den Gelenkkopf gelangt. Einkerben des Limbus mit kräftigen auf den Pfannenrand radiär geführten Schnitten, Trennung des Ligam. teres an dem hintern untern Pfannenrande unter Adduction und Rotation des Femur nach innen (vgl. S. 134).

Folgt die Blutstillung der Aeste der Aa. glutaeae und der Circumflexa femoris interna in der gut zugänglichen Muskelwunde, deren Ränder bis dahin von flach aufgelegten Händen kromprimiert werden konnten.

Nun wird der grosse Trochanter, womöglich subperiostal oder subcortical, von allen Weichteilen entblösst und wird unter ihm durch den Schenkelschaft, jedoch wo immer möglich oberhalb des kleinen Trochanters — um die funktionell so wichtige Insertion des Ileopsoas für die Extremität zu erhalten — abgesägt, wozu der Assistent das obere Femurende gut herausdrücken muss. Von der häufig erkrankten Pfanne wird was nötig mit dem Hohlmeissel entfernt. Radikale

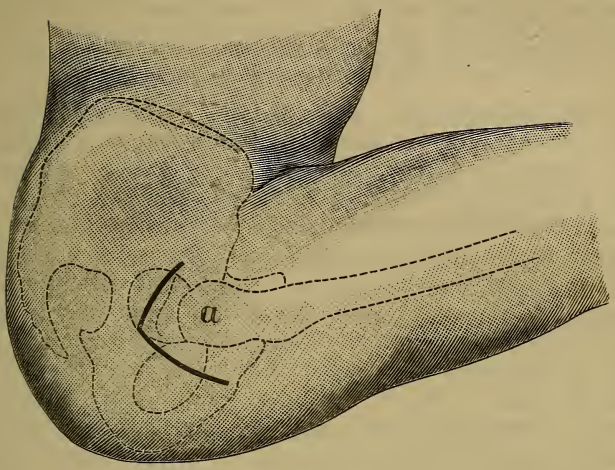

Fig. 30. Hüftgelenks-Resektionsschnitt.

Kapselexstirpation. Der Femurstumpf wird in die Pfanne hineingesetzt, Drainage in die Pfanne, event. durch sie in das Becken.

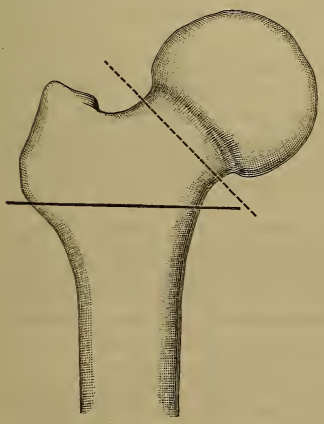

Fig. 31. Femursägeschnitt bei der Resektion.

Der freie Sekretablauf wird durch die Mitwegnahme des Trochanters gewährleistet, desgleichen die erwünschte spätere freie Beweglichkeit; deshalb läuft also unsere Sägelinie nicht durch den Schenkelhals (punktierte Linie der Fig. 31), sondern durch den Schenkelschaft.

Dieses Verfahren gibt die grössere Zugänglichkeit insbesondere für die Kapselexstirpation, passt demnach vorzugsweise für die degenerativen Erkrankungen des Gelenks, wo radikales Vorgehen erste Pflicht

ist. Für die traumatischen dagegen eignet sich ein entschieden günstigere functionelle Erfolge in Aussicht stellender:

b) äusserer Längsschnitt, neueres Verfahren von Langenbeck.

Der Oberschenkel steht in der Verlängerung einer Linie, die den hintern obern Darmbeinstachel und die Mitte des grossen Trochanter verbindet; der äussere Fussrand sieht gerade nach oben. Wir führen von der Basis des grossen Trochanters über seine Spitze aufwärts gegen den hinteren oberen Darmbeinstachel hin einen geraden Schnitt, je nach Bedarf 8—12 cm lang. Dieser soll ebenfalls Trochanter, Schenkelhals und durch die gespaltene Kapsel gleich den Pfannenrand bloslegen. Unterbindung der getroffenen Muskeläste. Tiefes Einsetzen zweier grosser stumpfer Haken. Vom Trochanter werden nach links und rechts, subperiostal oder heutzutage gleich subcortical womöglich, die Weichteile abgelöst, dann der Limbus eingeschnitten und das Ligam. teres abgeschnitten oder wo dies leicht geht, abgerissen; der Schenkelkopf durch Beugung, Adduction und kräftige Rotation des Femur nach innen luxiert, gut aus der Wunde herausgedrückt und abgetragen. Einstellung des Schenkelstumpfes in die Pfanne. Ein oberer Drain bis auf den Muskel, unterer bis auf den Trochanter bezw. Schenkelstumpf. Etagennaht.

Ein beweglich es Gelenk, welches allein dem Operierten das Sitzen ermöglicht, wird nach der Hüftresektion natürlich vor Allem angestrebt. Bei doppelseitiger Resektion dagegen ist vorderhand die Sache anders: hier riet Volkmann (Chirurg. Ztrlbl. 1885 Nr. 15) auf der einen Seite eine zwar unbewegliche aber feste Stütze in richtiger Stellung zu dem Becken, event. durch eine Osteotomie subtrochanterica, zu erzielen.

Schillbach sägt zunächst nach dem Weichteilschnitt mit Stich- oder Kettensäge den Schenkelkopf ab, packt und luxiert ihn jetzt erst, und präpariert ihn an der Zange gehalten heraus. Koenig schloss sich diesem Prinzip für die fungösen Erkrankungen an, und erhält dabei die Muskelinsertionen am grossen Trochanter durch Abmeisselung von dessen vorderer und hinterer Corticalplatte, die nach unten mit dem Perioste in Verbindung bleiben.

Besteht bereits eine vordere Weichteiltrennung z. B. durch das Trauma, so würden wir durch diese den einen Sartoriusrand, von diesem dann den äusseren Ileopsoasrand zu gewinnen suchen

und unter diesem durch Abduktion und Rotation nach Aussen uns die Gelenkkapsel präsentieren. Nach Lücke hat Schede darauf eine typische Resektionsmethode des vorderen Schrägschnittes an dem Innenrande des Sartorius begründet, Hüter dieselbe durch Verlegung des Schnitts an den äusseren Sartoriusrand, weiter weg von dem N. cruralis, modifiziert.

Mortalität nach englischer Statistik, nicht antiseptische Fälle betreffend, 40% (Brit. med. Journal 1881).

33. Osteotomie bei Genu valgum nach Macewen.

Femur-Abmeisselung über den Condylen von hinten, innen.

Für die blutige Behandlung des Genu valgum sind vorzugsweise 2 Operationen im Schwange; die Macewensche Osteotomie des Femurschaftes und die Ogstonsche Durchsägung des Condylus internus. Erstere ist zugleich der Typus der extraartikulären Osteotomie in der Nähe verkrümmter oder ankylotischer Gelenke und wird mutatis mutandis an den verschiedensten Deformitäten der Knochen z. B. auch bei Pes varus angewendet. Peinlichste Antiseptik ist für beide Operationen die erste Bedingung des Erfolges.

Topographie der Kniegelenksgegend siehe Seite 124 und Figur Seite 39, 42. Weder die Art. superficialis genu (Fig. S. 39, a) noch die obere innere Art. articularis genu (daselbst b) zeigen in der Gegend vor dem Sehnenbogen des M. adductor magnus in der Höhe oberhalb des Femurkondylus normaler Weise bedeutendere Aeste, so dass an dieser Stelle der Weichteilschnitt die relativ mindeste Blutung gibt. Aber in der Substanz des M. vastus internus verläuft eine mitunter stärkere Anastomose der Femoralis oder der Art. superficialis genu zu den artikulären Aesten, Ramus musculo-articularis, welcher hier deshalb erwähnt wird, weil seine Durchschneidung bei dieser Operation durch reichliche Blutung schon den Gedanken an eine Poplitäa-Verletzung durch Knochensplitter nahegelegt hat; an ihn ist also bei nachstehender Ausführung der Operation zu denken und wäre gegebenenfalls nach ihm durch Freilegen der Wunde zu forschen, ehe man sich zur Unterbindung der Poplitäa entschlösse.

Ausführung. Man sucht sich die vorstehend angegebene Stelle der geringeren Gefässverzweigung an der Innenseite des Oberschenkels auf: 3 bis $3^1/_2$ cm über dem leicht palpierten oberen Rande des Condylus internus und etwa in der Mitte zwischen der Verlaufsrichtung des M. sartorius (S. 36) und der auch bei weiblichen und überhaupt fettreichen Extremitäten noch leicht palpablen Rectussehne. Hier wird ein scharfgespitztes Messer bis auf den Knochen eingestochen und nach oben durch Haut, Zellgewebe und Vastusrand soweit incidiert — oder auch der letztere zur Beschränkung der Blutung möglichst stumpf auseinandergedrängt, — dass ein mittelbreiter ($1^1/_2$ cm für Erwachsene), keilförmig sehr scharf zugeschliffener Bildhauermeissel von bestem Stahl („Macewens Osteotom") neben dem Messer und parallel zu diesem bis auf den Knochen eingeführt werden kann. Dort wird derselbe quer gestellt — ohne starkes Andrücken an den Knochen, um das Periost nicht abzuheben — und bis zur hinteren inneren Peripherie des Femur vorgeschoben. Von hier aus erfolgt, von hinten innen nach vorn aussen um die Art. poplitaea nicht zu verletzen, eine einfach lineare Durchmeisselung oder, wo hochgradige Verkrümmung dieses aufzwingt: eine keilförmige Excision des Knochens, etwas über zwei Drittel seiner Dicke betragend. Die letzte Femurpartie an der äusseren und hintern Peripherie wird manuell und nicht allzu brüske abgebrochen, um das Periost zu schonen, entweder sofort oder nach Verheilung der Weichteilwunde. Im ersteren Falle kann man bis nach erfolgtem Bruche den Meissel in der Weichteilwunde zurückhalten lassen, um nicht von neuem seinen Weg suchen zu müssen, wenn der Knochen sich noch nicht abbrechen lässt. Dieselbe Vorsicht ist angezeigt, wenn man Veranlassung hat, den eingeführten Meissel mit einem feineren zu vertauschen. Antiseptischer und Korrektions-Gipsverband. — Hahn modifiziert die Methode durch eine 2. Weichteilincision in gleicher Höhe auf der Aussenseite und durchmeisselt dann von beiden Seiten her.

Bei Kindern wird man zunächst immer die unblutige Cor-

rection versuchen, mit einer gewissen Ausdauer sogar, weil diese Methode hier ja sehr schöne Erfolge verzeichnet.

34. Operation des Genu valgum nach Ogston.

Subcutan-intraartikuläre Condylus-Durchsägung.

Vgl. Einleitung zu vorhergehender Nummer. Ihre Berechtigung hat diese Operation immer noch darin, dass sie bei sehr hochgradigen Fällen von Genu valgum mehr leistet als die vorbeschriebene Osteotomie des Femurschaftes.

Ausführung. Mässige Beugestellung des Knies. 6—7 cm oberhalb des am meisten hervorragenden Punktes des Condylus internus sticht man ein langes (etwa 7 cm), schmales (0,5 cm) Messer in der Mittellinie der Innenfläche des Oberschenkels in die Haut ein, und führt es über die vordere Fläche des Condylus hinweg, mit stets gegen den letzteren gerichteter Schneide, schräg nach unten und aussen, neben oder unter der Kniescheibe hin, bis seine Spitze in die Gelenkhöhle, in der Grube zwischen den Femoralkondylen angelangt ist. Man kann dabei die Lage des Messers fortwährend ganz gut durch die Weichteile hindurch kontrolieren. Bei dem Zurückziehen des Messers drückt man dasselbe fest gegen den unterliegenden Knochen an, um die Weichteile auf ihm vollkommen zu trennen, führt nun eine Stichsäge in den Wundkanal und sägt in seiner Richtung den Condylus nach oben innen und rückwärts bis in die Nähe der Kniekehle durch. Weder das innere Seitenband noch die Kreuzbänder werden dabei verletzt. Die nunmehrige Korrektion der Unterschenkelstellung sprengt ohne Mühe den Condylus vollends ab und schiebt ihn nach oben, wo er in einigen Wochen anheilt. Die kleine Wunde wird genäht; antiseptischer und immobilisirender (Aussenschiene oder Gips-)Verband in Streckstellung.

35. Osteotomia subtrochanterica nach Volkmann.

In Keilform, konkurriert mit der Resektion bei Beugeankylose. Halbe Rückenlage, Esmarch'sche Konstriktion. Längsschnitt von etwa 10 cm legt den Trochanter major

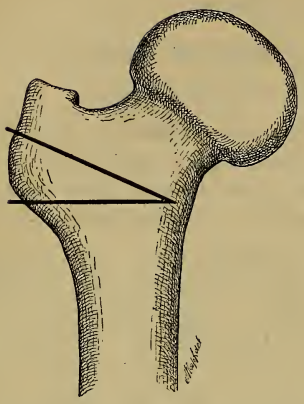

Fig. 32. Keilform bei der Osteotomia subtrochanterica.

blos, subperiostales Abhebeln der Weichteile nach vorn und hinten. Mit breitem flachen Meissel (event. Säge) Herausnahme eines Keiles aus der Trochanterbasis (Fig. 32) mit äusserer, bei gleichzeitiger Adduktionsankylose äusserer hinterer Basis und dessen Spitze, wie bei Macewen hauptsächlich aus nutritiven Gründen, noch im Knochen liegt, mit nachfolgender Infraktion der gebliebenen Knochenbrücke. Aus Rücksicht auf schöne Flächen der Knochenwunde darf der Keil nicht stückweise entnommen werden.

Meist ist noch ein beschränkter Muskel- oder Fascieneinschnitt an der Adductorenseite nötig. Knochennaht oder -Nagelung ist entbehrlich. Nachbehandlung in strengster Abduktion.

Sequestrotomie, Nekrotomie.

Liegen Sequester d. i. durch Verschluss der Ernährungsgefässe infolge eitriger Entzündung, Nekrosis, abgestossene Knochenstücke in einer durch diese Entzündung aufgetriebenen Diaphyse, so ist zur Entfernung ersterer die letztere, die sogen. Sequesterlade, mit Meissel und Hammer zu eröffnen. Nur ganz oder fast ganz gelöste Knochenstücke dürfen entfernt werden; und weil andererseits auch die Lade bereits tragfähig sein soll, darf der Eingriff nicht zu frühzeitig (10—12 Monate an den grösseren Röhrenknochen) gemacht werden. Einfache z. B. traumatisch periostitische Auftreibung unterscheidet sich von einer vorliegenden Nekrose charakteristisch dadurch, dass erstere indolent bleibt, letztere dagegen fast immer mit Eiterdurchbruch nach aussen, also mit Fistelbildung abschliesst.

Nach angelegter Konstriktionsbinde inzidiert man bis auf den Knochen, schiebt die Weichteile inkl. dem verdickten Periost zur Seite und schlägt mit dem fest in die Hand genommenen, möglichst schräg aufgesetzten Meissel, bei guter Unterstützung des Gliedes mit kurzen Hammerschlägen antreibend, die vorliegende Wand der Sequesterlade soweit als möglich ab, so dass die Knochenhöhle gut abgesucht und der Sequester oder eine Mehrzahl solcher, ganz oder in Stücken, jedenfalls vollständig entfernt werden kann. Folgt gründliche Auskratzung der immer septischen Auskleidung der Ladenwand; was zugleich das beste Mittel ist, übersehene kleine Sequester oder abgemeisselte Splitter zu entfernen. Dann schliesst die Operation stets mit nochmaliger genauer Abtastung der ganzen Höhle. Darnach wird sehr zweckmässig die Haut beiderseits eine Strecke weit von der Fascie abgelöst, in die Knochenlade hereingezogen und hier mittelst Festnagelung oder auch durch starke Suturen an den Einschlagstellen zusammengehalten eingepflanzt, Fig. 33. Darüber Tamponade der Mulde mit antiseptischem Mull und komprimierender event. Gummibindenverband. Nun erst wird die Konstriktion abgenommen. Vertikale Suspension der Extremität für die ersten Stunden hilft schliesslich mit gegen stärkeres Nachbluten.

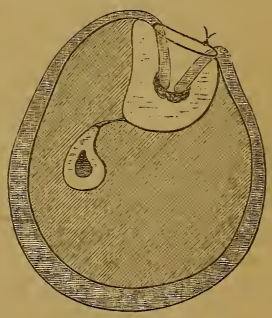

Fig. 33. Einstülpungsnaht.

Für die Freilegung der Extremitätenknochen behalte man folgende anatomische Punkte im Gedächtnis. Am *Oberarme* handelt es sich, eine Verletzung des N. radialis zu vermeiden, welcher sich hart am Knochen um dessen Hinterseite mit der A. brach. prof. schräg nach unten, und etwas unterhalb der Oberarm-Mitte nach aussen und vorn windet. Längsincision an der Aussenseite auf das Lig. intermusc. ext. (Fig. Seite 86) etwa handbreit unterhalb der Schulterhöhe, von der Deltoideus-Insertion, wo

nötig von dem hinteren Rande dieses Muskels herab, schichtweise, zwischen M. brach. int. und Triceps. Event. wird der Nerv mit dem Periost vom Knochen abgehebelt. Auch unterhalb der Kreuzungsstelle des Lig. intermusc. und des Nerven ist der Knochen zwischen Supinator long. und Tricepsinsertion leicht zu erreichen. Die *Ulna* ist an ihrer hinteren Kante in ganzer Ausdehnung vom Olecranon bis zum Proc. styl. vollkommen frei, nur am Capitulum der N. uln. ram. dors. Der *Radius* ist am leichtesten zugänglich an seiner Dorsalfläche unter der Mitte in der leicht palpablen Grube zwischen Ext. rad. brev., Ext. dig. comm. und Abd. poll. long., und an seiner Volarfläche, unmittelbar am Proc. styl., radialwärts von der Art. radialis (Fig. S 166). Das Radiusköpfchen, mit Pro- und Supination leicht zu palpieren unmittelbar unterhalb des Epicond. ext (S. 80), legt ein von letzterem 3—4 cm lang herabgeführter Längsschnitt frei; bei irreponibler Radiusluxation nach vorn liegt der N. radialis unter Umständen sehr nahe. Der *Femur* ist freizulegen an der Aussenseite wiederum im Lig. intermusc. ext. (Fig. S. 132) zwischen Vastus und Biceps. Ohne wichtige Nebenverletzung kann man hier schneiden vom Trochanter, unterhalb welches die A. circumfl. fem. ext. —, bis herab zum obern Rande des Condylus, an dem die A. articularis zu beachten. Die *Tibia* liegt mit ihrer ganzen inneren Fläche frei unter der Haut. Die Incisionsnarbe darf nicht auf die exponierte Crista fallen. Bei Vordringen auf die *Fibula* Vermeidung des unter dem Fibulaköpfchen sich herumschlingenden Nerv. peroneus Fig. S. 42. Man incidiert auf den hinteren Bicepsrand präparatorisch, sucht den Nerv, zieht ihn zur Seite und kann leicht an das obere Fibulaende heran. Weiter unten dringt man präparatorisch auf und in das Interstitium zwischen Mm. peronei und Ext. dig. vor, in welchem der N. peron. superfic., nachdem er den M. peron. long. schräg nach vornunten durchbohrte (Fig. S. 42) zur Oberfläche kommt. Das untere Fibulaende liegt handbreit vom Malleolus aufwärts subkutan.

III.

Wundschliessung durch die Naht.

Durch Verwundung klaffende Gewebe fügen wir durch die Wundnaht, Sutura, aneinander, um möglichst rasche und schöne Verheilung zu erzielen. Wir können um so sicherer auf diese rechnen, je genauer die Wundränder sich berühren bzw. ihre einzelnen Teile der Lage nach den Verhältnissen entsprechen, wie sie vor der Verletzung bestanden: „Gut genäht ist halb geheilt" sagt Nussbaum.

Die Heftnadeln, deren sich der Chirurg bedient, sind stärker oder flacher gekrümmt und von scharfer dreikantig oder lanzenförmig zulaufender Spitze (S. 359). Falls sie mangeln, werden sie durch die gewöhnlichen geraden Nähnadeln mit runder Spitze notdürftig ersetzt. Diese gekrümmten gebräuchlichsten Heftnadeln können mit den Fingern selbst gehandhabt werden; viel bequemer aber werden sie mittelst Nadelhalter dirigiert, deren portativster die Lüer'sche Porte—aiguille en coulant (S. 358, 8 frcs.), die sich auch bequem jedem Etuis des prakt. Arztes einfügt, einer weiteren Verbreitung wert ist. Für dickere und härtere Teile hält sie allerdings die Nadel nicht fest genug, und muss hier den bewährten von Roux, *Hagedorn* etc. (S. 359) weichen. Die Nadeln des letzteren sind seitlich abgeplattet und halten deshalb besonders starken Druck aus, ohne sich zu biegen, so dass man von ihnen stets relativ viel feinere Nummern benützen kann. Alle Nadelhalter müssen die Nadel stets vor ihrem Oehre, als dem schwächsten Teile erfassen, sonst bricht dieses leicht ab.

Folgen die verschiedenen Arten der Naht, mit Erörterung der Vor- und Nachteile der einzelnen, ihrer daraus sich ergebenden Verwendungsweise, dann ihrer technischen Ausführung und die Angabe, an welcher Region der Leiche dieselben am zweckmässigsten geübt werden.

1) Bei der unterbrochenen oder Knopfnaht,

dem ältesten und weitaus häufigst verwendeten Verfahren, führen wir mittelst der gewöhnlichen chirurgischen Heftnadel einen kürzeren Faden durch beide Wundränder hindurch und schürzen darauf seine Enden zu einem nicht auf, sondern neben den Wundrändern liegenden Doppelknoten. Mit dem 4. Finger der linken Hand sich die erste Schlinge des Knotens zu fixieren, bis die zweite denselben vollkommen festigt, ist leicht erlernt. Man vermeide eine Umstülpung des Wundrandes, zweckmässig durch Assistenz der linken Hand mittelst einer Hakenpinzette; aber auch dadurch, dass man grundsätzlich die Haut des Wundrandes mehr steil von unten nach oben, nicht aber in allzu schiefer Richtung durchsticht und wenn die Haut sehr dünn ist, immer die nächst unterliegenden Weichteile mitfasst, um dickere Wundränder zu gewinnen. Denn Suturen, welche nicht in gehöriger Dicke umfassen, veranlassen jene Neigung der Ränder sich ein- oder auswärts zu rollen, schneiden auch leichter durch und schaden so mehr als sie nützen. Endlich dürfen sie auch nicht zu fest geschürzt werden, weil auch dies die Zirkulation in den Wundrändern stören und zu partieller Gangrän derselben führen kann.

Besonders geläufig fertigt sich die Knopfnaht ohne Nadelwechsel folgendermassen. Ein langer, wie zur fortlaufenden Naht ausgewählter Faden wird unter den Wundrändern soweit hindurchgeführt, dass aus der Einstichsöffnung noch ein fassbares Endchen herausragt. Das andere lange Ende des Fadens wird nun in Form eines Kreises gelegt, und durch diesen mit Daumen und Zeigefinger der linken Hand das kurze Ende erfasst; einfacher Zug am langen Ende knotet dann sofort den Faden unterhalb der linken Fingerspitzen. Der 2. über den 1. zu legende Knoten, und event. ein 3. werden genau in derselben Weise geschürzt. Nach Abschneiden wird ohne neues Einfädeln, Nadelwechsel etc. weiter genäht.

Die Knopfnaht hat den Vorteil, dass man ganz nach Belieben und Bedarf die einzelnen Suturen wegnehmen kann. Auch schlecht gearbeitete oder durch den Gebrauch stumpf gewordene Nadeln, die momentan nicht durch bessere ersetzt werden können z. B. im Felde, gehen in geübter Hand überraschend flott durch die Gewebe, wenn sie nämlich nicht mit allmäligem Druck, sondern mit kurzem kräftigem Stosse in dieselben eingetrieben werden.

Bei längeren Wunden ist es angezeigt, die erste Naht in der Mitte derselben anzubringen, mit den beiden folgenden Nähten aber die Hälften wiederum zu halbieren und so fort: dadurch kann jede Verschiebung der Wundränder und daraus resultierende schädliche seitliche Spannung leicht vermieden werden. Diese „Direktions-Nähte“ oder „Orientierungs-, Situationsnähte“, sind bei Annähen von Lappen z. B. nach Amputationen, ferner mit entsprechender Abänderung besonders bei Deckung von Defekten durch Heranziehen der benachbarten Hautpartien empfehlenswert. Man lässt die einzelnen Direktionsnähte gerne breitere und tiefere Partien der Wundränder umfassen, um hiemit gleichzeitig eine nützliche Entspannung der Wundumgebung zu bewirken. Fig. 34, aus Hüter. Es ist meistens vorteilhaft, für die tiefgreifenden Nähte Catgut zu verwenden.

Fig. 34. Entspannungs- und Vereinigungsnähte.

Die Knopfnaht wird von dem Anfänger zweckmässig an der Brusthaut oder den Streckseiten der Oberextremität der Leiche geübt.

2) Die fortlaufende oder Kürschnernaht hat den grossen praktischen Wert der raschen Fertigung, verunreinigt aber die Stichkanäle leichter, weil jeden einzelnen derselben der ganze längere Faden passieren muss. Der Faden wird in das Nadelöhr einfach eingeknotet, nach dem ersten Stich kunstgerecht geknüpft; dann wird „überwindlings“ d. h. immer schräg über beide Wundränder hinweg ununterbrochen weitergenäht und schliesslich mit eng angeschobenem Knoten gefestigt. Diese Naht passt demnach für Zeiten der Eile, bei Massenverunglückung und im Kriege besonders. Sie länger als von einer Orientierungsnaht zur andern auszudehnen, erscheint nicht zweckmässig; auch dünne Wundränder und solche von ungleicher Länge kontraindicieren sie. Uebrigens wird sie selbst bei plastischen Operationen angewendet; *Karl Schroeder* gebrauchte die fortlaufende Catgutnaht bei Perineoplastik und Kolporaphie mit sehr guten Erfolgen. Man kann mit demselben Faden oberflächliche und tiefer fassende Nähte nach Bedarf kombinieren. Sehr

hübsch legt *Schede* zuerst die ganze Nahtlinie entlang die tiefgreifenden Schlingen, welche ihm dann die Wundränder präsentieren für ihre ganz präzise Aneinanderfügung durch die oberflächlichen, die er nun die Nahtlinie rückwärts gehend einfügt; schliesslich an der Stelle des ersten Einstiches kann er bequem die beiden Enden aneinander knoten. Auch diese Naht wird am besten an Brusthaut und Extremitätenstreckseite der Leiche geübt.



Fig. 35. Matratzen-Naht.

3) Die Matratzen-Naht, eine fortlaufende Naht, deren Fäden nicht über die Wunde hinwegziehen, sondern wie aus der Zeichnung Fig. 35 erhellt, nur den Grund der Wunde in Schlangenlinie durchziehen. Sehr schlaffe, leblose Wundränder werden durch sie in breiter Berührungsfläche aneinandergelegt. Dieselben werden in Form einer Leiste aufgerichtet und so mit der Naht befestigt, die da auf der einen Seite sichtbar wird, wo sie auf der anderen eben verschwand. Dass bei dieser gut brauchbaren Naht statt des fortlaufenden Fadens auch einzelne Schlingen, demnach Knopfnaht verwendet würde, hat nichts gegen sich, ist aber nur an einzelnen Stellen üblich, z. B. bei Laparotomie-Wunden. Es genügt später nach Herausnahme der Suturfäden ganz kurze Zeit, 1 bis 2 Tage, um die Leiste sich niederlegen zu lassen.

Wird am besten an der schlafferen Haut der Halsvorderseite oder des Handrückens an der Leiche geübt.

4) Die „Balken-Naht“ passt für sehr tiefe Wunden, deren Grund sie zusammenzieht; dabei wirkt sie auf die höher gelegenen Teile auch entspannend. Die Enden des in die gewöhnliche chirurgische Nadel eingebrachten Fadens werden verknüpft. Der letztere wird demnach gedoppelt soweit durch die Weichteile geführt, dass das zusammen-

geknüpfte Ende eben noch als Schlinge über das Hautniveau hervorragt. In diese wird als „Balken" oder „Zapfen" ein zylindrischer Körper, gut desinfiziert und desinfizierbar, eingeschoben, ein gerolltes Leinwand- oder Silkstückchen, Federspule, Catgutbündel, Drain-Abschnitt oder von einem elastischen Catheter u. dgl., gekerbte Elfenbeinzapfen; darauf wird über einem zweiten derartigen Balken an der Ausstichöffnung gut angezogen ebenfalls geknüpft. Uebt sich zweckmässig an Bauchwand und Perineum der Leiche, an dort angelegten tieferen Wunden. Dem prüfenden Finger beweist sich die gute Wirkung der Methode dadurch, dass es ihm nicht mehr möglich ist, in den Grund der Wunde hineinzukommen. Eine schmal fassende Knopf- oder Kürschnernaht der äusseren Wundränder muss die Balkennaht ergänzen, weil diese ja nur auf die tieferen Partien vereinigend wirken kann.

Lister konstruierte seine antiseptische Balkennaht komfortabler mit Bleiplatten und Silberdraht; er durchsticht die Weichteile mit gestielter Nadel, zieht den Draht durch und befestigt ihn über den sogen. Flügeln der an ihren Rändern mehrfach eingekerbten Bleiplatten.

Gewiss erzielen in die Tiefe versenkte Carbol- oder Chromgut-Nähte, besonders in der hervorragend wertvollen Form der Neuber'schen Etagen-Naht, bei der Amputation beschrieben (S. 57), in noch idealerer Weise exakte Aneinanderlegung der tiefen, besonders der gleichartigen tiefen Teile, als diese übrigens zu Beliebtheit gekommene Lister'sche „Bleiplatten-Naht".

6) Für plastische Operationen, bei welchen mit wechselnden Dickenverhältnissen infolge entzündlicher Reaktion gerechnet werden muss, z. B. bei Hasenscharten kleinster Kinder, erfand Thiersch seine Naht mit Rosenkranzperlen. Der letzteren Ränder müssen gut rund geschliffen sein, damit sie gleichmässigen Druck üben, falls man sie ohne untergelegte Platte (Glas) benützen will. Man näht mit gut ausgeglühtem Silberdraht, führt dessen beide Enden jederseits durch eine Perle, wickelt sie hinter dieser auf ein kurzes Stäbchen von der Dicke eines

schwedischen Streichholzes auf; und kann nun ganz nach Belieben und Bedarf durch Drehen des Stäbchens die Naht anziehen und nachlassen. Aber nur ganz gut geglühter Draht rollt nicht von selbst sich locker. Uebt man am besten an Defekten elastischer Muskeldecken z. B. der Bauchwand.

Die von Kocher angegebene secundäre Wundnaht wird ihrem Namen entsprechend, an nicht mehr frischen Wunden verwendet. Selbst frisch in Behandlung gekommene oder vom Operateur erst angelegte Wunden können zwar sofort schon mit den Chromgutfäden durch ihre Ränder versehen werden, aber diese werden nicht geschnürt, sondern zunächst nur an ihren Enden provisorisch geknotet lang hängen gelassen, während die Wunde nur tamponiert wird, gewöhnlich mit Jodoformgaze. Erst nach Ablauf der stärkeren Sekretion, nach 24 Stunden, unter Umständen aber auch erst nach 4 bis 6 Tagen wird die Tamponade aufgegeben und werden die Fadenschlingen geschnürt, so dass die Wunde ohne Drainage vollkommen geschlossen ist. In zweifelhaften Fällen z. B. bei stark gequetschten Wundrändern, nach stumpfem Präparieren, bei etwa zu erwartender Nachblutung, auch bei Häufung von Verwundeten in und nach einer Schlacht bietet dieses Verfahren Vorteile; weil dasselbe aber in gewöhnlichen Zeitläufen weniger Bedürfnis ist wenn man grundsätzlich Drainlücken (S. 57) näht, welche eben doch noch sicherer die Retention von Sekreten ausschliessen als die Sekundärnaht, und weil diese bei vielen Patienten und bei allen einigermassen grösseren Wunden eine 2. Chloroformnarkose erheischt, wird sie sich bei den prakt. Aerzten, infolge der sehr berechtigten Abneigung gegen entbehrliche Narkosen, nicht als Regel einbürgern. Denn manche Patienten brechen 3—4 Tage lang nach der Narkose und können noch länger fast nichts zu sich nehmen, worin wir eine ganz ernste Schädigung des für den Heilungsverlauf wichtigen Allgemeinbefindens sehen müssen. —

Die „Miedernaht“ siehe bei der Herniotomie, S. 302, die „Einstülpungsnaht“ bei Nekrotomie, S. 145.

IV.

Operationen an Sehnen, Muskeln und Sehnenscheiden.

1. Der Sehnen- und Muskelschnitt, Tenotomie und Myotomie.

Wie usuell sehen wir in diesem Kapitel ab von der Trennung der Sehnen und Muskeln nach ihrer Freilegung durch breite Incisionen in strengster Antiseptik, bei Amputationsschnitten u. dergl.; vielmehr beschäftigt uns hier die aus der vorantiseptischen Zeit stammende sogenannte „subcutane" Tenotomie und Myotomie, deren Aufgabe die Beseitigung von Kontrakturen einzelner Muskelgruppen oder Sehnen ist.

Dieselbe wird ausgeführt entweder mit dem spitzen Messer für den Hauteinstich und nachher dem stumpf abgerundeten Messer für die eigentliche Operation, oder aber allein mit ersterem oder mit dem sichelförmigen Sehnenmesser „Tenotom" — je nach der Geschicklichkeit des Chirurgen. S. S. 353, 354.

Allgemeines.

An einem Rande des durch die Haut gewöhnlich gut sicht- oder fühlbaren, weil pathologisch gespannten resp. an der Leiche passiv angezogenen Gebildes, der Sehne bezw. des Muskels, — gehen wir durch eine möglichst kleine Einstichswunde mit dem schmalen Sehnenmesser ein, hart hinter das zu durchschneidende Gebilde, durchtrennen dasselbe von der Tiefe zur Oberfläche mit kleinen hebelnden und sägenden Messerzügen, welche die Einstichswunde nicht vergrössern dürfen, und indem wir mit dem aufgelegten Daumen der linken Hand die Sehne bezw. den Muskel unserem Messer stetig entgegendrücken. Wir bemühen uns

dabei, eine neuerliche Hautverletzung zu vermeiden, indem der aufgelegte Daumen die Spitze des Tenotoms überwacht. Ebenderselbe stellt schliesslich die erfolgte vollkommene Abtrennung fest durch das in Form einer sofort einsinkenden Grube deutlich fühlbare Auseinanderweichen der Schnittenden der Sehne oder des Muskels. Letztere statt wie hier angegeben von der Tiefe nach der Oberfläche zu, in umgekehrter Richtung zu durchschneiden, ist auch nicht schwierig und Nebenverletzung dabei kaum leichter möglich.

Da die Sehnenscheiden an ihre Umgebung fixiert sind, die in ihrem Innern freigleitende elastische Sehne aber nach dem Durchschneiden auseinanderspringt, so heilt diese immer mit reeller Verlängerung durch eine narbige Brücke. Da aber letztere fast ausschliesslich von den Bestandteilen der Sehne selbst, besonders deren bindegewebiger Umhüllung und ohne Zuthun der Scheide produziert wird, so rezidiviert infolge der Neigung des Narbengewebes zu schrumpfen so sehr leicht die Sehnenkontraktur und kann nach 2—3 Monaten eine neuerliche, ja dann noch eine dritte Tenotomie notwendig machen.

Am häufigsten und geradezu typisch ist die

a) Tenotomie der Achillessehne.

Leicht sichtbar und palpabel wird letztere mit Daumen- und Zeigefinger der linken Hand fixiert, es wird unter Vermeidung sichtbarer Hautvenen in Knöchelhöhe, wo die Sehne am schmälsten ist, an ihrem Innen- oder Aussenrande mit dem Tenotom eingestochen, mit flachgelegter Klinge unter der Haut vorgedrungen, dann, nachdem wir die Tenotomspitze mit dem angelegten Daumen an der dem Einstich gegenüberliegenden Seite durch die Haut gefühlt haben, die Messerschneide gegen die Sehne gewendet und diese in vorbeschriebener kunstgerechter Weise und jedenfalls nicht zu nahe dem Fersenbeine, wo zwischen ihr und dessen Höcker ein kleiner Schleimbeutel liegt, abgeschnitten. Schliesslich führen wir unser Messer wiederum flach aus der Einstichöffnung, aber erst nachdem die vollständige Durchtrennung in Form des erwähnten fühlbaren Abstandes der beiden Sehnenenden zweifellos konstatiert ist. Folgt kleiner antiseptischer Verband, zunächst in Plantarflexion, um die Sehnenbrücke nicht zu lang und dünn zu machen.

Anatomie der Wunde. Wir durchschneiden von der Hinterseite des Unterschenkels her in der Höhe der subcutanen Tenotomie-Wunde sämtliche Weichteile, um einen Einblick in die einfachen anatomischen Verhältnisse zu gewinnen, in welchen unsere Operation stattfand. Wir sehen nun die auseinandergewichenen Enden der Achillessehne in ihrer ebenfalls quergetrennten Sehnenscheide. Letztere wird von dem oberflächlichen Blatte der Fascia cruris gebildet. Wir können den Schleimbeutel an der hinteren Seite des Fersenbeinhöckers herauspräparieren. An der inneren Seite der Achillessehne finden wir die Stümpfe der Sehne des M. plantaris, und von beiden Sehnen nach vorne zu das starke Fettlager, welches sie von den tieferen und unter dem tiefen Blatte der Fascia cruris gelegenen Gebilden der Fussgelenksstreckseite scheidet.

Unter den letzteren interessiert uns am meisten die Art. tibialis postica mit dem gleichnamigen Nerv, vor deren Verletzung durch die Tenotomie häufig gewarnt wird. Ihre Topographie (S. 43) und der von uns hier angelegte Orientierungsschnitt zeigen, dass diese Verletzung bei der Tenotomie nicht leicht vorkommen kann; denn der Stamm der Arterie liegt von der Sehne um fast die anderthalbmalige Breite der letzteren gegen den Malleolus internus hin entfernt, braucht also selbst bei vorliegendem hochgradigen Pes equinus kaum gefährlich nahe zu rücken und nur ihre etwaige hochgradige Schlängelung und bedeutende Equinovarus-Stellung des Fusses würde uns zu besonderer Vorsicht mahnen müssen.

Indessen ein Ast der genannten Arterie verläuft mitunter neben der Achillessehne hin; dessen Durchschneidung ist natürlich unvermeidlich und verlangt eben einen Druckverband, sonst nichts. Denn die Heilung per primam stört sie nicht, vgl. S. 63.

Hinter dem Malleolus externus fielen noch Aeste der Vena saphena parva (die magna fällt nicht mehr in den Schnitt, weil sie zu weit nach vorne liegt) und des Nerv. suralis, der später zum N. cutaneus dorsi pedis wird, in unseren Orientierungsschnitt.

Subcutan jetzt seltener ausgeführt aber doch noch gebräuchlich ist die

b) Myotomie des Kopfnickers

bei Schiefhals, bei welcher freilich der orthopädischen Nachbehandlung eigentlich eine grössere therapeutische Rolle zufällt als der Operation.

Der Assistent fixiert den Kopf und drängt ihn nach der gesunden Seite, um die Sternalportion des Kopfnickers ad maximum anzuspannen, die Schulter der kranken Seite aber nach abwärts. Der Operateur führt das Tenotom etwa fingerbreit über dem Brustbein ein, schiebt es flach gehalten an der gespannten Muskelinsertion hin und durchschneidet diese dann nahe dem Knochen von aussen nach innen oder umgekehrt. Gewöhnlich ist nur die Durchschneidung der Sternalportion notwendig; ausserdem wird die Clavicularinsertion isoliert in gleicher Weise getrennt, wobei aber sorgfältig präparando die an dem lateralen Rande des Muskels herabsteigende Vena jugularis externa zu vermeiden ist.

Anatomie der Wunde. Zum Zweck des Studiums der anatomischen Verhältnisse, in denen unser Messer sich bewegte, durchschneiden wir wiederum die Weichteilbedeckung über dem subcutanen Schnitt, und finden die Schnittflächen der Kopfnickerinsertion bedeckt von dem oberflächlichen Blatte der Halsfascie und dem Platysma. Unter dem Kopfnicker können wir den M. omohyoideus, die Mm. scaleni mit dem Plexus brachialis, die Carotis (vgl. die genauere Topographie dieser Gebilde S. 17 und S. 8) und insbesondere instruktiv die Vereinigung der Venae jugularis interna und subclavia zur Vena anonyma herauspräparieren. Es wird klar, dass von allen diesen Gebilden keines durch die Operation gefährdet war, um so weniger, als die verkürzte Kopfnickerportion gewöhnlich sehr stark unter die Haut vorspringt. Dagegen verfällt manchmal die subcutane Vena jugularis anterior dem Messer, wenn sie längs dem inneren Kopfnickerrande beinahe bis zum

Brustbein herabläuft. Es entsteht dann ein Blutextravasat, das gewöhnlich keine weiteren Folgen hat.

In der modernen Wundbehandlung wird die subcutane Myotomie des Kopfnickers bei einigermassen komplizierten Verhältnissen ganz gerechtfertigt ersetzt durch die freie Inzision der Bedeckungen.

2. Die Sehnennaht und Sehnenplastik.

Die Technik ersterer Operation — die heutzutage bei frischen einschlägigen Verletzungen immer unternommen werden soll, wo nicht gewichtige Bedenken entgegenstehen z. B. eine unverhältnismässig grosse Operationsverletzung notwendig wäre zum Zweck der Auffindung der retrahierten Sehnenstümpfe — ist an sich einfach. Die getrennten Sehnen-Enden werden mit Catgut aneinandergenäht, gewöhnlich derart, dass sie sich mit ihrer Bindegewebsumhüllung, dem gefässreicheren Peritendineum, berühren. Fig. 36, aus Hüter. Indessen scheint es ganz gleichgiltig zu sein, ob die Sehnenstümpfe in dieser Weise auf einander oder mit ihren allerdings weniger gefässreichen Schnittflächen an einander gefügt werden, weil ihr Zusammenheilen — analog den Verhältnissen bei den Knochen — in Form von Ausschwitzung, einer Art äusseren Callusbildung, hauptsächlich aus dem hyperämischen Peritendineum, wie dort hauptsächlich aus dem Perioste, zustande kommt.



Fig. 36. Schema der Sehnennaht.

Die Nadeln — entweder feine runde, nicht kantige, welche weniger verletzen, oder noch besser die feinen Hagedorn'schen (S. 147, 359) — werden durch die Stümpfe parallel den Fibrillen der Sehne geführt. Die Sehnennaht ist eine dankbare Operation, wenn es gelingt, Asepsis zu erzielen.

Sehr trefflich zur Sicherung gegen das Ausreissen der Nahtfäden jeder unter erheblicherer Spannung anzulegenden Sehnennaht sind *Nebingers* Catgut-Randnähte, ergänzende Knopf- oder fortlaufende Suturen, welche die in der gewöhnlichen Art zusammengenähten Sehnenenden an das umgebende

Gewebe in der von Figur 37 wiedergegebenen Weise fixieren. Derselbe fixiert dann diese Nahtlinie überdies noch nach rechts, links, oben oder unten sehr einfach dadurch, dass die Enden der in ihr verwendeten Catgutfäden noch einmal eingefädelt und an die nächste Umgebung festgenäht werden. Daneben erscheint empfehlenswert das *Bonner* Verfahren einer Kombination von Entspannungs- und Vereinigungsnaht: durch die Breite eines jeden Sehnenstumpfes soll, etwas entfernt von der Durchtrennungsfläche eine stärkere Naht querdurchgezogen und nicht zu fest geknüpft werden. Die beiden Nähte werden dann als Oesen für Entspannungsschlingen benützt und letztere schliesslich über den feineren Vereinigungsnähten der Sehnenstümpfe angezogen fest geknüpft. Und schliesslich das Verfahren von *Kocher*: die Fäden werden an ihren beiden Enden mit Nadeln armiert, in die seitlichen Partien des einen Sehnenstumpfes (Fig. 38, a—b) eingestochen, parallel zu den Fibrillen auf der Schnittfläche des Stumpfes heraus und in die des anderen Stumpfes hinübergeführt, dort wieder seitlich ausgestochen (Figur c—d) und geknüpft.

Fig. 37. Entspannende Sehnen-Randnaht.

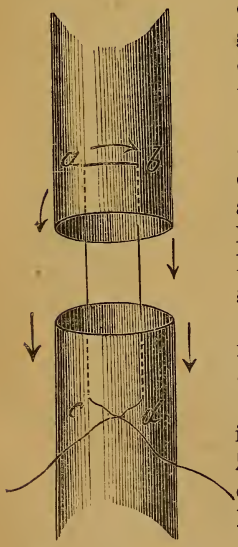

Fig. 38. Entspannende Sehnen-Centralnaht.

Unverhältnismässig grosse Schwierigkeiten aber verursacht an dem Lebenden das Aneinanderbringen der Sehnen-Schnittenden, nachdem dieselben in ihren Scheiden sich retrahiert haben. Zu diesem Zwecke nähert man zunächst die Insertionspunkte der betroffenen Muskeln möglichst einander durch Beugung oder Streckung der entsprechenden Gelenke, z. B. wenn es sich um die

nicht seltene Durchschneidung der Sehnen an der Volarseite des linken Handgelenkes handelt, durch extreme Beugung der Finger, Hand und des Vorderarms, durch extreme Extension dagegen bei Durchtrennung der Strecksehnen des Handrückens u. s. w. und kann nun die Stümpfe häufig aus den Scheiden hervortretend sich präsentieren sehen oder wenigstens mit der Pinzette erreichen. Oder man wickelt die betreffenden Glieder z. B. den Ober- und Vorderarm in der Narkose von oben herab mit der elastischen Binde ein, so die Sehnenenden aus der Wunde herauszupressen. Im äussersten Notfall bleibt nur Spaltung der Sehnenscheiden bis zur Erreichung der Stümpfe, seitlich, um durch möglichst raschen Verschluss der Scheiden Sehnennekrose sowie Narbenadhärenzen zwischen Sehnen, Scheiden und Haut zu vermeiden (Billroth). Dehnung der Muskeln an den vorgezogenen Sehnen fördert die Annäherung dieser.

Noch grösser aber sind die Schwierigkeiten, welche sich der Vereinigung bereits seit längerer Zeit retrahierter und nun in Narbengewebe festgehaltener Sehnenstümpfe entgegenstellen. Hier waren die ausgiebigen Spaltungen und ein darauffolgendes mühseliges und verletzendes Lospräparieren unvermeidlich geworden. Indessen hat man in neuerer Zeit diese schwierigen und rücksichtslosen Eingriffe zu beschränken oder ganz zu umgehen gewusst. Man half sich bei der Aufsuchung des zentralen Sehnenstumpfes mit Anlegung einer kleinen neuen Wunde an einer über dem Verlauf der Sehnen mehr zentralwärts gelegenen Stelle, und schob von dieser aus eine Knopfsonde gegen die ursprüngliche Wunde hin zur leichteren Orientierung und zur Ablösung des zentralen Sehnenendes oder aber man griff wiederholt mit Erfolg zu der Sehnenplastik: seitliche Anfrischung benachbarter Sehnen und Einheilung des Sehnenstumpfes in die angefrischte Stelle, ja auch Lappen-Loslösung und -Schwenkung soll in aseptischem Wundverlaufe schon gelungen sein. Fig. 39 der Tendoplastik aus Hüter erläutert die Benützung eines Sehnenlappens (l), die Strecke zwischen den Sehnenstümpfen aus-

Fig. 39. Sehnenplastik mit Lappenschwenkung.

zufüllen. Ob die hier erreichten funktionell zufriedenstellenden Resultate von Czerny, Tillaux etc. nicht teilweise weniger der Verwachsung der einzelnen Sehnen-Abschnitte unter sich, als vielmehr mit benachbartem Narbengewebe (mit der Hautnarbe, Heuck) zu danken sind, ist dahingestellt; jedenfalls brachten auch Fälle, wo die Sehnenstümpfe durch die Naht gar nicht vollständig aneinander gezogen werden konnten, befriedigendes, funktionelles Resultat (Anger, Gaz. des hôpit. 1875). Es scheinen in diesem Falle die verwendeten Silbersuturen durch gehöriges Freihalten des Zwischenraumes zwischen den Sehnenstümpfen für das hineinwuchernde, sich plastisch infiltrierende Zellgewebe die Bildung der Narbenbrücke ermöglicht zu haben, was in 2 anderen besonders überraschenden Fällen (Gluck) mit demselben Erfolge zopfartig zusammengeflochtene Catgutfäden leisteten in der Ausdehnung von der Artic. metacarpophalangea bis zum Ligamentum carpi dorsale. Der letztgenannte Operateur spricht dem Reize der Funktion die ausgiebige reaktive Gewebsneubildung zu.

Die Sehnennaht (desgl. die Nervennaht, vgl. Abschn. V, S. 170) übt sich an der Leiche am zweckmässigsten und interessantesten an den Gebilden der Volarseite der linken Handgelenksgegend. Denn hier ist sie zu gleicher Zeit anatomisch und technisch instruktiv und überdies für die Praxis unmittelbar wertvoll, weil diese Gegend sehr häufig Schnittverletzungen ausgesetzt ist. Wir durchtrennen uns letztere mit querem, möglichst tiefgehendem Schnitte. In praxi würden wir nun zunächst Blutleere herstellen, durch Elevation und Schlauchumschlingung. Von da an aber wäre, da die Technik der Sehnennaht, der Gefässunterbindung und der Nervennaht so einfach ist, unsere Leistung eine vorzugsweise anatomische; und deshalb soll an der Leiche diese Operationsübung gleichzeitig benützt werden zu gründlicher Einprägung der topographischen Anordnung dieser Gegend. Sie ist nicht allzu schwierig.

Die Fig. 40, welche den Durchschnitt des Vorderarms unmittelbar über dem Handgelenke darstellt, macht uns die Situation leicht klar. Nach oben von Radius (1) und

Ulna (2) haben wir die Art. radialis mit ihrer Vene (3), von dem Knochen geschieden durch den Muskeldurchschnitt des Pronator quadratus, der direkt der Vorderfläche des

Fig. 40. Vorderarmdurchschnitt, linke Seite, oberhalb des Handgelenkes.

Radius aufliegt. Radialwärts von diesem Muskel den Durchschnitt des Nerv. radialis superficialis (4), der an der äusseren Seite der Arterie herlief, der Fortsetzung des Stammes.

Oberhalb des Ulna-Durchschnittes erkennen wir leicht Art., Vena und Nerv. ulnaris (5) zwischen dem auf seinem Durchschnitte bereits halb sehnig gewordenen Flexor carpi ulnaris (6), den 4 Sehnen des Flexor digitorum sublimis (7,7), von denen wiederum eine noch halb muskulös sich zeigt, und den 4 Sehnen des Flexor profundus (8,8).

In der Mitte der Beugeseite unter der Haut finden wir den M. palmaris longus (a), dicht daneben medialwärts den Nerv gleichen Namens, einen Ast des N. medianus auf den Sehnen des gemeinschaftlichen Fingerbeugers aufliegend. In eigner Scheide radialwärts von den bereits erwähnten Beugern die Sehnen des Flexor carpi radialis (b) und pollicis longus (c).

An dem Radius hin kommen dann die Sehnen des M. supinator longus (d), des Extensor carpi radialis longus (e)

und brevis (f); an der Dorsalseite die Durchschnitte des Abductor pollicis longus, halb noch Muskel, halb schon sehnig (g), ebenso des Extensor digitorum communis (h), endlich der Sehnen des Extensor digiti minimi (i) und Extensor carpi ulnaris (n).

Kommt in einer Gegend, wie die vorliegende ist, gleich eine ganze Anzahl von schlanken, unmittelbar nebeneinander liegenden Gebilden zur Naht, so werden zweckmässig die Nahtfäden nicht sofort geschnürt, weil hiedurch ein Suchen zwischen den einzelnen Gebilden unmöglich gemacht würde. Vielmehr schlingt man vorläufig die zusammengehörigen Stümpfe blos mit je demselben Faden an, lässt diesen lang herabhängen und knotet nur seine Enden, provisorisch, um keine Verwirrung aufkommen zu lassen. Erst ganz zuletzt werden alle Schlingen miteinander definitiv geschnürt, nach vollkommen klarer Uebersicht der Situation. Dem weniger Geübten droht vorstehend besonders die Gefahr, die Stümpfe des N. palmaris mit denen der unmittelbar benachbarten dünneren Sehnen zu verwechseln und zu vernähen.

3. Klumpfusschnitt nach Phelps.

(Durchschneidung der Fussinnenseite über dem Talushalse; präparatorisch, zur Erhaltung des Nerv. plantaris int., eventuell auch der Gefässe. — Sehnen-Naht.)

Anatomie der normalen Umgebung des Talonavicular-gelenks vgl. S. 98 und 101. Der innere Fussrand wird von dem Tuber calcanei an bis an die Grundphalanx der Grosszehe von dem M. abductor hallucis eingenommen, welcher sich mit seinem dünnen medialen Rande heraufschlägt über die hinter dem innern Knöchel zur Sohle herab ziehenden langen Sehnen und die Gefässe und Nerven. Und zwar liegt in der Höhe des Phelps'schen Schnittes unter dem ebengenannten Muskel das hier wichtigste Gebilde, der Nerv. plantaris internus zusammen mit der gleichnamigen Arterie zwischen den Sehnen des Flexor digitorum longus und Flexor hallucis longus. — Ist die Art. plantaris interna stärker als gewöhnlich, so anastomosiert sie auch ausgiebiger mit den benachbarten Arterien,

ja nimmt an der Bildung des Arcus plantaris prof. (S. 94) Anteil, so dass auch in diesem Falle ihre Durchschneidung unbedenklich wäre.

Operation. Nach vorausgeschickter subcutaner Durchschneidung der Achillessehne (S. 154) wird unter Esmarchscher Constriction und sorgfältigster Antiseptik die Innenseite des Fusses, in der Mitte zwischen vorderem Rand des Knöchels und Chopartgelenk (vgl. S. 104) senkrecht zur Achse des Fusses herab bis in die Mitte der Sohle, demnach bei dem Kindesfusse etwa 4 cm lang offen eingeschnitten und nun eine Durchtrennung der präparatorisch freigelegten Teile soweit vorgenommen, als es der während der Operation immer wieder zu prüfende Widerstand gegen die Reposition in Normalstellung erfordert. Man orientiert sich leicht durch den Muskelbauch bezw. den freien medialen Rand des Abductor hallucis, schneidet diesen vorsichtig ein und bringt zwischen ihm und der Sehne des Flexor hallucis longus den zu schonenden Nerv. plantaris internus mit seiner Arterie zum Vorschein. Folgt Durchschneidung der zwischen Abductor und dem Knöchel, in ihren Scheiden des Ligam. laciniatum internum gelegenen Sehnen des M. tibialis posticus und Flexor digitorum communis longus, und unter ihnen des Ligam. deltoideum in hart um die untere Knöchelperipherie hinlaufendem Bogen. Würde sich nun bei Klumpfuss auch der Taluskopf hochgradig deform vorfinden, so wird auch er linear mit der Stichsäge getrennt, jedoch kein Teil von ihm entfernt. Die Plantarfascie und der M. flexor digitorum brevis werden von der Wunde aus mit dem unter der Haut vorgeschobenen Tenotom abgeschnitten. Nach Unterbindung lediglich der grösseren Arterienlumina Ueberlage eines Silkstückes (vgl. S. 63) brückenförmig über die tiefe und in reponierter Fusstellung 2—3 cm breit klaffende Wunde, aseptischer Dauerverband ohne Drainage, Gipsfixation.

Anm. Bei geringeren Graden des Klumpfusses begnügt sich Phelps mit der subcutanen Durchtrennung der Achillessehne und Plantarfascie und offener Durchschneidung der Tibialissehne und des Ligam. deltoideum.

4. Die typischen Incisionen bei Tendovaginitis acuta purulenta.

Topographie. Die Sehnenscheiden sind geschlossene fibröse Säcke um gewisse Sehnen an Hand und Fuss, innen ausgekleidet mit einer Synovialis. Die praktisch wichtigsten sind:

I. die der Handbeugeseite (Fig. 41 S. 166). 1) Die volaren Sehnenscheiden der einzelnen Finger beginnen an den Köpfchen der Metakarpalknochen. Sie sind der Sitz des gewöhnlichen sogen. Panaritium tendinosum. Die des 5. Fingers kommuniziert gewöhnlich, aber nicht immer, mit dem grossen Synovialsacke des Handtellers, s. Figur. In dieser ist die Palmaraponeurose genau in der sog. mittleren Hohlhandlinie (s. S. 29) abgeschnitten. — Die Sehnenscheide des langen Daumenbeugers reicht von der Insertion seiner Sehne an der Basis der 2. Daumenphalanx bis etwa 4 cm über das Lig. proprium hinauf. Sie kommuniziert gewöhnlich mit dem 2) grossen Sehnenscheidensack des Handtellers für die 8 Sehnen des Flex. comm. subl. und prof. Dieser reicht von 2 cm oberhalb des Lig. propr. bis etwa zur Mitte der Metacarpalknochen und endigt mit einzelnen Zipfeln für die auseinanderweichenden Sehnen. Er ist oft der Länge nach durch eine Scheidewand in 2 Hälften geteilt. Nerv. med. und der Hohlhandbogen liegen diesem Sacke unmittelbar unter der Palmaraponeurose auf. 3) Endlich hat noch der Flexor carpi radialis eine Sehnenscheide von oberhalb des Lig. bis zur Basis des 2. Metacarpalknochens, von geringer praktischer Bedeutung, deshalb in Figur gar nicht angegeben.

So wie Bild 41 und 42 die Sehnenscheiden darstellt, kann man sie an der Leiche nicht allzuschwierig präparieren und durch Aufblasen oder schöner durch Injizieren mit Gelatine zu Gesicht bringen.

II. Die Sehnenscheiden der Extensoren (Fig. 42 S. 167) sind viel seltener von schweren Entzündungen befallen, weil ihnen eine Kommunikation mit den Fingersehnenscheiden, sowie nach Schüller mit der Handgelenkskapsel fehlt. Unter sich kommunizieren sehr häufig nur diejenigen des Extens. poll. long. und Extens. manus radial.

III. An der Fussgelenks-Dorsalseite reichen die 1) Scheiden des Tibial. antic. von 5—6 cm oberhalb des Sprunggelenks und die des posticus von der hintern Seite des innern Knöchels bis an das Kahnbein, 2) die des Extens. dig. long. und Peron. tertius von etwa 3 cm oberhalb des Sprunggelenks bis in die Mitte des Fussrückens, 3) die des Extens. hall. long. von 2 cm oberhalb des Sprunggelenks bis an das Os entocuneiforme, 4) die gemeinschaftliche der Peronei long. und brev. von 4 cm oberhalb des äussern Knöchels bis zum Os cuboideum.

IV. In der Fussohle: reicht 1) die Scheide des Peroneus longus (als Fortsetzung der früher beiden Peronei gemeinschaftlichen Scheide) bis zur Insertion am Os metatarsi I und entocuneiforme, 2) die des Flex. dig. long. von der Knöchelgegend bis etwa zur Mitte der Sohle; 3) die des Flex. halluc. long. von der Fussgelenksgegend bis zu dem Hallux hin.

Operation. Die akut-eitrigen entzündlichen Prozesse der Sehnenscheiden, welche von unbedeutenden mangelhaft aseptisch gehaltenen Verletzungen der Finger, Panaritien etc. auf dieselben übergreifen, oder solche nach direkten Verletzungen, auch Quetschungen der Scheiden sind in hohem Grad gefährlich. Sie neigen zu rapidem Fortschreiten auf das die Funktion der Sehnenscheiden ergänzende paratendinöse, sodann auf das interstitielle Zellgewebe des Vorderarms unter konsumierendem septischen Fieber und Komplikation mit destruierenden Gelenksentzündungen, zu Pyämie resp. Septichaemie. Die betroffenen Sehnen werden sehr leicht und rasch nekrotisch oder verwachsen mit den Scheiden. Zur Sicherung gegen diese Gefahren sind hier frühzeitige ausgiebige Incisionen, Entleerung, Ausbürstung und Drainage der suppurativ befallenen Herde, zunächst der Sehnenscheiden selbst dringend notwendig. Die Kommunikationen der volaren Fingersehnenscheiden mit den grossen Sehnenscheidensäcken der Vola macht die Entzündung ersterer viel gefährlicher als aller übrigen an Hand und Fuss.

I. Auf der Handbeugeseite. 1) Die isolierten Entzündungen der Sehnenscheiden an den einzelnen Fingern

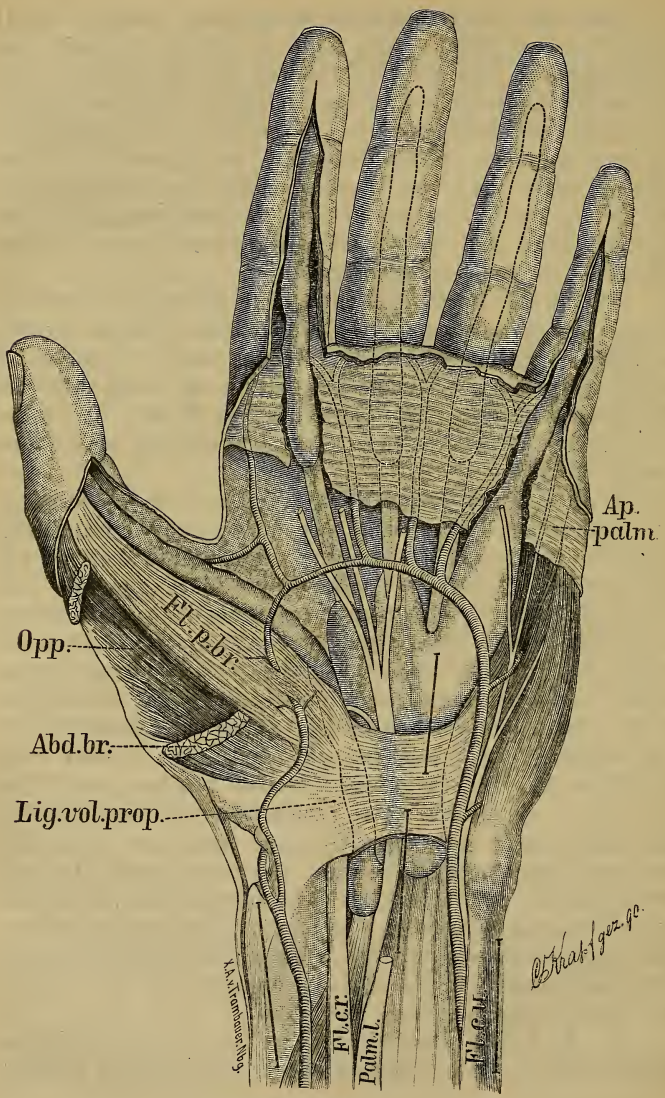

Fig. 41. Die volaren Sehnenscheiden, injiziert. Ihre typischen Incisionstellen.

(= Panaritium tendinosum) incidiert man in der Mittellinie der Volarfläche, wo man weder grössere Gefässe noch Nerven verletzen kann. Hat sich von den Sehnen des 2. bis 5. Fingers die Suppuration fortgepflanzt auf das Mittel-

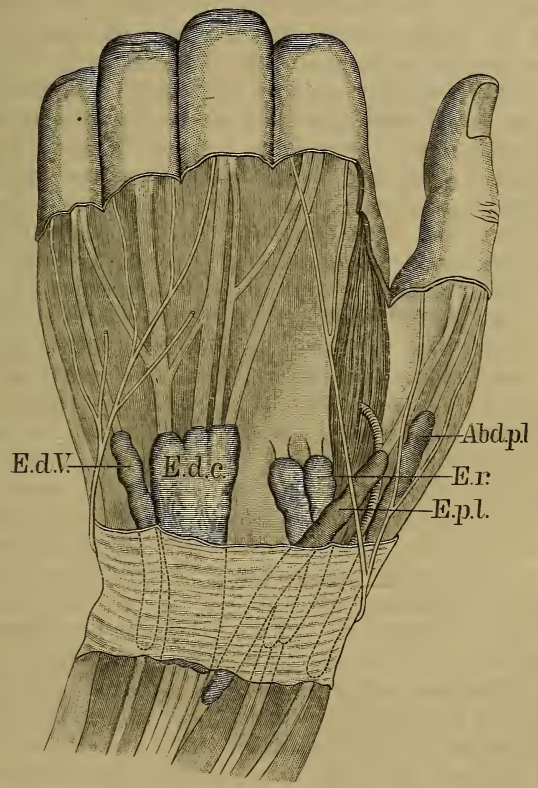

Fig. 42. Die dorsalen Sehnenscheiden der Hand, injiziert.

handzellgewebe unter der Palmaraponeurose hin, so wird bis in den Handteller hinein in der Mittellinie über den Metakarpalgelenken incidiert und kann man in dieser Richtung präparatorisch ruhig bis zur „mittleren Hohlhand-

linie" (s. Seite 164, S. 29 und Figur S. 166) hin schneiden, weil der arterielle Hohlhandbogen wohl niemals bis zu dieser Linie hinanreicht und seine Aeste sowie die des N. medianus bis zu den Fingerkommissuren in der Richtung der Zwischenknochenräume verlaufen. — Auch für die Ausführung der übrigen Incisionen hält man sich nach *Schüller* an ganz bestimmte Stellen. Die Sehnenscheide des langen Daumenbeugers spaltet man an ihrer peripheren Partie von der Mitte der Grundphalanx bis an die Daumenspitze; eine weiter centralwärts notwendige Incision dagegen hat man gleich jenseits des Lig. propr. an das untere Radiusende zu verlegen (s. Figur), auf dieses radialwärts von der Radialarterie und dieser parallel. Wäre hier die Pulsation der Arterie durch Oedem verdeckt, so incidiert man direkt auf die Radiuskante und präpariert sich stumpf ulnarwärts bis an die Eiterverhaltung. 2) Den befallenen grossen Sehnenscheidensack incidiert man lieber an seinem centralen Ende, etwas ulnarwärts von der Mittellinie zwischen beiden unter allen Verhältnissen fühlbaren Proc. styloidei der Vorderarmknochen (Figur), und erst notgedrungen am radialen Rande des Kleinfingerballens, beidemal präparatorisch, um einerseits den Medianusstamm, andererseits den oberen Hohlhandbogen, welche beide dem Sehnenscheidensacke aufliegen, nicht zu verletzen; gelingt es, diese zweite Incision auf eine von der ersten Incisionsstelle eingeschobene und vorgedrängte Drainzange zu machen, so ist das schonender und sicherer. Würde mit diesen Schnitten kein Eiter entleert, so ist der erwähnten Scheidewand des Sackes, seinem Längsdurchmesser entsprechend, zu gedenken und von der Incision aus radialwärts vorzudringen. 3) Bei Durchbruch der Phlegmone auf den Vorderarm öffnet eine Incision längs dem Ulnarrande des Fl. carpi ulnaris die Abscesshöhle unterhalb der tiefen Flexoren; vgl. hiezu auch Fig. 40 S. 161.

II. An der Handstreckseite: gilt es bei den Incisionen die dorsalen Aeste der Nn. radialis und ulnaris nicht zu verletzen, dadurch dass man sich innerhalb zweier Richtungslinien hält, welche man sich von den beiden Proc.

styloidei der Vorderarmknochen zu dem Capitulum metacarpi III konvergierend denkt (Figur 42 S. 167).

III. Den Extensorenscheiden am Fusse ist leicht und ohne besondere Gefahr von Nebenverletzungen nach obiger Topographie beizukommen.

IV. Den tief gelegenen Sehnenscheiden der Sohle dagegen, welche rasch zu Phlegmone des gesamten unter der Aponeurosis plantaris gelegenen Zellgewebes führen, ohne schwere Nebenverletzungen beizukommen, ist, wie aus oben und S. 102 gegebener Topographie hervorgeht, höchst schwierig, und drängt diese Schwierigkeit der Abhaltung der Septichaemie hier relativ häufig sogar die Absetzung des Fusses auf.

Bei septiko-pyämischem Fieber bestehe die Nachbehandlung in häufiger Durchspülung der Höhlen mit antiseptischer Flüssigkeit, permanenten Lokalbädern, am liebsten in permanenter Irrigation.

V.

Operationen an den Nerven, Neurochirurgie.

1. Die Nervennaht und Nervenplastik.

Zur Nervennaht bedürfen wir vor Allem glatter Schnittflächen der getrennten Nerven: unter möglichster Sparsamkeit an Nervensubstanz schneiden wir die zerfetzten oder aufgefaserten Enden frischverletzter Stämme, oder aber die bereits kolbig verdickten oder narbig eingewachsenen älterer Nervenstümpfe mit einer sehr scharfen und gut, nicht quetschend trennenden Scheere quer zurecht. Etwa stehengebliebene verbindende Brücken werden sorgfältig bewahrt.

Es gibt zwei Arten der Naht: 1) die paraneurotische, wo das mit der Pinzette von den beiden Nervenschnittflächen ringsum etwas abgehobene paraneurotische Bindegewebe durch feinste Katgutnähte mehrfach so vereinigt wird, dass die Schnittflächen genau an einander zu liegen kommen. Fig. 43, aus Hüter, (b paraneurotisches Bindegewebe). Damit die Nahtschlingen genügende Haltbarkeit haben, ist es notwendig, immer einige mm weiter entfernt von den Schnittflächen als bei den Nähten sonst üblich ein- bezw. auszustechen. 2) Die sogenannte direkte Nervennaht, wo die Nadel direkt die Nervensubstanz in der Richtung der Primitivfasern durchsticht, demnach eine die Substanz selbst fassende Knopf-Sutur die Schnittflächen aneinander zieht. Diese Naht wird am zweckmässigsten wie die Sehnennaht mit feinen runden oder Hagedornschen Nadeln ausgeführt, welche zwischen

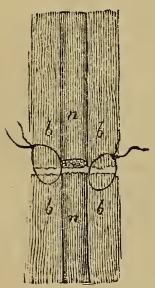

Fig. 43. Paraneurotische Nervennaht.

den Nervenbündeln möglichst wenig verletzend sich durchdrängen. Wolberg hat ebenfalls zu diesem Zwecke eine säbelähnlich an beiden Seiten abgeflachte dünne Nadel angegeben.

Das erstbeschriebene Verfahren ist das in frischen Fällen gebräuchlichere, weil schonendere; das andere aber eher geeignet einige Spannung der Nervenstämme ohne Schaden zu überwinden.

Eine Kombination beider, bei welcher dann die direkte Nervennaht nicht zu sehr der Nervenachse sich zu nähern brauche, wurde von Tillmanns mit Erfolg verwendet und als zweckmässig empfohlen. Für die Deckung etwaiger Substanzverluste, z. B. durch das Anfrischen entstandener, lassen sich die in ihrem Weichteilbette verschieblichen Nerven mit grosser Nachgiebigkeit herbeiziehen, dehnen; nach Leichenversuchen an dem Vorderarm bis zu 4 cm (Schüller). Mit stärkerer Spannung vereinigten Nerven kann wie bei den Sehnen (Fig. S. 158) seitliche Nahtfixation nützlich sein.

Während und nach der Nervennaht muss durch geeignete Stellung des Körperteils bzw. Verband jegliche Spannung um die Nahtstelle sorgfältig beseitigt werden, so dass die Trennungsflächen ohne alle Gewalt aneinander gefügt werden können bzw. bleiben.

Bei grösseren Nervendefekten kann die Neuroplastik in Frage kommen. Auch auf diesem Felde ist, wie bei der Sehnenplastik, neuerer Zeit mit Fleiss und Glück vorwärts gearbeitet worden. Einpflanzungen von Mensch- und Tiernervenabschnitten in die Defekte sind Albert (3 cm), Vogt, Gluck u. A. gelungen. Letztgenannter hat auch nach Vanlair im Tierversuche durch Einschalten von decalcinierten Knochendrains in Nervendefekte, „welche den sich regenerierenden Fasern des Zentrums und der Peripherie den Weg angeben sollten, auf dem sie sich begegnen und mit einander zu verschmelzen vermöchten, bis etwa zu 10 cm Regeneration der Nerven und Wiederherstellung der Funktion erzielt.“ Er empfiehlt die Verwertung seiner Experimente dringendst. Tillmanns verwendete am Menschen mit vollkommenem Erfolge zur Deckung eines 4,5 cm langen

Defektes die Ausschneidung zweier gestielter Läppchen aus den Nervenstümpfen, die er schwenkte und durch je zwei Catgutnähte vereinigte. Ueber die Endresultate dieser Versuche ist ein sicheres Urteil zur Zeit noch nicht zu gewinnen.

Die Nervennaht übt sich an der Leiche am zweckmässigsten an der auf S. 162 bezeichneten Volargegend des linken Unterarms, welche auch für die Nerven als die den Verletzungen in praxi am häufigsten exponierte gelten kann.

Die Wiederherstellung der Nervenleitung nach der Naht kann noch nicht mit Sicherheit als funktioneller Erfolg der letzteren hingestellt werden, weil ihre Deutung als Wirkung collateraler Anastomosen nicht ausgeschlossen ist. Bemerkenswerter Weise ergibt sich aus der Kasuistik bis heute, dass trotz Wundheilung per primam in weitaus den meisten Fällen längere Zeit, gewöhnlich Monate bis zum Wiedereintritt der Funktion verfliessen. Indessen sind einzelne so schlagende Erfolge (Reger, vollkommene Herstellung der Leitung in 3 Tagen, Koppeschaar in 2, Nicaise in 10 Tagen) gemeldet, dass der praktische Wert der Nervennaht nicht abgesprochen werden kann, wenn auch ihr Effekt physiologisch z. Z. nicht immer zu erklären ist.

Die Nervennaht überhaupt verdanken wir *Nélaton* (1863), die paraneurotische Modifikation *C. Hüter*. Die letztere wird heute von vielen nicht mehr als genügend wirksam erachtet.

2. Nervendehnung und Nervenresektion, Allgemeines.

Die beiden Eingriffe sind in erster Linie gegen die Reizungszustände der peripherischen Nerven in Anwendung, gegen die Neuralgien, denen am häufigsten diejenigen Stämme anheimfallen, welche Knochenkanäle passieren müssen, so dass sie einer Kompression durch pathologische Produkte, einer Zerrung etc. nicht ausweichen können; gegen klonische Krämpfe und krampfhafte Kontrakturen, veranlasst durch entzündliche Prozesse, Vernarbungen und dergl. in der Umgebung der Nervenstämme, hauptsächlich in den Nervenscheiden selbst. Die Nervendehnung ist aber auch gegen Leiden des Zentralnervensystems empfohlen, und wurde ihrer Anwendung an dem Plexus brachialis und besonders dem N. ischiadicus gegenüber gewissen Erkrankungen des Rückenmarkes, auf Grund überraschender, zuweilen ganz ausgiebiger Erfolge, positiver therapeutischer Wert zugesprochen (Langenbuch) und wissenschaftlich motiviert (Stintzing); so-

wohl bei Trismus und Tetanus „deren spinaler Sitz, mit Einschluss gewisser Teile der Oblongata (nach Erb) weitaus der wahrscheinlichste ist", — welche aber allerdings auch unter anderen Prozeduren heilen können — bei Lepra anaesthetica, (peripherische Neuritis, Neve, von 190 Fällen 84 gebessert, Downess 32 Fälle), als auch besonders bei Tabes dorsualis sind von vollkommen zuverlässigen Beobachtern therapeutische wenigstens Momentan-Erfolge berichtet. Die bei weitem zahlreicher gemeldeten einschlägigen Misserfolge beruhen vielleicht teilweise auf nicht genügend frühzeitiger Anwendung des Eingriffes.

Die Wirkungsweise der Nervendehnung beruht nach Ansicht ihres Finders Nussbaum in dem bedeutenden Einflusse auf die Lage- und Ernährungsverhältnisse der ihr unterzogenen Stämme derart, dass durch das Loslösen und Abheben der Scheide ein etwa von pathologisch veränderten Partien derselben, Schrumpfungen, Exsudaten, Adhäsionen u. dergl. ausgeübter Druck beseitigt wird, ferner eine Menge von kleinen Gefässen der Nervenscheide zerrissen und dadurch ausgiebig veränderte Ernährungsverhältnisse geschaffen werden.

Die Operation wird entweder in offener Wunde ausgeführt oder als „unblutige Nervendehnung" subcutan. In ersterem, sozusagen dem Normalverfahren, wird der Nerv an einer möglichst weit gegen das Zentrum hin gelegenen Stelle frei präpariert, sodann nach Eröffnung seiner Scheide aus dieser herausgelöst und nun — schonender manuell, mit dem gekrümmten Zeigefinger als mittelst Haken, kleinere Nerven allerdings immer mittelst untergeführter Aneurysmanadel oder dünnem Gummischlauch, — energisch nach beiden Seiten hin „zentripetal und zentrifugal" angezogen. Würden die Anzüge nicht kräftig ausgeführt, so würden sie eher eine Reizung des Nerven darstellen, als herabstimmend wirken.

Nach richtiger Ausführung der blutigen Dehnung aber mindern sich meistens oder zessieren nicht nur die Schmerzen, sondern ist in der Regel in dem entsprechenden Nerven-Ausbreitungsgebiete geradezu eine beträchtliche Herabsetzung der normalen Sensibilität zu konstatieren.

Das unblutige Verfahren scheint zwar den Nerven stärker zu dehnen, wenigstens in den peripheren Zweigen, jedoch ist einleuchtender Weise die Gefässzerreissung dabei eine weniger ausgiebige und dementsprechend auch der umstimmende Erfolg geringer. Dieses Verfahren besteht in forzierter Beugung der Extremitäten z. B. des Hüftgelenks bei der Ischiadicus-Dehnung, wobei das Kniegelenk gestreckt bleibt, derart, dass die Tibia das Gesicht berührt und wird erst einige Sekunden, dann allmählig bis zu Minutenlänge gesteigert ausgeführt, wobei in dem ebenangeführten speziellen Falle auf die Vermeidung einer Kniegelenksluxation — etwa durch eine untergebundene starke, vom Sitzknorren bis an die Füsse reichende Schiene — geachtet werden muss.

Die Nervenresektion oder Neurektomie ist die Ausschneidung eines Nervenstückes zum Zweck der Unterbrechung der Leitung. Dieselbe muss sich auf eine gewisse Länge erstrecken, womöglich 2 bis 4 cm oder mehr betragen, sonst erfolgt, — wie chirurgische und experimentelle Erfahrungen beweisen — rasche Regeneration der Leitung und Recidiv. Der freigelegte Nerv wird grundsätzlich zuerst so weit zentralwärts als möglich durchschnitten, weil dann der zweite Resektionsschnitt, des hervorgezogenen peripheren Teiles, schmerzlos wird.

Die Neurektomie ist nur bei Affektionen rein sensibler Stämme anwendbar, während für die motorischen oder gemischten lediglich die Dehnung passt, weil oder sobald bei diesen erheblichere motorische Lähmungen in den Kauf genommen werden müssten.

Die Neurektomie kann natürlich nur in offener Wunde vorgenommen werden. Ihre Schwesteroperation die Neurotomie dagegen, die einfache Durchschneidung des Nerven, hat den Vorteil, dass sie auch subkutan mit dem Tenotom vollführt werden kann. Freilich ist sie wegen der erwähnten raschen Leitungs-Regeneration nur in Fällen anwendbar, bei welchen das Grundleiden voraussichtlich abgelaufen ist, ehe die Zusammenheilung der Nervenabschnitte erfolgte. Demnach scheint für die Neurotomie als einzige Indikation heute nur noch der reflektorische Blepharospas-

mus zu bestehen; bei ihm wird mit dünnem Messer der Nerv, am häufigsten der Supraorbitalis subkutan abgeschnitten; da die begleitende Arterie immer dem Messer mitverfällt, so kommt es stets zu einer kleinen Blutung, die leichten Druckverband nötig macht.

Hier wie nach den erfolglos gemachten Neurektomien gibt eine zurückbleibende leichte Verdickung des Nerven später Zeugnis von der stattgehabten Läsion.

Der Neurektomie rät Hüter immer die zentripetale und zentrifugale Dehnung des Nerven vorauszuschicken, um besonders auf das zentrale Ende noch weiter mit einer gewissen Energie einzuwirken.

Sollten Blutungen diese Operationen sehr erschweren, so können sie zweizeitig gemacht und nach 2—3 Tagen Tamponade die nun viel leichter zu findenden Nerven reseziert werden.

Thiersch sucht die Nervenexzision zu ersetzen durch die ohne grosse Voroperationen mögliche Nerven-Extraktion und benutzt dazu eine eigene Zange *), auf welcher er den Nerv aufrollt. Das Verfahren ist noch nicht endgültig festgestellt.

3. Auffindung der einzelnen Stämme zur Dehnung und Resektion.

a) Nervus supraorbitalis.

(Für die Resektion: Ausgangspunkt: Supraorbitalrand. Weg: durch die Membr. tarsoorbitalis zwischen Periost und M. levator palpebrae in die Tiefe.

Anatomie. Der erste Trigeminusast, der rein sensitive Ramus ophthalmicus tritt durch die Fissura orbitalis superior in die Augenhöhle und spaltet sich bei seinem Eintritte in seine 3 Aeste, deren stärkster, der Nervus frontalis, dicht unter dem Dache der Orbita nach vorn und medialwärts verläuft. Derselbe liegt hier zwischen dem dünnen, von dem Knochen leicht ablösbaren Periost und dem M. levator palpebrae superioris, der von dem oberen Rande des Foramen opticum entspringt. Der N. frontalis teilt sich innerhalb der Augenhöhle in den N. supraorbitalis und supratrochlearis. Unser supraorbitaler Zweig begibt sich zusammen mit der Art. supraorbitalis durch die gleichnamige Incisur, an der Grenze des mittleren und

*) Instrumentfabrikant Möcke-Leipzig.

inneren Drittels des Supraorbitalrandes, zu seinem Ausbreitungsbezirke: dem Oberlide, den Augenbrauen und der benachbarten Stirngegend. Die Incisur ist nach unten durch eine fibröse, manchmal auch knöcherne Leiste abgeschlossen und wird so zu einem Foramen gleichen Namens.

Von dem Orbitalrande spannt sich innerhalb des Oberlides das fibröse Aufhängeband des Lidknorpels zu diesem herab, die Membrana tarsoorbitalis superior. Ueber ihr und auf dem knöchernen Rande der Orbita liegt der M. orbicularis palpebrarum, dicht unter der Haut.

Ausführung der Operation. Unter Herabziehen des Oberlides incidieren wir unterhalb der Braue und entlang dem Supraorbitalrande über der meist leicht palpablen Incisur 1—1,5 cm lang. Wir dringen durch den M. orbicularis und legen hiemit unseren Nerv an seiner Austrittsstelle aus der Incisur frei, präparando, um ihn nicht etwa abzuschneiden. Hier kann nun die Dehnung des Nerven vorgenommen werden.

Für seine Resektion aber kommt weiter die erwähnte Verlaufsrichtung des Nerven, von temporalwärts her nach der Mittellinie zu in Betracht: wir mussten den Schnitt durch Haut und Muskel von der Incisur bis in die Nähe des äusseren Augenwinkels führen, um von hier aus gegen die Abzweigungsstelle des Nerven vorzudringen. Wir durchtrennen die Membrana tarsoorbitalis dicht an dem Orbitalrande hin und drängen nun stumpf mit Raspatorium oder Hohlsonde und geschlossener Pinzette den Gesamtinhalt der Augenhöhle, zunächstliegend das fettreiche Bindegewebe über dem Levator-Muskel nach unten. Zwischen ihm und dem periostbedeckten Orbitadache spannt sich sofort in die Augen springend der Nerv, von der Fissur aus nach dem Orbitalrande hin; desgl. neben ihm medialwärts der supratrochlearis zur Trochlea hin. Wir isolieren ersteren aus dem umgebenden lockeren Zellgewebe möglichst tief in die Orbita hinein, schneiden ihn mit der Hohlscheere glatt ab, ziehen das abgeschnittene Ende mit der Pinzette nach vorn und schneiden es schliesslich auch an der Incisura supraorbitalis los. Damit haben wir ein Resektionsstück des

Nerven gewonnen, das bis zu 4 cm an Länge betragen kann. Muskel- und Hautnaht, oder letztere allein; Kompressivverband.

b) Nervus infraorbitalis und maxillaris superior.

(Neurektomie in der Augenhöhle nach Aufmeisseln des Canalis infraorbitalis; eventuell in der Flügelgaumengrube nach temporärer Resektion des Jochbogens.)

Topographie. Der Nervus maxillaris superior, der ebenfalls rein sensitive II. Ast des gemischten Trigeminusnerven, tritt aus der Schädelhöhle durch das Foramen rotundum, das an der Basis des grossen Keilbeinflügels und des Processus pterygoideus liegt, an der Hinterwand der Flügelgaumengrube in diese letztere ein.

Die Flügelgaumengrube, Fossa sphenomaxillaris, liegt nach innen von der Schläfengrube und hinter der Augenhöhle; sie ist begrenzt nach oben von dem Körper des Keilbeins, nach innen von der Pars perpendicularis des Gaumenbeins, nach vorn von dem Oberkiefer und nach hinten vom Proc. pterygoideus. Nach aussen kommuniziert die Grube mit der Fossa temporalis.

Der Nerv schickt in dieser Grube seine Zweige, meist von gleichnamigen Aesten der Art. maxillaris interna begleitet, zur inneren Nase, zu Gaumen, Wangen und Zähnen des Oberkiefers; hauptsächlich den sphenopalatinus mit dem Ganglion rhinicum und den Nerv. alveolaris posterior superior, welcher auf dem Tuber maxillae abwärts laufend sich seinerseits in 2 Zweige spaltet, deren einer zur Wangenschleimhaut (Ramus buccalis), der andere zu den 3 hintersten Backenzähnen (R. dentalis) sich begibt.

Auf seinem Wege durch die Flügelgaumengrube hatte der N. maxillaris superior die Richtung von innen und oben schräg nach aussen unten, der Stamm der Art. maxillaris interna dagegen von aussen und unten nach innen oben zu, entsprechend der Herkunft der beiden Gebilde aus dem an der Spitze des Felsenbeins gelegenen Ganglion Gasseri bzw. aus der Carotis externa hinter dem Unterkieferaste herauf.

Der erstere tritt nun als Nerv. infraorbitalis, oberhalb und nach aussen von der Art. infraorbitalis gelegen, durch die Fissura orbitalis inferior subperiostal in die Augenhöhle, verläuft an deren Boden gerade nach vorn durch eine einfach von dem Perioste gedeckte Rinne in den Canalis infraorbitalis des Oberkiefers. Er kommt an der Vorderwand dieses Knochens mit seiner Arterie wieder zum Vorschein durch das Foramen infraorbitale, an der oberen Grenze der Fossa canina, dort unmittelbar auf dem Perioste gelegen und gedeckt von dem M. labii superioris proprius, ausstrahlend in den „Pes anserinus minor" für die Gegend des Unterlides, die Nasenseite und die Oberlippe. Diese Austrittsstelle des Nerven, das Foramen infraorbitale, hinter den Weichteilen aufzufinden, hat man mehrere recht sicher führende Anhaltspunkte: es entspricht ihm ein von dem inneren Hornhautrande bei geradeaus gerichtetem Auge herabgefälltes Loth und ebenso die Verlängerung des Interstitium zwischen 1. und 2. oberen Backenzahn senkrecht nach oben. Drittens trifft eine Senkrechte von der Incisura supraorbitalis herab dieses Foramen und zugleich auch ziemlich genau das Foramen mentale.

Ausführung der Operation. Den Nerv bei oder nach seinem Austritte aus dem Infraorbitalkanal in das Gesicht operativ anzugreifen, würde in den wenigsten Fällen genügen, weil die Krankheitsursachen zumeist jenseits oder innerhalb des Knochenkanals zu suchen sind, auch die in diesem abgehenden Aeste des Nerven eine Dehnung, eine ausgiebige Verschiebung, nicht zulassen.

Die Resektion des Nerven in der Augenhöhle beginnt man mit einem T-Schnitte an der Infraorbitalgegend: man schneidet in der Richtung vom inneren Rande der Cornea (siehe oben) zum Interstitium des 1. und 2. Backzahnes, von dem Infraorbitalrande aus nach abwärts durch Haut und Muskeln und präpariert den Pes anserinus in der Fossa canina frei; der zweite Schnitt geht längs dem ganzen Infraorbitalrande bis auf den Knochen. Dieser letztere Horizontalschnitt genügt oft auch allein. Nun hebt man das Periost mittelst Elevatorium von dem

Boden der Orbita ab und lässt es samt dem ganzen Inhalt der Augenhöhle nach oben halten, am bequemsten in dem von A. Wagner angegebenen Löffel mit spiegelnder Convexität (S. 368), welcher das Operationsfeld sehr schön beleuchtet, speziell den Eingang des Infraorbitalkanales an dem Boden der Augenhöhle, desgleichen einen Teil seines Verlaufes nach vorn, durch seine anfangs noch sehr dünne Knochendecke hindurch. Nach der Eintrittsstelle des Nerven in den Kanal hin schlägt man von dem Foramen infraorbitale aus mit feinem Meissel die Decke des Kanales, welche nach vorn gegen den Orbitalrand zu an Stärke beträchtlich zugenommen hat, heraus. Dabei soll die untere Wand des Kanales intakt bleiben, weil die Eröffnung der Highmorshöhle eine langwierige Eiterung nach sich zieht. Man isoliert den Nerv und kann ihn nun ausgiebig dehnen oder aber man isoliert ihn sehr weit zurück, möglichst bis in die Orbitalfissur und schneidet ihn dort ab; zieht das abgeschnittene Ende hervor — wobei man gewöhnlich noch einige feinere Fasern des Pes anserinus, die vorher entgangen waren, entdeckt — drängt auch letzteren mit glatten Scherenschnitten allenthalben ab und erzielt so ein Excisionsstück von beiläufig 5 cm Länge bei Erwachsenen.

Ein anderes teilweise subcutanes Verfahren der Excision des N. infraorbitalis (von B. Langenbeck) ist einfach und anziehend: man sticht ein Tenotom unter dem äusseren Augenwinkel an dem Orbitalrande ein, schiebt dasselbe mit nach unten gewendeter Schneide dem Boden der Augenhöhle entlang nach hinten und mässig medialwärts bis an das hintere Ende der unteren Orbitalfissur, senkt die Tenotomspitze durch Erheben des Griffes und durchschneidet nun, das Messer auf dem gleichen Wege aus der Wunde herausziehend, die an dem Rande der Orbitalfissur liegenden Weichteile, darunter den N. infraorbitalis. Die Blutung aus den mitdurchschnittenen gleichnamigen Gefässen hat keinen Belang. Sodann wird die Austrittsstelle des Nerven in der Fossa canina auf die angegebene Weise freigelegt, der Nerv hier sehr genau isoliert, mit der Pinzette gefasst und aus dem Kanale herausgezogen, sehr langsam und mit

grösster Vorsicht, indem immer nur kurze und Schritt für Schritt weiter nach hinten gelegene Teile des Nerven gefasst werden dürfen, sonst reisst derselbe ab.

Tritt nach der Neurektomie in der Augenhöhle Nachlass der Neuralgie nicht ein, oder ist von vornherein Grund zu der Annahme vorhanden, dass der ganze Stamm leidet, so muss zu der Excision des Nerv. maxillaris superior an seinem Austritte aus dem Foramen rotundum des Keilbeines geschritten werden. Den Weg dahin bahnt die nicht allzu verletzende oder schwierige temporäre Resektion des Jochbeines, welche *Lücke* eingeführt hat.

Der erste Schnitt dieser Operation beginnt etwas oberhalb des äusseren Augenwinkels und 2—3 mm von dem Orbitalrande entfernt und verläuft schräg nach unten und vorn über das Jochbein weg bis zu dessen unterem Rande i. e. bis oberhalb des 3. oberen Backzahnes zu der leicht palpablen Grube an dem Processus zygomaticus des Oberkiefers. Er dringt allenthalben durch das Periost bis auf den Knochen. In der Richtung dieses äusseren Schnittes wird nun gleich auch die Rückseite des Jochbeines mit schmalem Messer umgangen und dieses mit Ketten- oder Stichsäge durchsägt. Es ist von Wichtigkeit, dass die Sägelinie der Richtung des Hautschnittes entsprechend recht evident von hinten aussen nach vorn medialwärts verläuft, weil hiedurch der Zugang zu der Flügelgaumengrube erst gehörig frei und grössere Bürgschaft gegen späteres entstellendes Einsinken des in seine Lage zurückgebrachten Jochbeines gegeben wird.

Von dem oberen Ende dieses ersten Schnittes rechtwinklig abgehend verläuft unser zweiter Schnitt (nach Lossen-Braun) längs dem oberen Rande des Jochbeines, dann Jochbogens hin schräg nach hinten und unten bis daumenbreit vor der Ohröffnung. Der Verlauf des oberen Jochbogenrandes ist bei energischen Kaubewegungen gut palpabel als feste Begrenzung neben mobiler Muskulatur. Die an diesem Rande fest anhaftende zweiblätterige Fascia temporalis wird abgeschnitten, das Jochbein in Zusammen-

hang mit dem unten an ihm sich inserierenden unverletzten Masseter erhoben, mit aufgestemmtem Daumen der Jochbogen an dem hinteren Wundwinkel infrakturiert und der so erhaltene Lappen nach hinten und unten geschlagen.

Die Zugänglichkeit zur Flügelgaumengrube kann jetzt durch Verziehen des M. temporalis nach aussen oder Einschneiden seiner vorderen Fasern vermehrt werden. Man drängt dann den gesamten Weichteilinhalt der Grube stumpf nach hinten, sucht den Nervenstamm zunächst an der Orbitalfissur auf und isoliert ihn von hier aus nach rückwärts bis möglichst nahe an das Foramen rotundum hin. Hart an dem isolierten Nerv führt man die Schere nach rückwärts hin, um Nebenverletzungen der in nächster Nähe aber etwas tiefer gelegenen Art. maxillaris interna und des sie umgebenden reichen Venennetzes zu vermeiden und durchschneidet ihn dort; desgleichen mit feinem Messer möglichst peripher in dem Canalis infraorbitalis. Befestigung des reponierten Jochbeines mit Knochennaht (S. 61) an dem Oberkiefer; hinten erhält die verzahnte Fraktur vollkommen die normale Lage. Weichteilnaht, welche speziell auch die Temporalfascie wieder an ihre Insertionsstelle befestigt. Kompressivverband.

Wiederholt ist bei der Durchschneidung des Nerven an dem Foramen rotundum Verletzung einer kleinen Arterie gemeldet, welche direkte Unterbindung nahelegt, aber auch mit Tamponade stets erfolgreich behandelt wurde (Braun).

Das ursprüngliche Lücke'sche Verfahren verschaffte sich den Zugang durch einen Schnitt unterhalb des Jochbeines und Ablösung des Masseter von diesem, sägte auch den hinteren Teil des Jochbogens durch anstatt ihn einzuknicken. Nach dieser Operation ergaben sich gewöhnlich recht lästige Kieferklemmen durch Narbenkontraktion und teilweise entstellende narbige Einziehungen.

Nussbaum u. A. haben auch die temporäre Oberkiefer-Resektion wegen der Neuralgie dieses II. Trigeminusastes vorgenommen, indessen scheint dieser viel mehr verletzende Eingriff für die einschlägigen Fälle durch die vollkommen ausreichende Lücke'sche Methode verdrängt zu sein.

c) Nervus mandibularis.

(Bei hängendem Kopfe Umschneidung des Unterkieferwinkels, Vordringen zur Lingula. Dann Freilegung des Foramen mentale, Ausziehen des Nerven aus dem Alveolarkanal.)

Topographie. Der Nerv. maxillaris inferior, der III. Ast des N. trigeminus, geht aus der Schädelhöhle herab durch das Foramen ovale, welches wir neben der Basis des Processus pterygoideus, etwas lateralwärts in der Richtung auf das Unterkiefergelenk hin finden. Er spaltet sich sofort in einen oberen und unteren Ast: den dünneren N. krotaphitico-buccinatorius zu den Kaumuskeln und der Wangenschleimhaut, und den dickeren Ramus descendens. Letzterer teilt sich wiederum und zwar dreifach: in den rein sensitiven auriculo-temporalis für die Schläfen- und Ohrgegend; in den gemischten (Mylohyoideus) mandibularis und in den lingualis, den Gefühlsnerv der Zunge.

Der Nerv. mandibularis läuft, mit der gleichnamigen Arterie, einem Aste der Art. maxillaris interna, zwischen den beiden Mm. pterygoidei, sodann zwischen dem M. pterygoideus internus und der Innenfläche des aufsteigenden Kieferastes herab zur Eingangsöffnung des Canalis mandibularis, dem Foramen maxillare posterius. Dieses liegt in der Mitte zwischen Vorder- und Hinterrand des Kieferastes und etwa 1 cm oberhalb einer Verbindungslinie zwischen Körper und Ast des Kiefers, welche wir uns von dem Angulus mandibulae schräg nach vorn und oben, etwa in der Richtung auf die Nasenflügel hin gezogen denken. Dem vorderen Rande des Foramens sitzt ein scharf vorspringendes Knochenblättchen an, die sogenannte Lingula, welche dem Ligamentum sphenomaxillare s. maxillare internum zur Insertion dient. Dieses Ligament kommt von dem Processus spinosus des Keilbeins herüber und hat anscheinend weniger die Bedeutung eines Befestigungsbandes für das Kiefergelenk als eines Schutzmittels für die in den Kanal eintretenden Art. und Nerv. mandibularis.

Auf dem Wege zur Lingula gibt letzterer den dünnen, rein motorischen N. mylohyoideus ab, welcher in dem

Sulcus gleichen Namens neben der Lingula über die Innenfläche des Kiefers herab zu dem Muskel, nach welchem er genannt ist, geht und zu einigen benachbarten Muskeln Aeste sendet; der mandibularis durchläuft dann den Unterkieferkanal, gibt seine Zweige zu Zahnreihe und Zahnfleisch und tritt als Nerv. mentalis, von Arterie und Vene immer noch begleitet, durch das Foramen mentale s. maxillare anticum an der äusseren Fläche des Unterkieferkörpers, etwa in der Höhe des 2. Backzahnes wieder aus, um sich in der Haut der Unterlippe und des Kinns zu verzweigen.

Die als Begleiterin des Nerven angeführte Art. mandibularis aber steigt zwischen jenem Ligam. sphenomaxillare und dem Aste des Unterkiefers zu dem Foramen maxillare posterius — sehr bemerkenswerter Weise — nach Sonnenburg weiter nach aussen und von Anfang an näher an dem Knochen herab, als der Nerv. Mithin treten die Beiden konvergierend in das Foramen ein. Das ist von praktischer Wichtigkeit, weil deshalb der Nerv von der Lingula aus ganz leicht isoliert auf den Haken gefasst werden kann, wenn man eben letzteren etwas von dem Knochen ab nach der Mundschleimhaut zu, also nach innen oben und hinten führt.

Der Nerv. lingualis verläuft nach vorn von dem mandibularis und in der Höhe des Vorderrandes des aufsteigenden Kieferastes sich haltend herab, dann über die Glandula submaxillaris im Bogen nach vorn und tritt mit zahlreicher Verästelung in die Substanz der Zunge ein.

Die ferner topographisch in Betracht kommenden Gebilde anlangend, liegt der M. masseter der äusseren Fläche des aufsteigenden Unterkieferastes auf und inseriert sich andererseits an dem unteren Rande des Jochbogens. Die Art. maxillaris externa aus der Carotis externa verläuft hinter dem Unterkiefer nach vorn bis in die Höhe des vorderen Masseterrandes und tritt hier um den Knochenrand herauf in das Gesicht zu Mund, Nase und inneren Augenwinkel.

Der M. pterygoideus internus ist nach Lage wie Funktion ein Analogon des dem Kiefer aussen aufliegenden

Masseters; er entspringt von dem Processus pterygoideus und dem Processus pyramidalis des Gaumenbeins und begibt sich an die innere Fläche des Unterkieferwinkels. Der M. pterygoideus externus entspringt doppelköpfig vom Processus pterygoideus einer- und dem Tuber maxillare, sowie dem grossen Keilbeinflügel andererseits und inseriert sich an der Innenseite des Unterkiefer-Gelenkfortsatzes. An den Proc. coronoideus inseriert sich der M. temporalis. Der M. mylohyoideus, welcher den Boden der Mundhöhle bildet, verläuft in seinem vorderen Teile von einer Linea obliqua interna des Unterkiefers zur anderen quer, aber nach unten ausgebogen herüber; unter ihm, der innern Fläche des Unterkiefers entlang, liegt die Glandula submaxillaris zwischen den Biventerbäuchen, nach hinten zu fast bis an die Parotis reichend. Die letztere überragt auch den hinteren Rand des Masseters und reicht an die Mm. pterygoidei heran.

Ausführung der Operation. Man hat den Nerv vor seinem Eintritte in den Kieferkanal, innerhalb des Kanals und bei seinem Austritt aus dem Foramen mentale reseciert. Dass die letztere Resektion lediglich in den selteneren Fällen nützen kann, wo die Ursache der Neuralgie, als Neurom z. B., in dem Stamme oder der Ausbreitung des N. mentalis selbst sitzt, ist einleuchtend; man incidiert bei umgestülpter Unterlippe die Schleimhaut zwischen den Wurzeln des Eck- und 1. Backzahnes und dringt in der angegebenen Richtung an das Foramen mentale vor. Nach *Warren* ging man dem Nerv innerhalb des Kanals zu Leibe mittelst Trepanation oder Aufmeisselung der äusseren kompakten Kieferplatte: Bildung eines Lappens aus sämtlichen Weichteilen des Unterkieferwinkels mit oberer Basis und dessen Konvexität beiläufig der unteren Masseterinsertion entspricht; dessen hinterer Schenkel ferner die Parotis ganz und die Ausstrahlung des Nerv. facialis möglichst schonen muss, deshalb etwas kürzer gehalten wird. Subperiostale Abhebung; die Aufmeisselung geht entlang der Mitte des Kieferastes bis über die oben angegebene Höhe der Lingula hinauf.

Nach *V. Bruns* schneidet man von dem Oberläppchen aus um den Unterkieferwinkel herum nach vorn bis zur Art. maxillaris externa und legt, wiederum unter sorgfältiger Vermeidung der Parotis und der unteren Fascialisästchen, den Nerv durch Entfernung eines länglich viereckigen Stückes aus dem Kieferwinkel frei.

Nach *Paravicini* dringt man durch die Mundhöhle „intrabuccal" vor: unter Anwendung des Mundspiegels (am besten von Whitehead) und guter Beleuchtung schneidet man die Schleimhaut auf dem palpablen scharfen Vorderrand des Processus coronoideus von oben nach unten ein und bahnt sich mit Fingerspitze und Elevatorium den Weg zur Lingula. Der beendigten Operation folgt Jodoformgaze-Tamponade.

Wir halten fest, dass im Effekte am aussichtsvollsten die Resektion des Nerven vor seinem Eintritte in den Kanal oder aber seine Durchschneidung daselbst und an dem Foramen mentale mit nachfolgender Entfernung des ganzen den Kanal durchlaufenden Stückes sein muss. *Sonnenburg* gab zu diesem Zwecke als Weg zu der Eintrittsstelle des Nerven in den Kanal ein im Vergleich mit den früheren wenigst eingreifendes, umständliches und entstellendes Verfahren, ohne Knochenverletzung und mit Ermöglichung der Narkose dadurch, dass es an dem hängenden Kopfe vorgenommen wird.

Bei möglichst steil abwärts hängendem Kopfe beginnt *Sonnenburg* den Schnitt durch die gespannte Haut an dem aufsteigenden Kieferaste 1,5 cm oberhalb des Kieferwinkels, sodass eine Verletzung der Parotis vermieden ist und führt ihn über letzteren auf dem unteren Kieferrande hin gegen das Kinn zu bis an die Art. maxillaris externa. Diese soll an dem Lebenden der pulsfühlende Finger des Assistenten markieren. So erhält derselbe eine Länge von etwa 4 cm; er dringt überall bis auf den Knochen. Darauf hart an diesen sich haltend hebt man stumpf mit dem Elevatorium nach der Lingula hin das Periost mit allen über ihm gelegenen Weichteilen von der Innenseite des Kieferastes ab, muss die Insertion des M. pterygoideus internus wohl auch

mit dem geknöpften oder einem kurzen scharfen Periostmesser von dem Knochen trennen. Zweckmässig spannt man sich die sehnigen Fasern dieser Muskelinsertion vor ihrer Durchschneidung mittelst kleiner Haken. Je näher dem Knochen die Fasern durchschnitten werden, desto sehniger sind sie und um so geringer ist die Blutung.

Der linke Zeigefinger fühlt die Lingula und den an ihr eintretenden Nerv: unter seiner Leitung — oder auch unter Beleuchtung, mittelst eines kleinen Kehlkopfspiegels z. B. — führt der Operierende ein stumpfes Häkchen zur Lingula vor, dann von dem Knochen etwas nach innen und oben hinten gegen die Mundschleimhaut zu, um nicht irrtümlicherweise den Nerv. lingualis anstatt des mandibularis, ferner um letzteren allein ohne die Arterie zu erfassen (vgl. S. 183), was leicht und gewöhnlich sofort gelingt, und holt ihn, der sehr dehnbar ist, in das Niveau der Wunde herauf. Man hat dabei acht, dass die scharfe Lingula ihn nicht durchschneidet. Der nochmals zufühlende Zeigefinger konstatiert noch einmal, dass der gefasste Nerv wirklich lateralwärts von der Lingula eintritt.

Und nun erst folgt Dehnung oder Resektion. Geschieht letztere noch ausserhalb des Kanals, so wird hier zweckmässig der periphere Schnitt zuerst gemacht, weil der in dem Kanal durch seine Verzweigungen festgehaltene Nerventeil leichter entschlüpft, worauf bequem zentralwärts ein wenigstens 2 cm langes Stück excidiert werden kann. Eine Verletzung der Art. maxillaris interna ist dabei ausgeschlossen, weil man sich dicht an den Knochen hält. Aber auch das ganze in dem Unterkieferkanal enthaltene Nervenstück nach Durchschneidung des Nerven vor seinem Eintritte und nach Freilegung des Foramen mentale zu exstirpieren, gelang *Sonnenburg* bei den Leichenversuchen meistens; an dem Lebenden dagegen folgte nach seinen Veröffentlichungen stets nur ein Stück des im Kanal liegenden Teils der Extraktion. Diese Methode lässt auch die vollkommene Schonung des rein motorischen Nerv. mylohyoideus zu.

Durch die starke Blutung bei hängendem Kopfe ist die Operation sehr erschwert; Sonnenburg selbst erwähnt derselben als störend.

Nebinger rät deshalb erst zur Isolierung des Nerven den Kopf zu hängen. Letzterem gelang es bei zahnlosem Kiefer auch an dem Lebenden, den ganzen Nerv aus dem Kanal zu extrahieren.

d) Plexus brachialis.

(Hautschnitt an dem hinteren Rande des Kopfnickers herab oberhalb des Schlüsselbeins hin, Vordringen zwischen den 2 vorderen Scaleni.)

Topographie. Der Plexus brachialis bildet sich durch Vereinigung der sehr starken vorderen Aeste der 4 unteren Hals- und des 1. Brustnerven. Die ersteren treten aus den Foramina intervertebralia in die Spalte zwischen M. scalenus anticus und medius, vereinigen sich jenseits derselben spitzwinklig unter einander und mit dem Intercostalis I und verlaufen dann als Plexus schräg nach aussen und unten, hinter dem Schlüsselbein weg in die Achselhöhle. Oberhalb des Schlüsselbeins liegt dem Plexus vorn die Art. subclavia unmittelbar an, deren Aeste Art. cervicalis superfic. und transversa scapulae quer vor ihm vorüber ziehen, während die Art. transversa colli ihn gewöhnlich durchbricht, seltener ebenfalls quer über ihn hin verläuft. Auch der M. omohyoideus zieht hier schräg vor dem Plexus herab zu seiner Insertion an dem oberen Schulterblattrande, und mehr nach vorn an dem Kopfnickerrand die Vena jugularis externa zur Subclavia. Als die letzten Bedeckungen des Plexus folgen schliesslich Fascia cervicalis, Platysma. Haut. Vergl. Fig. S. 16.

Ausführung der Operation. Wie bei der Subclavia-Unterbindung wird zunächst die Supraclaviculargrube durch Herabziehen des Schlüsselbeins mit dem Oberarm besser zugänglich gemacht.

Um nun der Austrittsstelle der Stränge aus den Wirbelkanälen möglichst nahezukommen, andererseits der Art. subclavia fern zu bleiben, führt man den Hautschnitt an dem hinteren Kopfnickerrand senkrecht herab von der Halsmitte bis in die Nähe des Schlüsselbeines, und verlängert ihn hier in einen Querschnitt 1 cm oberhalb der Clavicula hin bis zum Cucullaris-Rande. Ueber die Ver-

laufsrichtung der Vena jugularis externa konnte man an dem Lebenden sich bereits bei unverletzter Haut informieren durch Anstauung des Blutes in ihr mittelst Fingerdruckes quer oberhalb der Clavikel. Man lässt gegebenen Falles ganz zweckmässig diesen Druck so lange fortsetzen, bis man die Vene, genau so wie bei der Subclavia-Unterbindung, zwischen 2 Ligaturen genommen und durchschnitten hat.

Hinter Platysma und Cervicalfascie findet der zufühlende Finger durch das zwischen Kopfnicker und M. cucullaris ausgebreitete venen- und lymphdrüsenreiche Bindegewebe, die derben Stränge des Plexus. Er wird oberhalb des M. omohyoideus freigelegt, gewöhnlich in 2 Bündeln rechts und links von der Durchbruchstelle der Art. transversa colli, welche nicht beschädigt werden darf, — mit dem Zeigefinger umgangen, durch Hin- und Herstreifen von dem umgebenden Bindegewebe möglichst weit nach oben und auch etwas nach unten abgelöst und in toto oder an den einzelnen Strängen nach beiden Seiten hin kräftig gedehnt.

e) Nerv. ischiadicus.

(Schnitt über die Gesässfurche weg; Vordringen zwischen Glutaeus max. und Biceps.)

Topographie. Der Ichiadicus aus dem Plexus sacralis ist der stärkste Nerv des Körpers, etwa kleinfingerdick. Er läuft unterhalb des M. pyriformis, manchmal auch mit einem Teile seiner Fasern denselben durchbrechend, über die Spina ischii (Figur 44, aus Hüter, Si) aus dem Becken heraus, begleitet von der kleinen Art ischiadica s. glutaea inferior; sodann an der Hinterseite des Oberschenkels herab. Hier liegt er zwischen der hinteren Fläche des M. adductor magnus und der vorderen des M. biceps und spaltet sich bald in tibialis und peroneus. Den obersten Abschnitt des Ischiadicus ausserhalb des Beckens deckt noch der M. glutaeus maximus, welcher von dem Kreuzbein und der hinteren Partie des Hüftkammes zur Trochantergegend und Linea aspera femoris herüberzieht und unmittelbar unter der hier sehr dünnen Fascia lata und der Haut liegt.

Verbindet man den Aussenrand des Trochanter major (tr, a a = acetabulum) mit dem Tuber ischii (T) durch eine Gerade, und teilt diese in 3 gleiche Teile, so entspricht der Uebergang des mittleren in das medial gelegene Drittel sehr genau der Lage des Nerven da wo er unter dem Glutäusrande hervortritt.

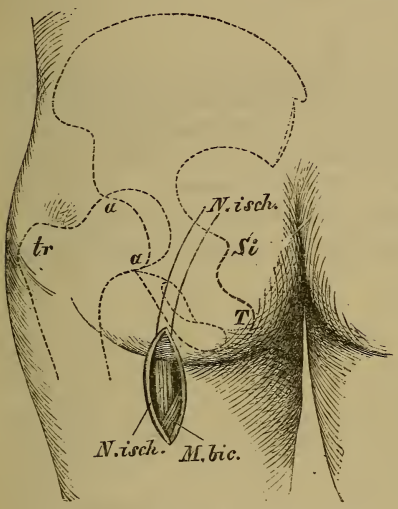

Fig. 44. Verlauf des N. ischiadicus.

Operation. Zur blutigen Dehnung des Ischiadicus nimmt der Kranke die Bauchlage ein; wo besondere Gründe, Respirationsanomalien z. B., dies erwünscht machen, genügt auch die Seitenlage auf der gesunden Seite. Man palpiert das Tuber ischii und den Trochanter, berechnet den eben erwähnten Uebergangspunkt des 2. in das 3. Drittel ihrer Verbindungslinie und incidiert von ihm über die Gesässfurche weg senkrecht nach abwärts (Fig.) 8—10 cm lang Haut, Fettgewebe und Fascia lata. Man legt den unteren Rand des Glutaeus maximus frei und präpariert ihn etwas auf- und lateralwärts; unter ihm erscheint der Biceps, von dem Tuber schräg auswärts herablaufend zur äusseren Kniefalte, welche er bildet; diesen zieht man medialwärts und findet nun zwischen den beiden Muskeln leicht den Nerv. Nach der Isolierung mit den Fingern, speziell von der zu schonenden Art. ischiadica, fasst man ihn auf den Zeigefinger und zieht centripetal und centrifugal so stark, dass das Bein emporgehoben wird bzw. der Rumpf sich bewegt. Auswaschen der Wunde, Drain, Naht.

Ein zu geringer Kraftaufwand bei dem Dehnen des Nerven

kann die Reizbarkeit desselben erhöhen; ein zu gewaltthätiges Vorgehen andererseits freilich auch von wochenlangen Paresen und Paralysen gefolgt sein.

Zur unblutigen Ischiadicus-Dehnung vgl. S. 174.

f) Nerv. cruralis.

Topographie vgl. S. 34.

Operation. Schnitt etwas auswärts von der (an dem Lebenden palpierten) Art. femoralis in der Mitte zwischen Symphyse und Spina ant. sup., vom Lig. Poupartii beiläufig 6 cm gerade nach abwärts, durch Haut und Fascie. Freilegen des medialen Randes des M. ileopsoas: der Nerv liegt etwas tiefer als dieser Muskelrand, unter der Fascia iliaca, dem tiefen Blatte der Fascia lata, rasch pinselförmig sich zerteilend.

VI.

Operationen an der Haut, den Nägeln, dem Unterhautgewebe und den Lymphdrüsen.

1. Impfung.

Geschieht gewöhnlich an der Aussenfläche des linken Oberarms. Die linke Hand des Impfenden umgreift letzteren von seiner Innenseite und spannt die Haut der Aussenfläche straff an. In diese wird eine gewöhnliche oder mit einer Längsfurche versehene Lanzette, Skalpellspitze (S. 353, 354) etc. — welche man vorher desinfiziert, dann mit Wasser abgewaschen und mit reinem Tuche abgetrocknet, schliesslich in den Impfstoff eingetaucht hatte — flach fast horizontal zur Hautoberfläche etwa 1 mm tief durch die Epidermis in das Corium eingestochen und in der Stichwunde langsam abgestreift. Erwachsene impft man lieber mittelst $^3/_4$—1 cm langer oberflächlicher Schnitte, auch Kreuzschnitte. Zwischen den einzelnen Impfwunden bleibe 2 cm Zwischenraum. Es ist zweckmässig, mit einem Elfenbein- oder Nickelstäbchen nachträglich nochmals Impfstoff in die Wunde einzustreichen. Man lässt dann die Wunden 10 Minuten lang trocknen, ehe der Arm wieder bekleidet wird.

2. Transplantation der Haut.

Die Transplantationen, Aufpflanzungen gänzlich losgeschnittener Hautteile auf eine Wundfläche, werden nach 2 Methoden ausgeführt, deren eine schonender ist in der Entnahme der überzupflanzenden Stückchen, die andere den Vorteil rascherer Ueberhäutung des Defektes hat; nach Reverdin werden aus der Cutis ohne Unterhautzellgewebe

kleine mit der Hakenpinzette erhobene Fältchen, also etwa von Hanfkorngrösse, mit der Hohlschere ausgeschnitten; nach Thiersch mit dem Rasiermesser aus dem Bereiche des Papillarkörpers heraus Cutisstreifen von 1—2 cm Breite und am besten 4—5 cm Länge. Man entnimmt sie den äusseren oder Strecksehnen von Oberarm und Oberschenkel. Messer und Wunden werden fortwährend mit sterilisierter Kochsalzlösung befeuchtet. Vor der Aufpflanzung, welche hier auch eine primäre sein kann, z. B. unmittelbar nach Entfernung von Neubildungen, um den Heilverlauf abzukürzen, muss jegliche Blutung gestillt sein. Die Streifen werden mit Pinzetten, Sonde, Spatel etc., am besten mit den Fingern unter sanftem Andrücken und sanftem Ausstreichen vom Zentrum nach der Peripherie besonders an ihren Rändern sorgfältig glatt gebreitet. Abtragung der oberflächlichen Granulationsschichte des Defektes mit dem scharfen Löffel (S. 362), hierauf Andrücken sterilisierter Gaze bis zur Stillung aller Blutung und Transsudation sichert den Erfolg besser. Feuchtwarmer, nicht antiseptischer Oelverband. Bei seiner Abnahme am 6.—8. Tage findet sich die Epidermis grauweiss abgestossen, das festgewachsene Corium bildet Inseln, die dann mit neuer Epidermis sich versorgen. Die Entnahme der ergänzenden Hautstücke von dem Patienten selbst nennt man Autoplastik, die von einem anderen Individuum Heteroplastik.

3. Plastische Operationen.

Für die Ueberpflanzung grösserer Hautpartien zur Deckung tiefer gehender Defekte muss man dieselben aus dem Unterhautzellgewebe auslösen und bis zur sicheren Anheilung auf dem neuen Boden durch ernährende Hautbrücken mit ihrer alten Nachbarschaft in Verbindung lassen. Dieses Vorgehen gehört den „plastischen Operationen“ im engeren Sinne zu, welche bei den Sehnen S. 159 und Nerven S. 171 bereits vorübergehend erwähnt, auch schon an Muskeln und Knochen erfolgreich versucht worden sind, an der Haut aber ihre ausgedehnteste Anwendung finden. Obwohl diese Operationen atypisches Arbeiten in der manch-

faltigsten Weise fordern, lassen sie sich im Ganzen und Grossen doch zurückführen auf zwei Grundprinzipien: 1) dasjenige der seitlichen Verschiebung und 2) das der Lappenbildung und -Schwenkung.

Lässt sich die erstere, z. B. bei einfachen Hasenscharten, ohne bedeutende Spannung bewerkstelligen, so kann der Operateur lediglich durch die Anfrischung der Defektränder zu symmetrischen Wundrändern und Vernähen derselben die Deckung des Defektes vollziehen. Indessen „die einfache Naht ist kein Zugmittel"; je nach dem Grade der zu erwartenden Spannung fügen sich daher jenem erstgenannten Prinzip sehr einfach an: Entspannungsnaht (siehe S. 149), dann zur Steigerung der Wirkung einfache Entspannungsschnitte durch die Haut bis ins Unterhautgewebe, beiderseits und parallel der Nahtlinie; oder schliesslich diese seitlichen Schnitte mit Ablösung der zwischen ihnen und dem Defekte gelegenen Hautbrücke vom Unterhautgewebe. Die Nahtvereinigung des Defektes zieht die Entspannungsschnitte dann halbmond- oder spindelförmig auseinander.

Das eben angeführte Ablösen der Hautbrücken von ihrem Unterhautgewebe ist bereits der Uebergang zum zweiten Grundprinzip, zur Bildung von Hautlappen, in Fig. 45 zur Deckung eines Defekts mittelst Verschiebung,

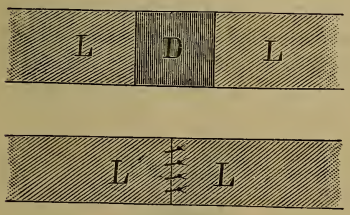

Fig. 45. Hautdefektdeckung durch Verschiebung.

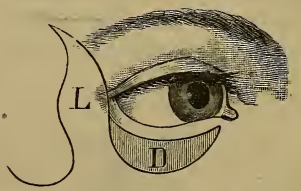

Fig. 46. Hautdefektdeckung durch Lappenschwenkung.

Fig. 46 und 47 mit Schwenkung, sonst eben nach Bedürfnis zu formen. Hiebei nebenan entstehende kleinere Defekte können wir gänzlich oder grösstenteils ebenfalls durch Nahtvereinigung zu decken hoffen. Man setzt derart die



Fig. 47. Hautdefektdeckung durch Doppellappen.

Spannung durch ihre Verteilung auf ein grösseres Gebiet bis zur Unschädlichkeit herab. Besonders in Kombination mit der vorstehenden Thierschschen Transplantation (S. 192) leisten die plastischen Operationen viel. — In die Schwenkungslappen werden manchmal auch die Fascien mit aufgenommen, um später freie Verschieblichkeit zu sichern; auch Knochenpartien zu Deckung von Defekten, Osteoplastik vgl. S. 214.

Bei den plastischen Operationen an den Lippen, Cheiloplastik, beachte man noch speziell Folgendes. Für die (am besten im Alter von $^1/_4$—$^1/_2$ Jahr operierten) Hasenscharten mobilisiere man zunächst immer mittelst querer Durchschneidung des Lippenbändchens; bei sehr breitem Defekt muss die Schleimhautinsertion der Lippe an das Zahnfleisch auf einer oder beiden Seiten quer abgeschnitten, ja vielleicht beiderseits die ganze Oberlippe, durch Schnitte um den Nasenflügel hinauf, in der Nasolabialfalte von der Nase abgetrennt werden. Die besten Resultate gibt übrigens das *Mirault-Langenbeck*'sche Verfahren, Fig. 48:



Fig. 48. Hasenscharten-Operation.

man fasst die Ränder der einseitigen Scharte mit feiner Hakenpinzette, schneidet mit kleinem spitzen Messer aus

dem kürzeren lateralen Rande ein Läppchen mit Lippenrot aus — mit unterer möglichst breiter Basis und wobei von letzterem unersetzbaren Materiale erst am Schlusse der Operation das Entbehrliche geopfert wird —; und frischt dann den medialen längeren Schartenrand an, mit auf das Läppchen berechnetem Stumpfwinkelschnitt. Der Winkelschnitt wird in den durch Herabziehen des Läppchens entstehenden offenen Winkel eingenäht; die sorgfältig auszuführende Naht fasst die vorderen $^2/_3$ der Lippendicke. Die doppelseitige Scharte muss mit dem stets zu kurzen Philtrum rechnen, Fig. 49: dieses wird viereckig, wenn

Fig. 49. Operation der doppelseitigen Scharte.

sehr kurz dreieckig angefrischt; dann werden die seitlichen Ränder durch Ablösen der Schleimhautinsertion vom Zahnfleisch etc., s. oben, mobilisiert, beiderseits Läppchen ausgeschnitten und deren offene Winkel von unten und aussen an das Mittelstück angeschoben, angepasst und vernäht. — Ein prominierender Zwischenkiefer wird vielfach durch subperiostalen Eingriff zurückgelagert: Längsschnitt über seinen freien Rand, Abhebelung von Schleimhaut und Periost beider Seiten, Excision eines dreieckigen Stückes aus der unteren Basis; oder nach Rose sicherer gegen zukünftige Entstellung: einfacher Einschnitt und Verschiebung des vorderen Abschnittes neben den hinteren. In vielen Fällen kann man ihn ganz intakt lassen, da er sich durch den Druck der neugebildeten Oberlippe von selbst auf das richtige Mass reduziert. — Für die Unterlippenplastik, zumeist durch Carcinom veranlasst, konzentriere man zunächst seine Aufmerksamkeit ganz auf die radikale Exstirpation im Gesunden, damit letztere durch Rücksicht auf die

plastische Deckung nicht mangelhaft und dadurch der ganze Eingriff wertlos wird. Vgl. bei Mamma-Exstirpation Kap. IX, 5. Wenig zweckmässig, trotz ihrer grossen Verbreitung, ist die V förmige Exstirpation der Unterlippenkrebse, weil bei ihr nach unten leicht zu viel geopfert, oben aber beiderseits dem Krankhaften so nahe geschnitten wird, dass sehr leicht etwas zurückbleibt. Meist ist hier der rechteckige Lappen entsprechender, mit Lappenverschiebung nach Fig. 45 (S. 193) oder Lappenschwenkung nach Fig. 47, bei Fig. 46 leicht verständlich auf die Blepharoplastik angewandt.

Kranken mit weitvorgeschrittenen Unterlippenkrebsen wird durch die Exstirpation nicht mehr genützt, weil gewöhnlich schon in den Narben ausgedehntes Recidiv auftritt. Diese Krebse werden besser nach Zielewicz mit thermokaustischen Einstichen durch die ganze Lippe von ihrer Umgebung abgegrenzt. ihre häufig nekrosierende Oberfläche ebenfalls thermokaustisch abgetragen und nach Abstossung des Brandschorfs die Wunde mit 8% Milchsäurelösung verätzt.

Zur Nasenbildung, Rhinoplastik, wird ein der Nasenform incl. Septum entsprechender Lappen womöglich aus der Haut der Stirne („indische Methode") ausgeschnitten. Er soll aus Rücksicht auf die Narbenschrumpfung um etwa 1/2 cm ringsum reichlicher bemessen sein. Man entnimmt ihn am liebsten gerade nach oben; müsste hiezu jedoch auch behaarte Kopfhaut verwendet werden, so schneidet man ihn wegen des zu sehr entstellenden Haarnachwuchses seitlich aus der Stirne, wobei dann umsichtigst zu sorgen ist, dass nicht das Augenlid unter späterer Narbenretraktion leide. Der weniger Geübte schneide sich die Form des Lappens aus Papier vor und zeichne sich den Schnitt mit Blaustift auf die Stirne. Um den Lappen ohne Spannung über den Nasendefekt herabschwenken zu können, muss an der Nasenwurzel der Schnitt der einen Seite bis in den Defekt hereinverlaufen. Der Lappen wird von dem Perikranium abpräpariert. Das Annähen beginnt am zweckmässigsten an dem neuen Septum. Bietet die Stirne überhaupt keine verwendbare Haut, so könnten die Wangen („französische Methode", gibt geringe Prominenz), oder schliesslich der an den Kopf befestigte Oberarm des Kranken („italienische M.") die Lappen liefern. Partielle Rhino-

plastiken sind atypisch nach den vorstehenden allgemeinen Regeln der Plastik zu bethätigen; für die eingesunkenen Sattelnasen speziell wird nach König über der Nasenwurzel ein $^3/_4$—1 cm breiter oblonger Knochenhautperiostlappen von der Diploe abgemeisselt, unter Einknickung des Knochens nach unten umgeklappt, und auf die nun nach aussen liegende Innenseite mit den Knochenlamellen ein seitlich aus der Stirn entnommener Decklappen aufgenäht.

Der plastische Verschluss von angeborenen und syphilitischen Gaumendefekten sei hier gelegentlich mitbesprochen. Er geschieht an dem weichen Gaumen durch Staphyloraphie: Anfrischung der mit scharfen Häkchen fixierten bezw. durch Zug an der Uvula angespannten Spalträndер, in der Richtung von oben nach unten, um das Operationsfeld nicht durch das abfliessende Blut verdecken zu lassen; Entspannung und Mobilisierung der zu vereinigenden Partien durch Einstossen eines Sichelmessers einwärts und vor dem Hamulus pterygoideus beiderseits und vollständige Durchtrennung aller Weichteile des weichen Gaumens vom Hamulus weg durch einen nach vorn aussen konvexen tiefgehenden Bogenschnitt. Folgt Nahtvereinigung der angefrischten Spalträndер; — bei knöchernen Gaumendefekten durch die Uranoplastik: Anfrischen der Defekträndер, Anlegung zweier seitlicher bis auf den Knochen gehender Entspannungsschnitte, die vom äussern Schneidezahn angefangen nach hinten verlaufen, hart an den Zahnreihen entlang, weil nur 3—5 mm medianwärts von diesen entfernt die Stämme der Aa. palatinae majores liegen, deren Schonung ebensowohl zu Vermeidung von Gangrän der Seitenlappen als der sehr störenden momentanen Hämorrhagie von grösster Wichtigkeit ist. Subperiostale Ablösung der sehr innig unter sich zusammenhängenden Weichteile vom knöchernen Gaumen mittelst winklig oder leicht sichelförmig gebogener scharfer Raspatorien. Nach ganz zuverlässiger Beseitigung jeglicher Spannung folgt die mediane Nahtvereinigung der so mit vorderer und hinterer Ernährungsbrücke mobil gemachten beiden seitlichen Lappen. Dieselbe ist besonders sorgfältig zu machen, gekrümmte gestielte Nadeln sind für sie am

bequemsten. Erst nach Einlegung aller Nahtschlingen beginnt ihre — vorsichtshalber immer dreifache — Knüpfung. Als Knotenschieber dient ganz gut das (bei der Tracheotomie angegebene) Rosersche Ringstäbchen (S. 367), durch dessen Ring das eine Ende der, nicht zu straff angezogenen, Fadenschlinge geführt wird. Die durch die Entspannungsschnitte erzeugten seitlichen Defekte werden mit Jodoformgaze austamponiert. — Bei sehr grossen Defekten kann Staphyloraphie und Uranoplastik kombiniert werden müssen. Die Gaumendefekte werden lieber im erwachsenen Alter operiert, der derberen Gewebe, Entbehrlichkeit voller Narkosen (dafür Cocaïninjektionen) und des gewöhnlich grossen Blutverlustes wegen, gegen welchen in der Hauptsache nur Kompression verwendet werden kann.

4. Exstirpation der Hautgeschwülste.

Atherome oder „Balggeschwülste" i. e. die durch Retention von Fett und Epidermiszellen nach Verstopfung ihrer Ausführungsgänge zu sackförmigen Gebilden mit grützbreiähnlichem Inhalt umgewandelten Talgdrüsen, indicieren, entsprechend ihrer Entstehung, bei ihrer Exstirpation stets die vollständige Mitwegnahme ihres „Balges". Bleiben Reste von diesem zurück, so entstehen sicher Recidive resp. unablässig eiternde Fisteln. Man sucht deshalb das Atherom während der Auslösung uneröffnet zu erhalten. *Lauensteins* Vorschlag ist bewährt: die Haut über dem Atherom nicht auf der Höhe sondern an der Basis der Geschwulst, wo sie dicker ist, radiär 1 cm zu incidieren, und von hier aus diese mit schlankem schmalem Raspatorium zunächst nach oben abzulösen. Jetzt erst folgt die Spaltung der Haut über der Geschwulst und zuletzt leicht ihre Ablösung von der Unterlage. — Ulcerierte Deckhaut wird mit spindelförmigem Ausschnitt ganz mitweggenommen; Fisteln erfordern Auspräparieren der Balgreste.

Blutgefässgeschwülste, Angiome und Cavernome der Haut, indicieren die Exstirpation nur, wenn sie klein genug sind, um diese im gesunden Gewebe vornehmen zu können. Lieber führt man sie durch punktförmige wieder-

holte Thermokauterisation (Schutz der Umgebung durch Holzspatel) in eine Reihe von festen Brandnarben-Inseln über. Mehr als 6 solcher Inseln auf einmal anzulegen, ist bei Kindern gangrängefährlich, man begnügt sich mit 3—4 in einer Sitzung. Eine lokal schonendere Methode ist nur mit grösster Vorsicht gegen Embolien zu verwenden: Injektionen von Liqu. ferri sesquichl., etwa viermal 2—3 gtt nach vorhergegangener Umschnürung der Geschwulst nach 3—4 Seiten hin mittelst tiefgreifender Umstechungen. Diese dürfen erst nach Hartwerden der Geschwulst, also nach 10—15 Minuten wieder gelöst werden.

Hautsarkome und -Carcinome werden möglichst frühzeitig und radikal (bezügl. Cautelen siehe bei Brustkrebsexstirpation, und S. 195 unten) samt den regionären Lymphdrüsen exstirpiert.

Fibrome und Lipome entwickeln sich im Unterhautgewebe. Diagnostisch den charakteristisch gelappten Bau der letzteren zu erkennen, hilft gut ein Umgreifen und Drücken der Geschwulstbasis zwischen den Fingerspitzen. Sie werden freigelegt oder umschnitten und leicht ausgelöst.

Desgleichen die „Hauthörner", dickschichtige Hypertrophien der Epidermis. Die Hautwarze, Verruca, ist eine umschriebene Hypertrophie einer Papillengruppe, mit dicker und harter Epidermislage bedeckt; wird an geeigneten Stellen einfach mit einem Hohlscheerenschlag excidiert und die Wunde mit antiseptischem Collodium*) überpinselt, oder man muss sich mit der zweimal täglichen Bepinselung von Acid. nitr. dilut. und Aqu. Menth. $\overline{aa}$ begnügen.

5. Exstirpation der eingewachsenen Nägel.

Die Nägel sind Hautorgane, sozusagen Epidermisersatz, gefässlos, rechteckig, hinten und grösstenteils auch seitlich in die Lederhaut eingefalzt. Ihre Unterlage ist das gefäss- und nervenreiche „Nagelbett", welches der durch straffes

*) Rp. Pastill. Rotter. nro II
Solve in Aqu. dest. 5,0
adde Collodii 25,0.
D.S. Umgeschüttelt aufzupinseln.

Bindegewebe dem Phalanxperiost angeheftete Papillarkörper bildet. Die hintere Nagelpartie „Wurzel" ist dünner und weicher, 1—2 mm lang. — Zur Beseitigung des „eingewachsenen" i. e. von der entzündlich infiltrierten Haut des Falzes überwachsenen Nagelabschnittes wird unter Narkose, weniger sicher unter Lokalanästhesie (S. 201) und mit Esmarch'scher Constriction die spitze Branche einer starken geraden Schere unter dem Nagel 2—3 mm vom entzündeten Falze entfernt und parallel mit diesem kräftig bis hinter seine Wurzel eingeschoben und der Nagel der Länge nach gespalten. Dann wird mit kleinem Messer der ganze entzündete Falz, von der jetzt genau erkennbaren Wurzel aus, 2—3 mm breit umschnitten und aus dem Unterhautgewebe samt der betroffenen Nagelseite exstirpiert. Die Cauterisation oder Exstirpation des Nagelbettes bis auf das Periost ist überflüssig. Genügt ein antiseptischer Druckverband zur Blutstillung nicht, dann Hochlagerung und manuelle Kompression durch 10—15 Minuten.

6. Subcutane und parenchymatöse Einspritzung.

Zur Injektion von Medikamenten in das Unterhautzellgewebe dient die Pravazspritze (einzig zuverlässige Sorte die Hausmann'sche S. 370): diese hält 1 ccm Flüssigkeit, ihr Stempel soll zehnteilig gezeichnet sein. Vor der Verwendung wird sie mit desinfizierender Flüssigkeit gefüllt und diese durch die aufgesetzte Hohlnadel wieder ausgespritzt. Mit dem einzuverleibenden (sterilisierten) Medikamente wird die Spritze dann erst senkrecht aufwärts gehalten und durch langsamen Stempeldruck von etwaigem Luftgehalte befreit. Man erhebt eine Falte einer venenarmen Hautpartie, am liebsten der Streckseite des Vorderarms oder der Aussenfläche des Unterschenkels und sticht, stets unter Vermeidung sichtbarer Gefässe, parallel zur Achse der Extremität in die Basis der Hautfalte soweit, bis man durch Freibeweglichkeit der Nadelspitze deren Vordringen in das Unterhautgewebe erkennt und entleert ihren Inhalt. Darauf wird die Hohlnadel rasch ausgezogen und die injicierte Flüssigkeit, welche zunächst eine leichte Haut-

vorwölbung erzeugt, durch einiges zirkuläre Massieren zerteilt und zu rascherer Resorption gebracht.

Häufigste Verwendung findet die schmerzstillende Subcutaninjektion mit Morphium 0,01—0,03 p. dos., haltbarer in Aqu. amygd. amar. als in dest. gelöst. Dann die excitierende mit purem Aeth. sulf. oder Ol. camforat, Bei ambulatorischer Behandlung z. B gegen Syphilis (Vf. Hydrarg. peptonicum 0,5—1,0 p. dos.) — neuestens auch bei Bettlägerigen, wie bei R. Koch's Tuberkulosenbehandlung (Jeden 2. bis 5. Tag, je nach der Reaktion und zunehmender Immunität in steigender Dosis, von 0,0001—0,01 und mehr der mit Aqu. dest. 1 : 99 verdünnten Originalflüssigkeit, bequemer mit der gewöhnlichen statt der Koch'schen Spritze) — gibt man die Injektion in das Unterhautgewebe des Rückens, abwechselnd rechts und links von der Wirbelsäule unterhalb der Schulterblätter. Die Cocain-Injektion zur Lokalanästhesierung für Operationen an oder nahe der Körperoberfläche hat ein etwas abweichendes Verfahren: man verteilt den sterilisierten Spritzeninhalt (½ Spritze einer 2—10% wässrigen Lösung) rings um die gefühllos zu machende Partie, welche man womöglich vorher durch Elevation und Umschnürung relativ blutleer gemacht hatte, um durch Verzögerung der Aufsaugung des Mittels in den Kreislauf den Grad und die Dauer der Anästhesierung zu verstärken. Diese ist erst nach 10 Minuten vollständig und man nutzt diese Zeit zweckmässig zur Erhöhung der Wirkung durch Auflegen ätherbefeuchteter Kompressen (cave Feuer). Dauer der Wirkung dieser Kombination fast ½ Stunde, wenn 10%ige Lösung verwendet wurde: zur Verlängerung könnte etwas schwächere Lösung auf die Wunde geträufelt werden. Gegen üble Nebenwirkungen, die mehr in congestiven als anämischen Zuständen des Gehirns zu bestehen scheinen, sorge man von vorneherein für die Möglichkeit, reichlich frische Luft über das Gesicht des Patienten streichen zu lassen. Operationen in der Nähe des Gehirns z. B. im Gesichte erhöhen die Intoxicationsgefahr anscheinend nicht.

Für parenchymatöse Injektionen werden gern feinste Hohlnadeln verwendet, unter Hautverschiebung. Für die bisher häufigste, aber unverhältnismässig gefährliche Injektion in Strumen mit reiner Jodtinktur oder Lugollösung, wöchentlich einmal, empfehlen sich dringend Vorsichtsmassregeln: Rasur und gründlichste Desinfektion der Halshaut; der Patient liegt. Nach Injektion zunächst nur eines Tropfens wird eine Pause gemacht und, während die Spritze eingestochen ganz ruhig in ihrer Lage bleibt, ¼ Minute abgewartet, ob nicht Reaktionserscheinungen eintreten, weil vielleicht die Hohlnadelspitze jenen Tropfen in eine Strumavene entleerte. Kommen Symptome plötz-

lichen Uebelbefindens nicht, so kann der übrige Spritzeninhalt langsam entleert werden; sonst muss die Hohlnadelspitze in der Struma etwas zurückgezogen und an eine andere Stelle derselben vorgeschoben werden, wo neuerlich die eben beschriebene Vorsichtsmassregel in Anwendung kommt. — Bei den mitunter ebenfalls ganz überraschende Erfolge aufweisenden parenchymatösen Arsenik-Injektionen in skrophulöse Lymphome wird unter Vermeidung oberflächlicher Venen 1 Spritzenteilstrich reiner Solutio Fowleri einverleibt, und können 2—3 solche Injektionen in die verschiedenen Pakete an einem Tage gemacht werden. Gegen folgende oft starke Schmerzhaftigkeit feuchte Wärme.

7. Lymphdrüsen-Onkotomie und Exstirpation.

Am Halse, in der Axilla und der Leistengegend hat die chirurgische Lymphdrüsenbehandlung ihre besonderen Schwierigkeiten der komplizierteren topographischen Verhältnisse wegen. Akut vereiternde Drüsen erheischen den Abscesschnitt, dyskrasische wie karcinöse, sarkomatöse, käsig infiltrierte, event. auch leukämische die Exstirpation; auch bei indolent gewordener benigner Infiltration kann aus kosmetischen Gründen diese verlangt werden.

Die frühzeitig nötige ausgiebige Eröffnung vereiternder Lymphdrüsen, der Abscesschnitt, in der Tiefe besonders der Halsregion vermeidet die Verletzung der benachbarten Gebilde entweder durch vorsichtige Präparation, oder da, wo sich der weniger Geübte ein schonendes derartiges Vorgehen noch nicht zutraut, durch möglichst stumpfes Arbeiten: er incidiert zunächst nur die Haut und dringt nun mit der geschlossenen Kornzange (S. 356, mittleres Modell) in der Richtung des Abscesses vor. Hat dann entgegenquellender Eiter die stumpfe Eröffnung der Abscesswand angezeigt, so öffnet man einfach die Kornzange und dilatiert damit die Wunde ganz unblutig und gefahrlos. Führt den Finger, oder einen Catheter, Sonde in die Abscesshöhle ein und sucht ihren für die Lage des Kranken tiefstgelegenen Punkt oder die sonst geeignetste Stelle für eine Gegenöffnung; diese wird dann verhältnismässig leicht

entweder auf dem eingeführten Finger angelegt oder auf der Kornzange, welche geschlossen eingeführt und bis möglichst nahe der Körperoberfläche vorgeschoben, sodann geöffnet und nach aussen angedrückt wird. Bei diesem Vorgehen wird jede nennenswerte oder auch nur unbequeme (z. B. Durchschneidung von Muskelarterien in der Tiefe) Blutung und sonstige unbeabsichtigte Verletzung vermieden. Folgt wonötig Auskratzung der übrig gebliebenen Drüsengewebsmasse mit dem scharfen Löffel (S. 362) Ausbürstung des Eitergangs mit hin und hergezogenem Jodoformgazestrange etc. Wo die Anlegung der Gegenöffnung nicht möglich, führt man mit der Kornzange einen Drain an die tiefste Stelle der Abscesshöhle.

Die Lymphdrüsen-Exstirpationen sind — ausser den leichten Fällen, wo bei oberflächlicher Lage und ohne bestehende Verwachsungen mit den umgebenden Teilen Incision der Haut und stumpfes Ausschälen aus der die Drüse umgebenden Bindegewebskapsel zum Ziel führt — in den 3 hier genannten Körpergegenden jederzeit Vorsicht erfordernde Operationen. Bösartige Drüsengeschwülste machen natürlich stets das Auspräparieren der kompleten Drüsenkapsel mit den Drüsen notwendig. Der Schnitt sei möglichst gross, so dass man klare Einsicht in die Verhältnisse gewinnt. Die Durchschneidung von Muskeln, auch in der Richtung ihrer Fasern und von Nerven wird womöglich vermieden. Bei dem Losschälen der Drüsengeschwulst wird grundsätzlich die Messerschneide stets gegen dieselbe hin geführt. Und stets wird von Seite der grossen Gefässe her an die Geschwulst herangedrungen, um jene sicher gedeckt zu wissen gegen Schnitte, Abreissungen etc. Jede Drüse und jedes Drüsenpaket hat seine Arterien und Venen, oft pathologisch ansehnlich entwickelt: kleinere Drüsen 1—2, grössere Pakete mehr, je nachdem eine Drüse sich vergrössert hat oder das Paket durch Zusammenfliessen von mehreren hyperplastischen Drüsen gebildet ist. Im Einzelnen sei Folgendes bemerkt.

a) In der Halsgegend.

Die Entfernung der submentalen und submaxillaren

Pakete ist nicht schwierig (cf. Topographie der Art. lingualis S. 13), da diese Drüsen oberflächlich, wenn auch subfascial liegen. Doch gilt es, die Verletzung von Facialisästen (Subcut. colli sup.) möglichst zu vermeiden. Billroth empfiehlt deshalb, den Hautschnitt bogenförmig mit unterer Konvexität an das Zungenbein hin zu verlegen, um dann von unten her — oder man verlegt ihn nahe dem Kieferrande, um von oben her die Drüsenkapsel zu eröffnen. Die über diese Drüsen manchmal angespannt verlaufenden Nervenäste (Subcut. colli sup. vom Facialis) erfordern sehr vorsichtiges Abpräparieren. Von Arterien kommen ins Spiel event. zur Unterbindung die kleine mylohyoidea bezw. die maxillaris externa. Es kann nötig werden, einen Teil der Submaxillar-Speicheldrüse mitzuentfernen, weil die Verwachsungen nicht getrennt werden können.

Für die supracarotiden und suprajugularen (Hüter) Lymphdrüsen, am vorderen Rande des Kopfnickers und längs der Gefässcheide bezw. auf der V. jugularis communis und manchmal mit der Gefässcheide ja mit der Vene selbst verwachsen, unter dem Kopfnicker bald nach vorn bald nach hinten hervorragend, cf. Topographie bei der Carotisligatur S. 8. Hier sind die primären Sarkome häufig. Die Operation geht bei den ersteren bis zur Entblösung der vorderen Carotiswand; die Unterbindung der Carotis wird in der Regel nicht notwendig. Die allseitige Ablösung kommt zuletzt an die Vene, um für den Fall einer Blutung freien Zugang zu haben. Muss die Carotis oder Jugularis wegen Einbettung in das Geschwulstpaket mitentfernt werden, so geschieht dies nach doppelter Ligatur, für die Vene cf. S. 6. Der Nerv. vagus ist wo immer möglich sorgfältig zu schonen.

b) In der Achselhöhle.

Es kommen bis 15 Glandulae axillares für die Lymphgefässe der Oberextremität und der Thoraxwandungen vor. Das Prototyp für die Exstirpation ist die Entfernung ihres sekundären Carcinoms bei der gleichen Mamma-Affektion S. 262 und Fig. 58. Bei Exstirpation benigner Tumoren

daselbst ist eben die Gefahr der Verletzung von Vena und Art. axillaris zu berücksichtigen.

c) In der Leistengegend.

Man hat 3—7 tiefgelegene Inguinaldrüsen um die Art. cruralis herum, darunter die Rosenmüllersche S. 34; und 10—13 oberflächliche, oberhalb der Fascia lata und dicht unter der Haut der Leistengegend, das Ende der V. saphena umgebend. Der Teil derselben, der die Lymphgefässe der Genitalien und Unterbauchgegend aufnimmt, steht mit dem Längsdurchmesser parallel dem Poupartschen Bande; während derjenige der von der Unterextremität versorgten Drüsen in der Körperachse verläuft. Hier kommen grosse Drüsentumoren, käsiger oder syphilitischer Natur vor. Aber Verlötungen mit den grossen Gefässen sind hier viel seltener als am Halse. Der erste Schnitt trennt Haut und subkutane Fascie: er hat bereits die oberflächlichen Drüsen blosgelegt. Ein mit Vermeidung der Saphena geführter weiterer Schnitt trennt die Fascia lata: dicht unter ihr liegen die tiefen Drüsen. Die Fascia cribriformis könnte man als Scheidewand zwischen beiden Drüsenlagern bezeichnen.

Die Behandlung von Drüseninfiltration mit parenchymatösen Arsenikinjectionen s. oben S. 202.

VII.

Operationen am Kopfe.

1. Trepanation des Schädels.

Die Trepanation oder Resektion der Schädelknochen in ihrer ganzen Dicke hat Berechtigung a) bei unverletzter Schädeldecke überall da, wo „eine in der Schädelhöhle befindliche, auf Gehirn und Hirnhäute mechanisch oder chemisch nachteilig wirkende Schädlichkeit entfernt werden muss“ (v. Bruns). Hieher gehören Blutergüsse, meist aus der Art. meningea media und deren Aesten, welche die Trepanation oft genug als direkt lebensrettenden Eingriff indicieren; dann die Fahndung nach Eiterherden, Tumoren und Schwielen bei traumatischer Epilepsie. Neuestens wird sie in den hoffnungslosen Fällen der progressiven Paralyse empfohlen. Ferner ist aber eine Hauptindikation für diese Operation, b) bei komplizierten Schädelfrakturen die ausgiebige Desinfektion der Wunde: sie hat letztere so zu gestalten, dass wir alle eingedrungenen Infektionsstoffe zu bewältigen hoffen dürfen, dass jeder Teil der Wunde unseren Manipulationen zugänglich gemacht wird. In praxi handelt es sich hier meist, eingedrückte Knochenstücke, Haare, eingedrungene Projektile u. dgl. zu entfernen.

In allen Fällen von nichtkomplizierten Schädelfrakturen dagegen müssen andauernde Cerebralsymptome den Eingriff begründen; ihn ohne solche, für Knochendepressionen und für die subkutanen Verletzungen der Schädelknochen überhaupt in Anwendung zu bringen, ist falsch, weil die Durchtrennung der Weichteilbedeckung ja die Fraktur ihres

besten antiseptischen Schutzes beraubt. Bezügliche Statistiken beweisen gerade, wie oft schon unnötigerweise trepaniert worden ist.

Anatomie. Die platten Knochen des Schädeldaches, welche zwischen ihren 2 festen Lamellen (Lamina externa und vitrea) die gefässreiche Diploe einschliessen, sind von individuell sehr wechselnder Dicke. Unverhältnismässig dünn werden sie bei Kindern und Greisen gefunden. Eine der relativ dünnsten Stellen ist die Schläfe da, wo Schläfenbein, grosser Keilbeinflügel und Stirnbein zusammenstossen. Die Weichteilbedeckung des Schädels setzt sich zusammen aus 1) Haut, 2) festerem subcutanem Fettgewebe von sehr wechselnder Mächtigkeit, 3) der straffen Galea aponeurotica, welche innig mit den vorgenannten Schichten zusammenhängt und mit ihnen durch die Mm. frontalis und occipitalis — deren sehnige Ausbreitung ja die Galea eigentlich ist — nach vorn und hinten gezogen werden kann; ferner 4) aus sehr lockerem Bindegewebe und 5) dem Perioste.

Die innere Seite der Schädelknochen ist bedeckt von der Dura mater, gewissermassen dem inneren Perioste, welches aber bei dem Erwachsenden durch eine bindegewebige Schicht von dem Knochen geschieden wird. Ihrer inneren Seite wiederum liegt ein Teil des Arachnoidealsackes an. In der Dura verlaufen die hier uns wichtigen grossen venösen Blutleiter: der Sinus longitudinalis superior längs der Mittellinie des Schädelgewölbes von vorn nach hinten, sodann die beiden transversi in der Mitte der Höhe des Hinterhauptbeines zur Rückseite der Warzenfortsätze hin, hier sich etwas verbreiternd. An der Oberfläche der Dura und dieser fester anhaftend als den ihnen eigenen Knochenrinnen verlaufen die wichtigen Verzweigungen der Art. meningea media. Diese kommt aus der Maxillaris interna, tritt zusammen mit dem N. spinosus durch das Foramen spinosum in die Schädelhöhle ein und teilt sich alsbald, noch auf dem Boden der mittleren Schädelgrube, in 2 Hauptäste. Deren vorderer verläuft in der Schläfengegend aufwärts und passirt dabei zusammen mit seiner Vene gerade

an dem vorderen unteren Winkel des Seitenwandbeines einen sehr häufig vorhandenen engen knöchernen Kanal. Der hintere Hauptast aber biegt bald in der Richtung nach dem Hinterhaupte zu um und verläuft nahe unterhalb des Tuber parietale, Fig. 50. Beide geben dann reichlich

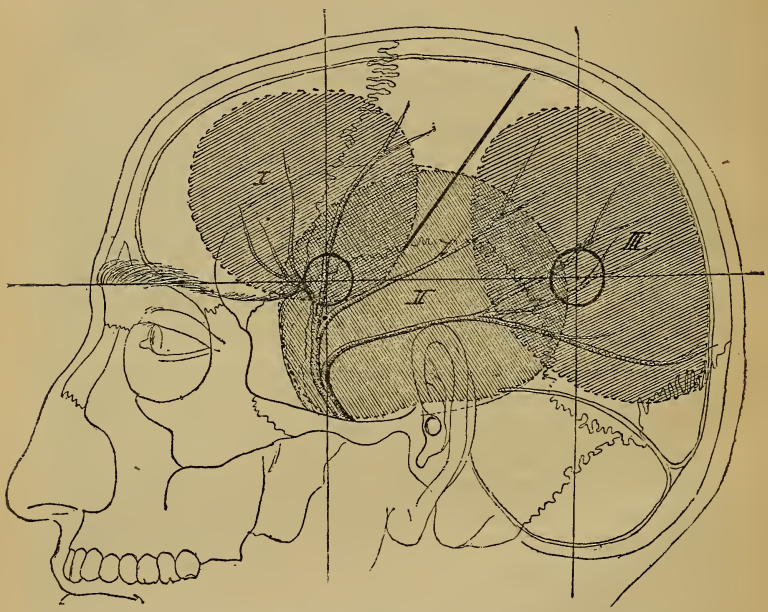

Fig. 50. Krönleinsche Linie zur Entfernung der Blutextravasate. Deren häufigster Sitz bei II.

Zweige ab, welche eben in den Sulci arteriosi von Schläfen- und Seitenwandbein ihr Bett finden. Der vordere untere Winkel des letzteren Knochens, sowie die Schuppe des Schläfenbeins sind aber so sehr dünnwandig, dass sie durchscheinen; und überdies ist auch die Arterie innerhalb des Cavum cranii ganz auffallend dünnwandig.

Ausführung der Operation.

a) Trepanation wegen Blutung aus der Art. meningea media (diese arteriellen Blutungen sind wegen ihrer raschen massigen Zunahme die eigentlich gefährlichen), ferner zur Behandlung von Gehirnabscessen, Tumoren, Schwielen etc.)

(Lokalität: Kroenlein'sche Linie mit ihren 3 Abschnitten.)

Bei Blutungen kommt es in erster Reihe darauf an, das drückende Extravasat zu entfernen; als zweite Indikation kann hinzukommen die Stillung der Blutung durch Verschluss der Arterie. Fig. 51 aus Hüter zeigt schön die relative Einfachheit und Leichtigkeit der Operation.

Bei unverletzter Schädelkapsel hat man 2 Stellen für diese Trepanation, entsprechend den 2 Hauptästen der Meningea. Beide sind sehr leicht zu finden mit Hilfe der Krönlein'schen Linie: von der Höhe des Supraorbitalrandes denkt man sich eine Linie parallel dem leicht palpierten Jochbogen nach hinten gezogen. In dieser liegen die Mittelpunkte der beiden Trepanationslöcher, der des vorderen 2 Finger breit vor, der des hinteren 2 Finger breit hinter der äusseren Ohröffnung. Das letztere Trepanationsloch liegt also etwa gerade unter dem Tuber parietale. Fig. S. 208, in ihr entspricht I dem Sitz der umschriebenen vorderen, II der mittleren, III hinteren Extravasate nach Krönlein.

Fig. 51. Compressio cerebri durch ein arterielles Extravasat (B B), schematisch.

Man wählt in der Regel zunächst die zuerst angeführte vordere Trepanationsstelle; sie ist der alte Ort der Wahl für die Meningea-Ligatur und entspricht immer genau dem vorderen unteren Winkel des Seitenwandbeines. Abrasieren der

Haare, Seifung, Desinfektion. Ein Lappenschnitt mit unterer Basis schont die stärkeren Temporalisäste; gute Assistenz gegen die störende Blutung ist hier natürlich immer sehr wertvoll. Der Schnitt durchdringt gleich alle Weichteile, bis auf den Knochen; nach vollständiger Blutstillung schiebt man die Weichteile im Zusammenhang mit dem Periost mit dem Raspatorium zurück. Man benutzt hier am zweckmässigsten die alte Methode der Schädelhöhleneröffnung mit dem Handtrepan (S. 363): setzt ihn auf den freigelegten Knochen, anfangs mit vorgeschobenem zentralen Stachel als Haftpunkt, später leitet die Sägerinne, und durchsägt nun den Knochen sehr vorsichtig derart, dass man immer wieder (etwa 6—10 mal bei gewöhnlicher Schädeldicke) den Trepan wegnimmt und mit Federkiel oder Messerspitze in der Sägefurche prüft, ob die auszusägende Scheibe noch nicht frei ist, damit ja nicht die Hirnhaut verletzt wird. Schliesslich wird die ausgesägte Platte mit feinem Häkchen, Elevatorium oder dgl. herausgehoben. Steht kein Trepan zur Verfügung, so wird das Loch mit Hohlmeissel (S. 363) und Hammer in konzentrischen Schuppen ausgeschlagen, wobei man eben die Erschütterungen in den Kauf nehmen muss: bei guter Unterstützung des Kopfes mit fest in der Hand liegendem Meissel und kurzen Schlägen. Der Meissel wird schräg, 30° gegen die Knochenoberfläche geneigt, aufgesetzt. Leider ist an dieser Stelle die schöne osteoplastische Trepanation Königs (s. u.) wegen Dünnheit des Knochens nicht anwendbar.

Findet man nun in dieser ersten Trepanationsstelle kein Blutextravasat zwischen Dura und Schädel vor und ist auch ein subdurales Extravasat auf die gleich anzugebende Weise ausgeschlossen, so ist — gewissenhafte Deutung der anamnestischen und diagnostischen Momente vorausgesetzt — unbedingt gleich noch einmal zu trepanieren und zwar über dem Verlaufe des hinteren Hauptastes der Pulsader, an der zweitbeschriebenen Stelle der Krönlein'schen Horizontalen. Diese zweite Trepanation ist unbedingt Pflicht, nachdem die erste das Extravasat nicht oder aber von solcher Grösse vorgefunden hatte, dass dasselbe durch sie allein nicht genügend hatte ausgeräumt werden können. Die

Unerlässlichkeit dieser zweiten Trepanation unter den angegebenen Umständen ist durch Krönlein aus der Praxis eclatant erwiesen. Auch hier wird aus Rücksicht auf die Gefässe der Stiel des Lappens zweckmässig nach unten und etwas nach hinten verlegt; letzterer selbst aber kann hier nach Königs, ursprünglich für die knöcherne Deckung grosser Schädeldachlücken (s. unten S. 215) angegebenen Methode osteoplastisch gemacht werden: er wird ringsum 1 cm grösser als das anzulegende Trepanloch bis auf den Knochen umschnitten und im Zusammenhange mit einer jetzt oberflächlich abgemeisselten Knochenschale aufgeklappt. Hiedurch ist in einfachster Weise für die spätere knöcherne Wiederdeckung des Schädeldefektes gesorgt. Das Abmeisseln erfordert aber scharfe Meissel und will erlernt sein.*) Dann wird im Bereich der blosliegenden Diploe das eigentliche Trepanationsloch mit dem Trepan ausgesägt oder wo dieser fehlt, ausgemeisselt. — In Zeiten der Not, im Felde, können gewöhnliche, aber scharfe Tischler- oder Drechslermeissel als Ersatz der chirurgischen dienen.

Ausspülung, Besichtigung der Arterie nach der Rupturstelle und, für den Fall, dass die Blutung nicht schon von selbst zum Stehen gekommen ist, Ligatur oder Umstechung (stark gekrümmte Nadel) der Arterie zu beiden Seiten der verletzten Stelle, oder aber, wenn keines dieser beiden Verfahren sich möglich erwies, Jodoformgaze-Tamponade; diese auch bei Sinusverletzungen. Schliesslich Nahtfixation des Hautperiostknochenlappens auf dem Trepanationsdefekt, oder je nachdem Drainage, eventuell durch eine Trepanationsöffnung hinein und zu der anderen heraus.

Es kann vorkommen, dass die lokalen Symptome den allgemeinen widersprechen, dass z. B. die Zeichen der äusseren Gewalteinwirkung mit der Hemiplegie auf derselben Seite sich finden, dabei etwa die Pupillenverengerung auf der anderen etc.: Ruptur der dem Angriffspunkte des Trauma gegenüber liegenden Meningea durch Contrecoup. Solche

*) Man braucht messerschneidige Meissel von 3 Stärken; vorzügliche Qualität mit soliden Holzgriffen bei Mahrt & Hörning, Göttingen.

diagnostische Schwierigkeiten müssen besiegt werden, denn auch hier ist die Trepanation absolut indiziert.

Gibt Verfärbung oder Vorwölbung der Dura den Verdacht, das Extravasat möchte unter derselben liegen, so ist unter besonders sorgfältiger Antiseptik zunächst eine Probepunktion mit der Pravazspritze oder ein kleiner Probeschnitt in die vorgewölbte Stelle am Platze. Uebrigens machen subdurale Blutungen nur selten Hirndrucksymptome, weil sich das Extravasat mehr in die Fläche ausbreiten kann.

Seiner Wichtigkeit wegen sei der Symptomenkomplex der Meningea-Blutung in Kürze hier gebracht: kurzes freies Intervall nach dem Verschwinden der anfänglichen Shoksymptome; sodann aber stetig zunehmende Erscheinungen des Hirndrucks, zunächst vielleicht mehr lokale, dann bald allgemeine, zunächst Reiz- dann Lähmungserscheinungen: Pupillenveränderung, Zungenschiefstand, Sprachstörung, vielleicht mit Facialis oder Augenmuskellähmungen; Erbrechen, Verlangsamung von Puls und Atmung, Krämpfe, Hemiplegie oder Hemiparese, Delirien oder Somnolenz, schliesslich Coma.

Die Blutextravasate sitzen manchmal so fest an, dass sie die Anwendung des scharfen Löffels notwendig machen.

Dauert trotz Unterbindung der grösseren Aeste die Blutung an, so dass neuerdings eine drückende Ansammlung zu befürchten ist, so empfiehlt sich eine 2—3tägige Tamponade mit Jodoformmull.

Thiersch befürwortet Krönlein gegenüber, von vornherein eine mehr mittlere Stelle für diese Trepanation zu wählen. Eventuell kann man auch die beiden Krönlein'schen Trepanlöcher durch einen Knochenkanal (Lüerszange) verbinden.

Die Statistik Wiesmanns ergibt unter 257 einschlägigen Fällen bei exspektativer Behandlung 11 Genesungsprozente, bei operativer 67!

Das Vorgehen bei vermuteten Hirnabscessen, Neubildungen, Schwielen ist dasselbe, nur wird hier selbstverständlich die Krönlein'sche Meningea-Linie möglichst gemieden. Besonders bei vermuteten endokraniellen Abscessen sind möglichst alle Meisselerschütterungen zu vermeiden, weil sie den Abscessdurchbruch in Ventrikel z. B. direkt veranlassen können. Hier wird die Dura gespalten; auf einen Eiterherd in der Hirnsubstanz fahndet man durch Aspiration mit der Pravaz- oder einer etwas grösseren gleichkonstruierten Spritze mit etwas weiterer Canüle. Wird Eiter in ihr ausgezogen, so bleibt zunächst die Canüle stecken, um den angestochenen Herd nicht zu verlieren; dann folgt die Incision auf den

Abscess durch den Einstich und je nachdem vorsichtige stumpfe Dilatation. Drainage der Hirnsubstanzwunde, Schädelhöhle und äusseren Weichteilwunde. Nahtverschluss. Die Trepanation gegen progressive Paralyse zur Herabsetzung des intrakraniellen Druckes machten Shaw, Tuke etc. über dem Sulcus centralis, also an der Seite des Schädels etwa 5 cm von der Sagittalnaht entfernt, etwas oberhalb und nach vorn vom Tuber parietale, gegen 4 cm lang und etwas über 2 cm breit, exzidieren die Dura und lassen eine beträchtliche Menge der Subarachnoidealflüssigkeit ausfliessen.

b) Trepanation aus antiseptischen Gründen.

Bei komplizierten Splitter- oder Stückfrakturen des Schädels muss der Eingriff selbstverständlich soviel möglich das in der Topographie beschriebene Verlaufsgebiet der beiden Sinus und der Arterie vermeiden. In diesen Fällen kann man gewöhnlich nicht die Bildung eines König'schen Lappens anstreben, weil sich die Weichteilschnitte den lokalen Verhältnissen anpassen müssen, auch starke Quetschung der Weichteile, Knochenoberfläche oder des Periostes partielle Gangrän etc. befürchten liesse. Es legt also nach Abrasieren der Haare, Seifen- und Benzinwaschung ein Kreuz- oder Lappenschnitt durch alle Weichteile die verletzte Knochenstelle und deren nächste Nachbarschaft blos. Man vermeidet hiebei möglichst die Querdurchschneidung der Gebiete der Hauptarterien (Temporalis, Frontal., Occipital.), um unnütze Blutungen zu sparen. Die Weichteile werden im Zusammenhange mit dem Periost zurückgeschoben, ihre Gefässe sämtlich unterbunden bezw. umstochen. Nun kann man manchmal mit feiner Kornzange, feinem Häkchen, Sonde oder dgl. die dislocierten Knochenstücke leicht in die Höhe heben. Aber gewöhnlich muss mit dem Handhohlmeissel oder mit Hammer und Meissel in einer der Bruchlinien, also an dem Rand der Depression nach und nach weggehebelt bezw. ausgemeisselt werden, um dem eingedrückten Stück beizukommen, es heben und entfernen zu können. Sehr vorteilhaft ist hier das dreihändige Meisseln, bei welchem ein Assistent den Hammer führt. Es werden

oft stärkere Hebel notwendig als die vorhingenannten. Zum Abgleichen der Knochenränder empfiehlt sich sehr eine gute Lüersche Hohlmeisselzange, mit der eine einmal gegebene Oeffnung sich ausserordentlich rasch erweitern lässt und man zugleich thatsächlich millimeterweise wegzunehmen im Stande ist. Die Branchen seien fein und etwas über die Fläche gebogen; und ja mit ihr immer durchkneipen, nicht herausbrechen wollen.

Pistolenkugel-Perforationen des Schädeldaches werden blosgelegt und soweit vergrössert, dass der Kleinfinger eingeführt werden kann, um über Splitter aus der Tab. vitrea, über Erreichbarkeit des Projektils etc. zu orientieren (Küster).

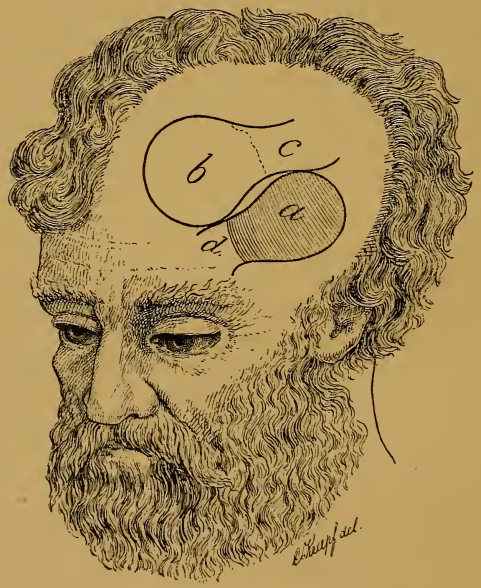

Fig. 52. Osteoplastische Deckung von Schädeldefekten.

Fahndung auf Eiterherd in der Hirnsubstanz s. oben S. 212. Entsprechend werden auch Fremdkörper, Projektile z. B. gesucht. Rotterinausspülung, Blutstillung. Drainage wie bei den Hirnabscessen, event. Naht, event. Plastik.

Sind letztere wegen Hervorquellens blutinfiltrierten Hirnes durch die zerrissene Dura aus der Wunde nicht sofort möglich, erfolgen sie nach 2—3tägigem Bedecken mit Jodoform-Multampon.

Eine Wiedereinheilung total gelöster Knochenstücke oder der ausgesägten Scheibe ist nicht anzustreben, weil dieselben stets resorbiert werden. Zur Deckung grösserer Schädelknochen-Defekte — welche durch Zerrungen und häufig wechselnden Druck der Hirnrinde bei Stellungsveränderungen des Patienten Ursache von Gehirnanomalien, Krämpfen, Stumpfsinn etc werden können — dient die geniale osteoplastische Methode Koenigs. Man bildet neben dem in Stillappenform (Fig. 52) umschnittenen und von seiner Deckhaut frei präparierten Defekte a einen aus Haut, Periost und einer oberflächlichen Knochenschale (die sich ohne Schaden manchfach verbiegt, umgekehrt konvex wird, einbricht) bestehenden Decklappen b, diesen aus Rücksicht auf die Hautretraktion überall um $^1/_2$—1 cm breiter als der Defekt ist, und mit einem die Schwenkung ermöglichenden breiten Weichteilstiel c. Zwischen beiden Lappen, also neben dem Defektrande bleibt eine spindelförmige Weichteilinsel intakt. Fügt dann den Decklappen b in den primären Knochendefekt ein und schwenkt die wenn auch narbige Deckhaut des letzteren an ihrem Stiel d auf den neugesetzten oberflächlichen Knochendefekt. Naht-Fixation der Lappen, wonötig durch Thiersch'sche Transplantation ergänzt.

2. Entfernung des Augapfels, Enucleatio oculi.

(Bequemste Schnittfolge: Bindehaut, die 4 Mm. recti, Nerv. opticus, die 2 Mm. obliqui.)

Topographie. Der Bulbus liegt gut beweglich in seinem weichen Fettpolster wie in einer Gelenkpfanne. Er ist in seinem vorderen Drittel von der durchsichtigen Bindehaut überzogen, welche sich von den Lidern her auf ihn überschlägt; dieselbe ist fest an den Hornhautrand angewachsen, wo sie als Limbus endigt, aber nur ganz locker an die Sclera angeheftet. Von hinten und innen her tritt der Nervus opticus an den Bulbus heran. Auf seinem Wege durch das Foramen opticum hatte derselbe die Art.

ophthalmica nach aussen und unten von sich gelegen. In der Orbita umgeben den Nerv in regelmässiger Anordnung die 4 Mm. recti, die sich an die Sclera inserieren, und zwar der Rectus superior und R. externus je beinahe 8 mm, der R. inferior 7—8 und der internus etwa 6,5 mm von dem Hornhautrande entfernt. Der M. obliquus superior inseriert sich hinter dem Ansatze des Rectus superior; der Obliquus inferior zwischen letztgenanntem und dem Rectus externus.

Ausführung. Lokalanästhesie durch Instillation einer 2% Cocaïnlösung. Die Lidspalte wird durch 2 Lidhalter (an der Leiche wohl auch durch Bose's federnden Sperrhaken S. 354) geöffnet erhalten. Ausgiebiger kann das untere Lid durch ein eingehaktes spitzes Häkchen nach unten gezogen, bei relativ tiefer Lage des Bulbus in der Orbita auch die äussere Lidkommissur gespalten werden. Sodann wird die Conjuctiva bulbi mit der Hakenpinzette oder scharfen Häkchen an dem oberen Augenumfang erhoben und mit einer kleinen womöglich nach der Fläche gebogenen Schere eingeschnitten. Von dieser Wunde aus schneidet die Schere dann rings um die Hornhaut her die Bindehaut ab und drängt sie stumpf nach hinten zu allenthalben von dem Bulbus los. Dabei schneidet sie die etwa mit Schielhäkchen hervorgezogenen Scleralansätze der 4 geraden Muskeln ab, mit dem Rectus superior gleich beginnend. Man zieht sich dann mit der Hakenpinzette oder mit scharfen Häkchen — bei noch nicht collabiertem Bulbus an dessen Muskelstümpfen ihn dirigierend — denselben aus der Bindehaut-Hülle hervor, schneidet von seiner nasalen Seite her den Nerv opticus an dessen Eintrittsstelle in den Bulbus mit glattem Scherenschlage ab, kann diesen nun leicht ausgiebig hervorziehen und jetzt ganz bequem auch die Ansätze der beiden Mm. obliqui abtrennen. Nach der Blutstillung aus den Gefässen des Bindehautsackes kann man den letzteren entlang seiner Schnittwunde vernähen.

Besonders schön wird die Conjunctivalwunde, wenn man zuerst durch die mit Haken gespannte Bindehaut dicht an dem Cornealrande mit feinem konvexen Skalpell einen Zirkelschnitt führt; aber es verlängert dies die Operation.

Folgt streng antiseptischer Verband.

Ist bei Verletzungen der Bulbus eröffnet worden und etwa bereits eines Teiles seines Inhalts verlustig gegangen, oder aber veranlasst ein nicht extrahierbarer Fremdkörper in ihm einen bedenklichen chronischen Reizzustand, so darf mit der Enucleation nicht allzu lange (wichtig für Kriegsverletzungen) gezögert werden, wegen der Gefahr sympathischer Erkrankung des anderen Auges.

Gegen letztere schlug *Schweigger* an Stelle der Enucleation die ausgiebige Resektion des Nervus opticus vor, dessen Lymphbahnen wahrscheinlich die sympathische Entzündung vermitteln: Ablösung des Rectus internus, Durchschneidung des Nerv möglichst nahe an dem Foramen, Rollen des hinteren Bulbuspoles nach vorn, Abtrennung des Nerv hart an seiner Eintrittsstelle in den Bulbus. Wiederannähen des Muskels. Einen hier trotz Blutstillung oft folgenden Exophthalmus durch ein starkes retrobulbäres Blutextravasat hält *S.* durch temporäres Vernähen der Lidspalte in Schranken.

3. Resektion des Oberkiefers.

Topographie. Der unregelmässig kubische Oberkiefer hängt vierfach mit den benachbarten Knochen zusammen: durch seinen breiten Jochfortsatz mit dem Jochbeine, durch den Nasen- oder Stirnfortsatz mit dem Stirnbeine, durch die horizontale Platte des Gaumenfortsatzes mit demselben Fortsatz des anderen Oberkiefers und durch die Anfügung des Tuber maxillare vermittelst der Gaumenbeine an den Processus pterygoideus des Keilbeines. Er bildet ferner den Boden der Augenhöhle mit dem Canalis infraorbitalis und der Fissura orbitalis inferior, den der Nasenhöhle und zugleich die Decke der Mundhöhle. Seine innere Fläche hilft die Seitenwand der Nasenhöhle und speziell durch die 2 unteren Nasenmuscheln, die sie trägt, den mittleren und unteren Nasengang bilden. An seiner vorderen Gesichtsfläche inserieren sich mimische Gesichtsmuskeln und treten die Infraorbitalgefässe mit ihrem Nerv oberhalb der Fossa canina zu Tage; an der oberen Augenhöhlenfläche findet sich die Eintrittsstelle dieser Gefässe und des Nerven in den gleichnamigen Kanal, ferner der Ursprung des M. obliquus oculi inferior. An seiner temporalen Fläche inseriert sich teilweise der M. pterygoideus externus und sind die Eintrittsstellen für die Aa. alveolares posteriores und den gleichbenannten Nerv aus dem II. Quintusaste.

Der M. pterygoideus internus entspringt teilweile von dem Gaumenbeine. Mit letzterem und dem Processus pterygoideus bildet der Oberkiefer die wichtige Fossa sphenomaxillaris (vgl. S. 177), in welcher die Art. maxillaris interna und der II. Trigeminusast ihre zahlreichen Zweige nach allen Richtungen hin versenden und um die Arterie herum der stattliche Plexus venosus pterygoideus liegt.

Die Schleimhaut, welche die untere Fläche des harten Gaumens überzieht, ist dick und mit dem Perioste in innigem Zusammenhang.

Von den Wangenweichteilen sind hier noch besonders wichtig: der Ductus Stenonianus, der von der Parotis her über den Masseter verläuft und an dem vorderen Rande dieses Muskels in der Schleimhaut endigt, gegenüber dem 2. oberen Backzahn. Sodann die Verzweigungen des Nerv. facialis und der Vasa facialia: diejenigen Aeste des ersteren, welche den M. orbicul. palpebrarum versorgen, verlaufen von der Parotis aus gestreckt über den Jochbogen hinweg; von letzteren aber fällt die stärkere Vena facial. anter., die entsprechend der Art. maxillaris ext. vom inneren Augenwinkel an der Nasenseite und neben dem Mundwinkel herab zum inneren Rande der Masseter-Insertion an dem Unterkiefer verläuft, in die Schnittlinie der Operation.

Ausführung. Die Resektion des Oberkiefers ist entweder eine totale, derart, dass nicht einmal Teile des Periostes zurückgelassen werden, oder eine subperiostale, oder auch temporäre sogen. osteoplastische, oder nur eine partielle, indem z. B. der Alveolarfortsatz oder die Vorderwand des Kiefers allein herausgenommen werden. In weitaus den meisten Fällen sind es maligne Neubildungen, welche die operative Entfernung des Oberkiefers veranlassen und es ist demnach die häufigst vorkommende die totale Resektion, weil eben nur sie die Vollständigkeit der Geschwulstexstirpation gewährleistet.

Der Patient wird in eine steil sitzende Haltung gebracht und dadurch die Gefahr der Blutaspiration in die Lungen während der Narkose sicher vermieden; indessen ist diese Körperhaltung nicht ungefährlich wegen der durch

sie geförderten Gehirnanämie in der Chloroformnarkose. Dieser Gedanke muss dem Operateur gegenwärtig bleiben und die Fortführung der Operation bei bedrohlichen Symptomen sofort an dem hängenden Kopfe erfolgen, bei welcher dann die Blutung freilich viel stärker wird. Schliesslich stünde auch noch das Hinzufügen einer prophylaktischen Tracheotomie in Reserve.

Der Operierende macht nach Fergusson (modifizierter Dieffenbach Fig. 53, S. 222 rechte Gesichtshälfte) 2 Schnitte, die beide unter dem inneren Augenwinkel beginnen und deren einer im Ganzen horizontal auf dem unteren Orbitalrande bis etwa unter die Höhe des äusseren Augenwinkels hin verläuft, der andere aber an der Seite der Nase herab, um den Nasenflügel herum an das Filtrum hin und in dessen Mitte (kosmetisch schöneres Resultat als an der Filtrumseite) durch die Oberlippe geht. Macht man die Schnittenden des so entstehenden Lappens sehr scharf, so sind sie bei der Schlussnaht leichter zu erkennen; mehr bogenförmig abgerundete aber heilen leichter ein. Der Schnitt auf die Margo infraorbit. ist akkurat zu führen und das Periost sorgsam abzulösen, sonst kann bei weiterem Entblössen des Knochens die Tarsoorbitalfascie einreissen und das prolabierende Orbitalfett stören. Der Lappen wird mit allen erhaltbaren Weichteilen gegen den aufsteigenden Unterkieferast hin lospräpariert. Auch die Apertura pyriformis wird vom Nasenflügel frei gemacht, weil durch sie später die Stichsäge, event. die Bellocque'sche Röhre und die Kettensäge (S. 361, 367) hindurchgeführt werden. Später, nachdem der Oberkiefer von dem Joch- und dem Nasenbeine getrennt ist, wird der Weichteilschnitt vollendet, indem auch die Schleimhaut des Gaumens neben dem Zäpfchen eingestochen und durch einen Schnitt bis an die Schneidezähne vor der harte Gaumen, soweit er von der Erkrankung mitergriffen ist, für den folgenden Sägeschnitt freigelegt wird.

Dieser — sowie der eigentliche Dieffenbach'sche Weichteilschnitt mitten durch Nase und Oberlippe — sind die einzigen, welche die in dem Operationsbereich liegenden edleren Teile der Wangen, besonders die Ausbreitung des

Nerv. facialis, vollkommen schonen. An der Erhaltung des Ductus Stenonianus liegt weniger. Nur bei einem Sitze des Tumors weit nach aussen und unten wäre statt dieser die Langenbeck'sche Schnittführung praktisch, die Bildung eines Wangenlappens mit der Basis am Orbitalrande und dessen temporaler Schenkel nicht über dem unteren Jochbeinrand in die Höhe gehen darf, um von den Facialisästen sicher diejenigen zu schonen, welche den M. orbicul. palpebrarum innervieren. Denn die Lähmung dieses Muskels hätte die traurigsten Folgen durch mangelnden Lidschluss.

Nun werden die obengenannten 4 knöchernen Verbindungen des Oberkiefers mit seiner Umgebung durchtrennt, s. S. 223, rechte Gesichtshälfte. Die Kettensäge ist hiezu ein unsicheres Instrument, der Meissel oder die Stichsäge macht leichteres und bequemeres Arbeiten. Man setzt letztere in die Apert. pyrif. ein und sägt nach oben durch den Proc. frontalis, durchtrennt in horizontaler Richtung den Boden der Orbita, dann das Jochbein oder wonötig den Jochbogen, wo die vorderen Insertionsteile des Masseter mit dem Messer abgelöst wurden. Dann wird die Säge in den unteren Nasengang eingeführt und bewerkstelligt, entsprechend dem an der Decke der Mundhöhle gemachten Weichteilschnitt, die Abtrennung der erkrankten Teile des harten Gaumens. Etwa erforderliche Bogenlinien um die gesunden Partien des harten Gaumens herum, deren Erhaltung sehr wertvoll ist, sind natürlich gar nicht mit der Kettensäge, sondern nur mit der Stichsäge oder dem Meissel auszuführen; jedes Stück harter Gaumen aber, das man erhalten kann, ist kostbar. Da wo die Säge durchschneiden soll, war der etwa im Wege stehende Zahn zu extrahieren.

Die Verbindung des Oberkiefers mit dem Processus pterygoideus endlich wird durch luxierende Hebelbewegungen gelöst, indem man den Knochen mit einer Zange fasst; dabei schützt ein Lidhalter, Finger des Assistenten u. dgl. die Orbitalweichteile vor Druck, der Daumen der freien Hand des Operateurs den stehenbleibenden Teil des Jochbogens vor Bruch. Widersteht die Verbindung (vielleicht in Folge

von Exostosen) auch nur einigermassen, wird sie mit einem von aussen unten her dicht hinter dem Tuber angesetzten nicht zu dicken Flachmeissel abgeschlagen.

Der nun nur noch von Weichteilen festgehaltene Knochen wird von diesen, nämlich dem weichen Gaumen, den Mm. pterygoidei etc. mit der Hohlschere oder dem Knopfmesser getrennt und herausgenommen.

Die jetzt zu leistende Blutstillung betrifft vor allem die an ihrem Eintritt in den Kanal abgetrennte Art. infraorbitalis und die pterygopalatina; aber auch die Maxillaris interna selbst konnte verletzt werden. Ligatur, eventuell Tamponade oder Thermokauter.

Folgt Ausfüllung der Mundhöhle mit langen Jodoformgazestreifen, deren Enden zur Nase herausgeführt werden (können 8 Tage liegen), und Heftung der äusseren Wunde.

Die subperiostale Ausführung der Operation erhält womöglich die Beinhaut der Kiefervorderseite und die mucös-periostale Bedeckung der unteren Seite des harten Gaumens. Man schneidet ganz nahe an der Zahnreihe hin, hebelt von diesem Schnitte aus mit einem scharfen Elevatorium ganz dicht vom Knochen ab und trennt den weichen Gaumen mit einem spitzigen zweischneidigen, nach der Fläche gebogenen Messer von dem hinteren Rande des harten Gaumens. Nach dann erfolgter Entfernung des Knochens wird die mucös-periostale Decke, deren Zusammenhang mit dem weichen Gaumen ganz intakt geblieben ist, mit der Wangenfläche vernäht und damit sofort die Scheidung von Mund- und Nasenhöhle wiedergewonnen.

Die Nachbehandlung ist immer verantwortungsvoll aber relativ einfach: anfangs drohen Nachblutungen, später septische Pneumonie durch Aspiration. Die Jodoformgazetamponade beseitigt die Gefahren grösstenteils und ist hier von ganz besonderem Werte.

Die temporäre sogen. osteoplastische Resektion zur Freilegung der retromaxillaren Räume hat vorzügliche Erfolge. Ein zungenförmiger Lappen (Fig. 53, linke Gesichtshälfte), dessen Basis an der Nasenseite liegt und der bis zum Jochbogen reicht, enthält alle Weichteile. Dicht

unterhalb des Uebergangs des Jochbeins in den Jochbogen drängt man ein Elevatorium frontalwärts vor durch die Flügelgaumengrube und die seitliche Wand der Nasenhöhle in letztere, wo der Zeigefinger der assistierenden Hand von den Choanen her die Ankunft der Spitze des Instrumentes konstatiert. In den so gebohrten Kanal wird die Stichsäge eingeführt, und werden zunächst nach oben durch Jochbein

Fig. 53. Oberkieferresektion, Weichteilschnitte: rechte Gesichtshälfte totale nach Dieffenbach-Fergusson, linke osteoplastische nach Langenbeck.

und Orbitaboden bis hin zum Proc. nasalis (Fig. 54, linke Gesichtshälfte), dann nach unten und vorn durch den Oberkieferkörper bis in die Apertura pyrif. der Nase, immer genau in der Weichteilschnittlinie, die Knochenverbindungen des Kiefers durchsägt. Ausgenommen blieb die mit Stirn- und Nasenbein, welche nun bei Heraushebeln des Kiefers mittelst des wieder in die Flügelgaumengrube eingesetzten Elevatoriums

abgesprengt wird. Nach Geschwulstwegnahme etc. aus den retromaxillären Räumen wird der ganze Knochenlappen zurückgeklappt; genaue Weichteilnaht der Schnittlinie.

Bei den atypischen partiellen Resektionen des Oberkiefers findet zweckmässig der Meissel und die Lüer'sche Zange ausgedehntere Verwendung als die Säge. Dieselben sind meistens Eingriffe, welche eine bedeutende Schonung der benachbarten Organe

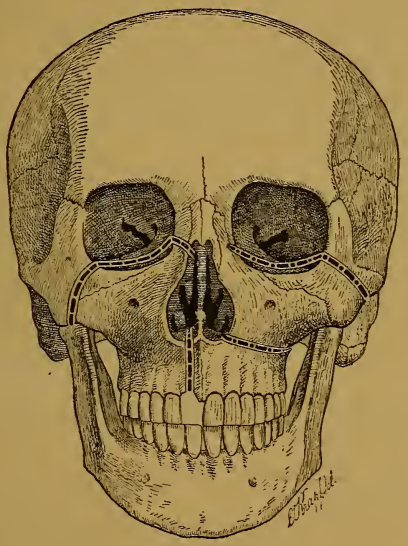

Fig. 54. Sägelinien zu voriger Figur.

gestatten. Vor allem lässt sich der Proc. alveolaris in seinen einzelnen Partieen sehr einfach (durch Incision von der Mundhöhle aus, Wegschaben des Zahnfleisches und keilförmige Ausmeisselung des erkrankten Teiles) resezieren. Bei einigermassen ausgiebigen Partialresektionen sodann ist das wichtigste die Erhaltung der Gaumen-, desgl. der Orbitalplatte, die mit Horizontalschnitt ähnlich dem der Totalresektion, querer Abtrennung des erkrankten Kieferteiles über bzw. unter der betr. Platte weg u. s. w. ausgeführt wird.

3. Resektion des Unterkiefers.

Topographie. Der hufeisenförmige Knochen hat ein gekrümmtes Mittelstück, den Körper, und die 2 im Winkel angesetzten aufsteigenden Aeste. Die letzteren endigen in den Gelenkfortsätzen für die Artikulation in der entsprechenden Grube des Schläfenbeines (Zwischenknorpel) und bieten nach vorn von diesen die Spitzen ihrer platten Processus coronoidei den Temporalmuskeln als Insertionsstelle dar. An der Innenfläche der Verbindung zwischen Körper und Aesten treten durch das Foramen maxill. inferius die Gefässe und der Nerv gleichen Namens ein (vgl. S. 182), durchlaufen den Canalis inframaxillaris und kommen an dem Foramen mentale, jetzt nach letzterem benannt, an der äusseren Fläche des Unterkieferkörpers wieder zum Vorschein. Von Muskeln inserieren sich ausser den genannten der Buccinator an der äusseren, der Mylohyoideus und Mylopharyngeus an der inneren Linea obliqua des Körpers; der Geniohyoideus und Genioglossus an der Spina mentalis interna, der Biventer am unteren Rand des Unterkiefers. Von diesem Rand entspringen die zu Seiten des Kinnes gelegenen Mm. quadratus und triangularis menti. Der Masseter setzt sich an der Aussenfläche der Kieferwinkel fest, der Pterygoideus int. an der inneren; der Pterygoideus externus aber an der vorderen Seite des Halses des Gelenkfortsatzes.

Von wichtigen Gefässen und Nerven kommen in das Operationsbereich und dessen Nachbarschaft: die Art. maxillaris externa bei ihrem Eintritte in das Gesicht um den Unterkiefer herum vor dem vorderen Rande des Masseter; die gleichnamige interna da, wo sie zwischen M. pterygoideus internus und externus durch die Flügelgaumengrube zieht, die Carotis externa aber hinter der Parotis. Durch die Läppchen dieser Drüse tritt der Stamm des N. facialis zum Gesichte, äusserlich entsprechend etwa der Höhe des Ohrläppchens. An der inneren Seite der Art. maxillaris int. läuft der Nerv. lingualis, vom 3. Quintusaste, nach vorn gelegen von dem Nerv. alveolaris, ebenfalls zwischen den 2 Mm. pterygoidei.

Ausführung der Operation. Auch von dem Unterkiefer wird partiell atypisch nach Bedürfnis und meist mit dem Meissel weggenommen. Besonders günstig ist es hiebei, wenn man eine Knochenbrücke erhalten kann und damit die Kontinuität des ganzen Knochens und die Uebereinstimmung der Zahnreihen. Die typische Resektion aber ist die der einen Unterkieferhälfte.

Diese kommt auch da in Anwendung, wo eine totale Entfernung des Unterkiefers notwendig erscheint, so dass letztere eben in 2, womöglich nicht in derselben Sitzung aufeinander folgenden Akten erreicht wird. Es ist bei dieser grossen Operation immer eine Versicherung der Zunge durch Anschlingen gegen lebensgefährliche Asphyxien während der Operation und für die ersten Tage der Nachbehandlung notwendig.

Leider ist auch bei dem Unterkiefer die subperiostale Entfernung in allen den häufigen Fällen nicht möglich, wo maligne Tumoren die Operation erheischen, dagegen bei Caries, Necrose besonders nach Phosphorperiostitis, Fibromen, Exostosen u. dgl. In ersteren Fällen arbeitet die Hohlschere und das geknöpfte Messer, in letzteren eben hauptsächlich das Elevatorium.

Die steile Lagerung des Patienten wie bei der Resektion des Oberkiefers und aus dem nämlichen Grunde wird hier erst nötig, wenn die Mundhöhle eröffnet ist. Weil die Operationsnarbe nicht in das Gesicht fallen soll und insbesondere der Unterkieferrand sehr günstig fast ganz subcutan liegt, so geht der Weichteilschnitt von 1 cm unterhalb der Insertion des Ohrläppchens herab entlang dem unteren freien Kieferrande bis zur Mitte des Kinnes und etwas über diese hinaus, auf dem Rande der gesunden Kieferhälfte noch $^1/_2$ bis 1 cm weiter. Durch diese Verlängerung über die Mittellinie gewinnen wir die Möglichkeit, die abgelösten Weichteile an der Vorderseite des Knochens genügend hinaufzuschlagen, ohne dass, wie früher üblich, die Mittellinie des Kinnes oder auch gar die Unterlippe mit vertikalem Schnitte gespalten werden müsste. Der Schnitt dringe allenthalben bis auf den Knochen hin-

durch. Die dabei durchschnittene Art. maxillaris ext. wird sofort ligiert Von dem Schnitte aus löst man nun alle Weichteile der Kiefervorderseite von dem Knochen ab, die Insertion des Masseter, die Alveolarschleimhaut etc. mit dem Messer, die Parotis mit dem Elevatorium und schiebt diese gut nach vorn, so dass sie nur wenig verletzt wird. Der Nerv. mentalis wird an seiner Austrittsstelle abgeschnitten, sobald er sichtbar wurde, damit er nicht weiter verletzt werde. Dasselbe Verfahren wird später bei dem Nerv. mandibularis an der Eintrittsstelle in den Kanal beobachtet. Ligatur.

In gleicher Weise trennt man dann von der Hinterfläche des Kiefers sämtliche Weichteile, darunter den M. pterygoideus internus (Messer) ab, wobei der auf diesem Wege in die Mundhöhle eingeführte Finger die Vollständigkeit der Ablösung kontroliert.

Da wo man durchsägen will, wird ein Zahn ausgezogen, ein Gorgeret (S. 364) zur Deckung für die anzuwendende Stichsäge oder eine Kettensäge unter dem Knochen durchgeführt und abgesägt. Nun nimmt der Assistent die Weichteile besonders der Parotisgegend mit dem Haken in Schutz, der Operierende aber die wegzunehmende Kieferhälfte in die eine Faust, zieht sie so viel möglich abwärts, löst etwa der unteren Partie noch anhängende Weichteile völlig ab und schneidet die feste Sehne des M. temporalis unmittelbar an dem Processus coronoideus hin quer ab.

Nun wird das Messer weggelegt und der Kiefer durch mehrmaliges Umdrehen um die Achse seines Astes exartikuliert, indem so die Gelenkkapsel und die Insertion des M. pterygoideus ext. einfach zerrissen wird. Würde man diese mit dem Messer abtrennen wollen, so wäre Gefahr, die Maxillaris interna zu verletzen. Ligaturen, gewöhnlich nur noch der Art. alveolaris inferior und einiger anderer Maxillarisäste; eine Blutung aus dem Stumpfe der Art. alveolaris inferior in der Sägefläche der zurückbleibenden Kieferhälfte indiciert den Thermocauter. Drainage, Naht der Wangenschleimhaut und der äusseren Wunde.

Langenbeck beginnt mit der Durchsägung des Kiefers von einer kleinen Wunde am Kinn aus, durch welche er mit Messer und Elevatorium den Weg für Ketten- oder schmale Stichsäge freimacht. Er will hiemit den wegzunehmenden Knochen von vornherein beweglicher und handlicher haben.

Chassagnac kneipt den Processus coronoideus einfach mit der scharfen Zange ab.

Nussbaum verwendete mit sehr schönem Erfolge Drahteinheilung zwischen Jochbogen und Unterkiefersägefläche gegen die sonst dieser Operation folgende Funktionsstörung und hochgradige Entstellung.

Von den partiellen Resektionen an dem Unterkiefer läge dem praktischen Arzte noch am nächsten die Resektion des Kieferköpfchens von dem aufsteigenden Aste wegen Ankylose. Ein kleiner Schnitt, gut 1 cm vor der Ohröffnung senkrecht von dem Jochbogen herunter legt — eventuell beiderseits — das Köpfchen und die oberste Partie seines Halses bloss. Dies muss präparatorisch geschehen, denn es ist zu vermeiden: vor allem der Nerv. facialis, der in der Höhe des Ohrläppchens, also weiter unten austritt, ebenso die Art. transversa faciei und die temporalis näher der Ohröffnung. Das stumpf, mit dem Elevatorium freigelegte Köpfchen wird mit dem Meissel vorsichtig abgetrennt, um die Art. maxillaris hinter ihm nicht zu verletzen.

5. Zungenexstirpation.

Die partiellen Exstirpationen aus der Zunge bei umschriebenen karcinösen und tuberkulösen Tumoren sollen frühzeitig ausgeführt werden, womöglich ehe die regionären Lymphdrüsen infiziert sind. Deshalb entfernt man schon sehr hartnäckige Zungengeschwüre, die mit chronischer Glossitis einhergehend später karcinös werden können, mit elliptischem, tief in die Zunge eindringendem Ausschnitt; Blutstillung durch Torsion und die Naht. Bei Carcinom werden die Lymphdrüsen schon sehr frühzeitig befallen und ist hier die Prognose wegen der Regelmässigkeit der Recidive sehr schlecht. Die grösseren Exstirpationen erleichtert sehr die ein- oder doppelseitige Unterbindung der Art. lingualis (S. 12). Von der (wonötig ausgiebig erweiterten) Unterbindungswunde aus können auch gleich die befallenen Drüsen entfernt werden. Nach Unterbindung der einen Art. lingualis kann die betreffende Zungenhälfte ohne besondere Blutung bis hinter den Gaumenbogen excidiert

werden; denn die Anastomosen zwischen den beiden Arterien sind gering.

Bei weit vorne sitzenden Geschwülsten bis etwa zu Nussgrösse kann man einfach und leicht durch Anlegung von 2 Klemmen, die man nach der Naht erst wieder abnimmt, bei voller Narkose und ohne Blutverlust excidieren. Sitzt die Geschwulst aber weiter hinten, so wird in halber Narkose die Zunge des sitzend aufgerichteten Patienten mit der Balkenzange (S. 362) vorgezogen, mittelst langer Fadenschlingen hinter und zu Seiten der Neubildung festgehalten, letztere mit Schere oder Sichelmesser, am liebsten keilförmig und zuverlässig wenigstens 1 cm weit vom Krankhaften entfernt ausgeschnitten, noch spritzende Gefässchen (Anastomose der Sublingualis mit der Submentalis) ligiert oder umstochen und die Wunde durch die Naht geschlossen. Letztere dient zugleich gut blutstillend. Die Nahtfäden bei grösseren Exstirpationen schon im Beginne der Operation durch die Zunge legen, ist störend, weil die Naht exakt die Wunde schliessen soll mit sehr tiefgreifenden dicken und oberflächlichen dünnen dichtliegenden Catgutfäden.

Bei der Exstirpation einer Zungenhälfte durchtrennt der erste Schnitt dieselbe hinten quer und damit den unter dem Seitenrand der Zunge, dicht unter der Umschlagstelle der Mundbodenschleimhaut auf dieselbe, gelegenen Stamm des Nerv. lingualis, um die weiteren Schnitte weniger schmerzhaft zu machen; der zweite Schnitt geht von der Zungenspitze nach hinten, der dritte trennt vom Boden der Mundhöhle ab. Unterbindungen. Nach C. Hüter vernäht man hier den Rest der Zungenspitze mit der Wunde der Zungenbasis und sodann die ganze Wunde sowohl am Zungenrücken als an dem Boden der Mundhöhle.

Zur Totalexstirpation der Zunge schafft die einfache Wangenspaltung, selbst bis zum Masseter, nur ungenügend Zugang. Man durchsägt vielmehr 1) nach Langenbeck temporär seitlich den Unterkiefer in der Richtung vom Mundwinkel nach aussen abwärts, also etwa hinter dem 1. Backzahn; und zwar, um späteren Verschiebungen vor-

zubeugen: schräg von innen hinten mit der Stichsäge nach aussen vorn, so dass von dem hinteren Knochenstück aussen mehr stehen bleibt, von dem vorderen dagegen innen, weil das hintere Stück stets die Neigung hat, nach innen abzuweichen; und gegen die Verschiebung in der Richtung von oben nach unten sägt man in gebrochener Linie, dass das hintere Stück einen vorspringenden, das vordere einen einspringenden Winkel bildet. Man trennt dann die Weichteilinsertion bis zurück zum Gaumenbogen ab, klappt auseinander, lässt die Zunge ausgiebig vorziehen, exstirpiert gründlich und deckt den Zungenstumpf womöglich gänzlich mit Schleimhaut. Dicker Drain von der Tonsillennische zum unteren Wundwinkel heraus; Knochennaht (S. 61), oder Nagelung (S. 62) durch die Haut hindurch mit Vermeidung des Canalis mandibularis. Weichteilnaht und Jodoformgazetamponade.

Den weitesten Zugang aber gibt 2) Regnoli's temporäre Ablösung des Bodens der Mundhöhle vom Unterkieferkörper: Fadenschlingensicherung der Zungenbasis; erster Schnitt in der Mittellinie von Kinn bis Zungenbein; zwei seitliche Schnitte von des ersten oberem Ende am Kieferrande hin bis zum Masseter. Schrittweise Durchtrennung sämtlicher Weichteile bezw. subperiostale Ablösung, in diesen Schnittlinien. Das Vorziehen der Zunge durch die Wunde ist bis an den Kehldeckel möglich und die Wunde der Drainage an den tiefsten Punkten sehr günstig Jodoformgazetamponade und Naht.

Nachbehandlnng mit Jodoformgaze-Einlage; event. methodische mechanische und Desinfektions-Reinigung der Mundhöhle.

Nach der Totalexstirpation soll eine Prothese, die „künstl. Zunge" von Martin-Lyon, kosmetisch und funktionell sehr gute Dienste leisten.

Gegen Blutungen bei inoperablen Fällen: Eis, Umstechung, Ligatur, Thermokauter; gegen die Schmerzen: antisept. Mundwässer, dreist Cocain, schliesslich Resektion des Nerv. lingualis. — Die Häufigkeit der Zungen-Syphilome verlangt in allen Fällen Forschen nach Narben im Rachen, auf der Haut, nach Tophi und Defekten, event. Sicherung der Diagnose durch Mikroskop und Schmierkur.

6. Eröffnung der Highmorshöhle.

Wird das den ganzen Oberkieferkörper einnehmende Antrum Highmori s. Sinus maxillaris von eitrigem Katarrh, dessen Symptome eitriger Nasenausfluss besonders morgens in grösseren Mengen, Kopf- und Zahnschmerzen etc. sind, — oder bei Verschluss seiner Kommunikationsöffnung mit der Nasenhöhle unterhalb der mittleren Muschel, von Empyem, mit den Symptomen von Gesichtsneuralgien, ödematöser und erysipelatöser Wangenschwellungen, ja später des Exophthalmus, befallen, so kann schliesslich die Eröffnung desselben indiciert sein.

Diese durch den Alveolus eines ausgezogenen Backzahnes (der 2. würde dem tiefsten Punkte der Höhle entsprechen) und zwar mit dem Trokar oder der rotierenden Scherenspitze anzulegen, hat den grossen Nachteil des ekelhaften permanenten Eitereinflusses in den Mund und des Eindringens von Speiseteilen in die Kieferhöhle: sie vom unteren Nasengange aus mit dem Mikulicz'schen Stilet anzulegen, hat den geringeren Nachteil, dass die Oeffnung nicht dem tiefsten Punkt der Höhle entspricht. Am besten geschieht die Eröffnung von vorn her: unter der aufgezogenen Oberlippe in der Fossa canina oberhalb des 1. Backzahnes incidiert man die Schleimhaut, bohrt einen spitzen Meissel oder Trokar durch die hier dünnste Höhlenwand ein und mit der Kornzange genügend gross nach. Antiseptische Ausspritzungen. — Heilungsdauer sehr gewöhnlich 1—2 Jahre, weil in der Regel irgendwo ein nekrotischer Splitter steckt, ein kleiner kariöser Herd etc.

7. Heurteloup und Wilde bei Ohreiterungen.

Wenn eine Otorrhoe sich kompliziert mit Fieber, Druckempfindlichkeit und entzündlicher Infiltration des Warzenfortsatzes und seiner Umgebung, so deutet dies auf Beteiligung des letzteren an der bestehenden Entzündung resp. auf Eiterretention. Hier wirken oft noch palliativ durch Depletion resp. durch Eiterentleerung

a) eine energische und rasche Blutentziehung mit Heurteloups „künstlichem Blutegel" (S. 369) auf dem Warzen-

fortsatze: man lässt den Glascylinder sich erst trocken ansaugen, um eine tüchtige Kongestion hervorzurufen, lässt dann das runde Messerchen bis auf den Knochen eindringen und schliesslich den neuerdings aufgesetzten Cylinder 60 bis 80 ccm Blut binnen 10 Minuten aussaugen. Ferner um eine Stufe nachdrücklicher in seiner Wirkung.

b) der „Wildesche Schnitt" d. i. eine kräftige, die Weichteile bis auf den Knochen spaltende Incision, etwa 1 cm hinter dem Ohrmuschelansatz, um die A. auricular. post. zu vermeiden, und 4 cm lang. Blutet immer reichlich, doch genügt bei etwa spritzenden Arterienästchen die Torsion.

Fand man bei vorstehenden Eingriffen etwa Eiter zwischen Periost und Knochen, so kann man für 1—2 Tage abwarten, ob dessen Entleerung nicht genügt. Bestehen aber die oben angegebenen Symptome, besonders Fieber, Schüttelfröste fort, so tritt als Indicatio vitalis an uns:

8. Die Eröffnung des Antrum mastoideum.

(Pointe: Ganz successives Abtragen der Knochenlamellen.)

Topographie. Oberhalb des äussern Gehörgangs geht der Jochfortsatz des Schläfenbeins nach rückwärts über in eine Knochenkante, welche in leicht nach oben konkav geschwungenem Bogen durch die Haut fühlbar ist, die Linea temporalis. Sie verläuft etwa 3 cm hoch über der Spitze des Warzenfortsatzes. Zwischen dieser Linie und dem Warzenfortsatz zieht parallel mit ersterer eine Einsenkung, eine seichte Mulde gegen das Foram. auditor. ext. hin. Diese Furche ist wichtig, denn in ihr meisselt man gegen das Foramen hin, um die Zellen des Warzenfortsatzes sicher ohne Nebenverletzung eröffnen zu können. Das Antrum mastoideum, der konstante, beim Kinde schon kirschkerngrosse lufthaltige Hohlraum im obern Teil der Pars mastoidea des Schläfenbeins, kommuniziert mit der Paukenhöhle durch deren hintere Wand. Dieses Antrum liegt demnach an dem vorderen und oberen Teile der Basis des Schläfenbeins; der sinus transversus s. lateralis der Dura dagegen in der (1 cm breiten) Fossa sigmoidea an dem hinteren, unteren Rande dieser Basis, hier allerdings un-

mittelbar an. Diese beidseitige Lage ist höchst wichtig für die Richtung, welche die Aufmeisselung nehmen muss, s. unten. Denn je weiter von der Ohrmuschel weg nach hinten diese stattfindet, um so mehr kommt man dem Sinus gegenüber. Der rechte Sinus transversus ist meist stärker als der linke. — Die Paukenhöhle, zwischen Trommelfell und Labyrinth, hat wichtige nachbarliche Beziehungen. Zur Schädelhöhle durch ihre obere Wand, welche, oft sehr dünn ja lückenhaft, an die Dura stösst und häufigster Sitz kariösen Durchbruches ist, mit eitriger Meningitis, Abscessbildung etc.; eine gleich beschaffene Knochenwand scheidet sie von der Carotis int., so dass nach dieser Richtung Caries zu Arosion der Arterie führen kann, deren Gefahr mit der Ligatur (S. 12) oder Jodoformmull-Tamponade bekämpft wird.

Operation. Rasur und gründliche Desinfektion des Operationsterrain. Schnitt $^1/_2$—1 cm hinter dem Ansatz der Ohrmuschel und parallel zu dessen Verlauf durch alle Weichteile, etwa 1 cm oberhalb der Lin. temporal. beginnend und 4—5 cm lang. Stärkere Auricularisäste werden unterbunden, sonst die Blutung durch Digitalkompression der Wundränder beherrscht und gestillt. Zurückschieben des Periostes nach beiden Seiten, so dass der Knochen nahe der Ansatzstelle der Ohrmuschel $1^1/_2$ cm breit blosliegt. Dieser wird nun, am sichersten in der oben beschriebenen Mulde unterhalb der Lin. temp., in der Höhe des oberen Randes der äusseren Ohröffnung eröffnet; bei mürber Beschaffenheit mit Handhohlmeissel (5 mm breit, S. 363) oder starkem Skalpell durch ein paar Drehungen, bei harter, vielleicht (alte Fälle) sklerotischer, mit gewöhnlichem Meissel (2, 4 und 5 mm breit) und Hammer. Und zwar muss der Meissel nach innen, unten, vorn, also in der Richtung auf die hintere Gehörgangswand hin und an dieser hin wirken, niemals direkt nach innen oder gar nach hinten und darf nur in ganz dünnen Lamellen abtragen; denn nur so wird eine Verletzung des Sinus vermieden, selbst wenn dieser blosgelegt würde. Er präsentiert sich da als etwas über die Knochenlücke vorquellender weicher, kompressibler

Wulst. Wäre eine Verletzung passiert, so wird rasch der Finger auf die Oeffnung gedrückt und sofort durch die (bei dieser Operation stets bereit liegende) Jodoformmulltamponade verschlossen. Man erweitert die Oeffnung im Knochen mittelst schmalem kahnförmigen Scharflöffel zu einem Kegel von etwa 12 mm oberflächlicher Basis, dessen Spitze man bis zu 2 cm und mehr vertieft, immer nach vorn hin, gegen die hintere Wand des Gehörgangs hin, um stets zuverlässig unter der Basis des Felsenbeins gegen die erwähnte Meningenverletzung geschützt zu sein. Die Ausspülung des eröffneten Antrum soll nicht zu brüsk geschehen. Jodoformgazetamponade.

Bezüglich der plastischen Operation am Kopfe siehe Seite 193 ff. und 214.

VIII.

Operationen am Halse.

1. Tracheotomie, Kehlschnitt.

(Rascheste Orientierung durch das Ligam. conicum (Schildknorpel—Ringknorpel); Vordringen in der Regel auf den Ringknorpel. Retrofasciale Ablösung der Schilddrüse.)

Topographie. Von dem Kehlkopf ist selbst bei etwas fetteren Hälsen leicht zu palpieren: an dem Pomum Adami die Incisura thyreoidea, von dieser nach abwärts die Kante, in welcher die beiden Schildknorpelplatten zusammenstossen, unter dieser dann der durch plötzliche Nachgiebigkeit kenntliche Platz des ganz oberflächlich gelegenen Ligamentum conicum, welcher auch nach unten scharf abgegrenzt ist durch die Resistenz des Ringknorpelbogens. Mit dem Ringknorpel hängt durch das Lig. cricotracheale zusammen die Trachea mit ihren sehr elastischen und biegsamen Knorpelringen und mit ihrer Bifurcation in der Höhe des 3. Brustwirbels. Für den palpierenden Finger verschwimmen von dem Ringknorpel abwärts die Konturen der Teile, weil hier die nach Grösse und Form so sehr variable Schilddrüse vor der Luftröhre liegt, durch straffes Zellgewebe an sie angeheftet.

Da dieses Zellgewebe als eine zusammenhängende Schichte abgelöst werden kann, weshalb ihm Hüter den Namen einer Fascie gab, so wird die unter dem tiefliegenden Blatt der Fascia colli liegende Drüse ganz berechtigt und zweckmässig als in eine Fascienduplikatur wie in eine Kapsel eingeschlagen angesehen. Sehr günstiger Weise sind die starken an der Drüse verlaufenden Gefässanasto-

mosen und -Plexus sämtlich in die Duplikatur mit eingeschlossen. Die vor dem Kehlkopfe herabsteigende noch einfache Fascie ist bis zu dem Ringknorpel hin weniger fest an ihre Unterlage angeheftet.

Die Schichten, durch welche uns in der Medianlinie der Weg zur Drüse und Trachea führt, sind: Haut, Fascia superficialis mit den wiederum sehr variablen Vv. jugulares anteriores und die Mm. sternohyoidei, zwischen welchen ein schmaler bindegewebiger Zwischenraum, eine Linea alba (Albert) sich findet, deren exaktes Aufsuchen und Benutzen unsere Operation wesentlich erleichtert. Fig. 55 gibt diese Linie ihrer Dignität wegen absichtlich breiter wieder, als sie gewöhnlich gefunden wird. Sie gibt im übrigen das Schema der Vv. subcutan. colli nach einem Injektionspräparate (Kocher), 1: Vv. jug. anteriores s. medianae colli, 2 V. jug. obliqua, welche entweder als solcher Stamm oder in Verästelungen regelmässig an dem vordern Kopfnickerrande vorgefunden wird, 3 Vv. jugul. ext.; a Schild-, b Ringknorpel, c Isthmus.

Die Vasa thyreoidea superiora treten von Carotis und Jugularis her resp. zu ihnen hin, die inferiora von Subclavia bzw. Anonyma zur Drüse. Auch sie unterliegen mancherlei Variationen. Eine Arteria thyreoidea ima aus dem Aortenbogen, der Anonyma oder Carotis wird in 10% der Fälle angenommen. Von den Aesten der Art. thyreoidea superior sei noch erwähnt die über das Ligamentum conicum herüber anastomosierende cricothyreoidea, praktisch ohne bes. Bedeutung, welche auch Aestchen durch das Ligament in das Kehlkopfinnere schickt. Unterhalb der Schilddrüse findet man eine beträchtliche Venenverzweigung in dem reichlichen lockeren Fettgewebe vor der hier schon tiefer liegenden Trachea. Diese Verzweigung steht mit den grossen benachbarten Venenstämmen in direkter Verbindung. — Bei Kindern ist der Raum über dem Isthmus am Halse kleiner als unter ihm, beim Erwachsenen ist das umgekehrt.

Ausführung. Mit dem Kehlschnitt bekämpfen wir die Behinderung der Luftzufuhr zu den Lungen durch Unzugänglichkeit der Luftwege. Seine Anlegung oberhalb des Isthmus der Schilddrüse, Tracheot. suprathyreoidea, ist

Fig. 55. Tracheotomie-Region mit Linea alba und Schema der Venen.

aus anatomischen Gründen und nach praktischer Erfahrung für alle Fälle anwendbar (die Trachea liegt oberflächlicher, weniger von den grossen Venen umgeben, ist weiter, nichtsdestoweniger soll motivierter Weise auch die Trach. infrathyreoidea hier vorgetragen werden) und „kann an der Leiche sehr gut und korrekt eingeübt werden (Bose)".

a) Trach. suprathyreoidea.

Der Kopf wird durch Unterlegen einer Rolle (Volkmannsche Beckenstütze, ganz bequem) stark hintenübergebeugt (eventuell über den Tischrand gehängt): je ausgiebiger das Hintenüberbeugen geschieht, desto oberflächlicher liegt die Trachea. Das Kinn wird stark nach oben gezogen, wodurch sich die Weichteile gehörig spannen. Wir palpieren den Ringknorpel: fingerbreit über ihm beginnt der Hautschnitt, der sich genau in der Mittellinie des Halses (unverzogene Haut!) hält und bei Erwachsenen gegen 4 cm, bei Kindern etwa 3 cm lang ist. Bei Diphtherie den Schnitt länger zu machen als nötig, z. B. bei kurzem Hals gleich dreist bis zum Jugulum herab, ist nicht zu billigen, weil man es später nicht mit einer aseptischen Wunde zu thun hat, auch mit der Verlängerung nach unten aus anatomischen Gründen die Gefahren wachsen. Manchmal liegen zunächst dick und prallgefüllt die subcutanen Venen im Wege: es ist zu unsicher, sie in diesem Zustande lospräparieren und zur Seite ziehen zu wollen, ohne Zeitverlust unterbinde man doppelt und durchschneide sie. Das streng in der Vertikalen gehaltene Messer dringt schichtweise in der Wunde vor, auf die obengenannte Linea alba zwischen den vorderen Muskeln los. Man soll diese Linie mit Klarheit zu erkennen suchen; denn die Schnittführung in ihr ist viel weniger blutig als in dem Muskelgewebe und nur der genau in der Mittellinie angegriffene Kehlkopf ist irreführender Achsendrehungen nicht fähig.

Man kann andauernd den Bose'schen federnden Sperrhaken (S. 354) benutzen, der durch seinen gleichmässigen Zug nach beiden Seiten hin hier den Assistenten sehr vollkommen ersetzt; ebenso Rosenthals Gewichtskettenhaken. Mit dem

Tiefergehen wird er selbstverständlich ebenfalls tiefer in die Wunde eingesetzt. Die Mm. sternohyoidei werden stumpf auseinandergezogen und man gelangt nun direkt und mühelos auf die den Kehlkopf deckende Fascie und sieht nach unten häufig schon die dem Drüsenisthmus aufliegenden Vv. thyreoideae mediae entgegenschimmern. Jetzt wird die Fascie womöglich an dem unteren Rand oder auf der Mitte des Ringknorpels (nach Bose), bei Strumen aber natürlich auch höher hinauf bis an den oberen Rand des Schildknorpels — neben dem aufgesetzten Zeigefingernagel der linken Hand, der die Fascie etwas anspannt und zugleich die Teile fixieren hilft, $^1/_2$—$1^1/_2$ cm lang quer incidiert. Anstatt einzuschneiden kann man sie auch mit 2 anatomischen Pinzetten quer zerreissen, ein Behelf für den Anfänger bei der hier so häufig variablen Gefässanordnung und weil manchmal Schilddrüsen-Ausläufer weiter heraufreichen, deren Anschneiden sehr misslich ist.

Nun wird mit einem Elevatorium oder 2 anatomischen Pinzetten oder mit Pinzette und Hohlsonde, eventuell Skalpellstiel etc. die Fascie von dem Ringknorpel aufgehoben, dann aber mit einem eingesetzten breiten stumpfen Wundhaken unter Fixierung des jetzt gleichfalls und zwar mit stärkerem scharfen Haken angehakten Ringknorpels (ohne Zug nach oben, Asphyxie) die Schilddrüse in ihrer Kapsel von der Luftröhre kraftvoll abgezogen, bis zu dem 3. Trachealringe herab etwa, und hier festgehalten.

Jetzt liegt die Trachea bloss. Man führt unter einem ihrer Knorpel beiderseits der Mittellinie je ein feineres spitzes Häkchen durch, fixiert so die Trachea und zieht sie sich zugleich etwas hervor, sticht mit dem Messer in ihrem unteren Teile nächst dem breiten Haken, der die Schilddrüse hält, ein und schneidet mit kurzen sägenden Zügen nach oben soweit nötig, gewöhnlich 3—4 Ringe, um die Canüle (S. 367) einzuführen.

Nun wird die Trachealwunde mittelst der spitzen Häkchen auseinander und so lange offen gehalten, bis die Respiration frei geworden ist. Und jetzt erst wird die

Canüle eingeführt und baldigst durch ein Band um den Hals befestigt.

Sehr wichtig ist bei diesem Vorgehen die zuverlässige Fixierung der Trachea vor ihrem Einschneiden sowohl als darnach, damit die Trachealöffnung in der Wunde nicht verloren geht, ein Uebelstand, welcher besonders bei den kleinen und weichen kindlichen Luftröhren droht. Allzu feine scharfe Häkchen können ausreissen und den Kehlkopf zerfetzen, auch die Trousseau'sche Zange ist unsicher. Nussbaum riet, den linken Zeigefinger sofort nach dem Einschnitt in die Luftröhrenwunde zur Sicherung derselben einzustecken, wann die Not dem Arzte die Operation ohne Assistenz aufdrängt.

In die Trachea soll ebenfalls genau in der Medianlinie eingeschnitten werden, weil auch dieses Moment dazu hilft, die Wunde weniger leicht zu verlieren, wenn etwa ohne Narkose operiert werden muss und die Luftröhre sehr schnell sich auf- und abwärts bewegt, und die verlorene leichter wiederzufinden. Auch die Canüle würde schlecht sitzen, wenn der Schnitt weiter seitlich gefallen wäre, und den Pat. event. nötigen, den Kopf anhaltend nach der Seite rotiert zu halten.

Von Seiten der Schilddrüsengefässe fliesst bei diesem Verfahren kein Tropfen Blut. Sollten indessen Gefässverletzungen nicht haben vermieden werden können, dann unterbindet man womöglich sofort; wo die Zeit das nicht gestattet, bleiben vorläufig die Sperrpinzetten hängen. Fliesst wirklich Blut in das Luftrohr, so muss dasselbe meistens raschest und sorgfältigst mit elastischem Catheter und Spritze wieder herausgezogen, bei Nichtdiphtherischen mittelst Catheters ausgesogen werden. Vergl. indessen S. 242 unten.

In Notfällen kann sofort nach dem Einschnitte in die Trachea die Einführung der Canüle angezeigt erscheinen; dies ist indessen häufig misslich und gefährlich: es kann durch Stockung mobiler und durch Vorschieben noch haftender Crupmembranen, auch durch Abheben und Vorschieben der Schleimhaut mit einer in solcher Eile eingeführten Canüle der Nutzen des ganzen Eingriffs illusorisch werden.

Drängen aber einmal die Umstände zu höchster Eile, so geht man direkt auf das leicht gefundene Ligam. conicum los und schafft durch den sofortigen Einschnitt desselben — bei Erwachsenen, bei Kindern auch des Ringknorpels — sehr rasch einen Weg für den Luftzutritt. Eine etwaige Blutung aus der erwähnten queren Anastomose der Art. cricothyreoidea über dem Bande würde hier zuerst durch Fingerdruck, dann durch baldiges Fassen mit der hängenbleibenden Sperrpinzette bekämpft werden.

b) Trach. infrathyreoidea.

Diese sei trotz oben zugestandener allgemeiner Verwendbarkeit der Bose'schen Tr. suprathyreoidea hier ebenfalls vorgetragen, einmal weil sie infolge des bei Kindern hier geräumigeren Zuganges zwischen Schilddrüse und Thoraxapertur in manchen Fällen thatsächlich eine geradezu überraschend leichte Operation ist, dann weil man mit ihr bei Kehlkopfdiphtherie die Wunde etwas weiter entfernt von dem Krankheitsherde und unter ihm setzt, bei Fremdkörpern auch den Bronchien näher ist etc., vor allem aber weil sie nach missglückter oberer Tracheotomie sehr wertvoll werden kann.

Schnitt genau in der Mittellinie vom unteren Ringknorpelrande abwärts zur Fossa jugularis durch Haut, Unterhautgewebe und oberflächliche Fascie: Vordringen durch venenreiches Bindegewebe (event. 1—2 Durchschneidungen zwischen doppelter Ligatur) auf die Linea alba. Stumpfes Auseinanderziehen dieses Muskelspaltes. Hindert der Drüsenisthmus, so wird er an seinem unteren Ende losgelöst und mit stumpfen Haken nach oben gezogen, wodurch auch die Vv. thyreoideae inferiores abschwellen. Stumpfe Trennung des lockeren Bindegewebes zwischen diesen Venen in dünnen Partien mit 2 Pinzetten oder Skalpellstiel: Freilegung der Trachea. Einlegen des linken Zeigefingers in den unteren Wundwinkel zum Schutze der Vasa anonyma. Einsetzen scharfer Häkchen in die Trachea, Vorziehen und Incision derselben.

Bei dem Einführen der Canüle muss der Kopf erhoben werden, weil sonst die hintere Wand der abgeplatteten Trachea der vorderen zu nahe liegt.

Eine etwa vorhandene Art. thyreoidea ima oder die Trachea kreuzende Carotis dextra geben sich durch ihre Pulsation zu erkennen.

Nach einer Statistik der Züricher Klinik heilten von 82 Tracheot. suprath. 42%, von 149 Tr. infrath. 36%.

Im Felde ist bei Wunden des Kehlkopfes oder seiner nächsten Umgebung die prophylaktische Tracheotomie (Langenbek, Lotzbeck) gegen das sehr akute Glottisödem indiziert, falls nicht etwa der Verwundete ständig unter ärztlicher Aufsicht bleibt.

Das Braatz'sche „Trachealspeculum" welches nach Art der alten Gendron'schen Canüle statt der cylindrischen Röhre 2 seitliche Flügel hat, scheint in der That für Krupoperierte Vorteile vor der gewöhnlichen Canüle zu besitzen. Ebenso die vorzügliche solide Tamponcanüle Hahn's, S. 367, (Jodoformschwamm, unmittelbar vor dem Gebrauche anzufeuchten; K. Roser Jodoformgaze), durch ihren desinfizierenden seitlichen Abschluss des Luftröhrenvolumens, gegen das Abwärtssteigen des krupös-diphtheritischen Prozesses vom Larynx aus, sowie zur Sicherung gegen Bluteindringen in die Trachea im Falle einer Nachblutung aus der Operationswunde und gegen das Herabfliessen von Nahrungsmitteln bei Schlucklähmung. Zur Vermeidung von Compressionsnekrose ist aber in diesen Fällen die Stärke der Canülen sorgfältig auszuwählen, event. zwischen stärkeren und schwächeren Nummern je nach dem Stande der Krankheit abzuwechseln.

Ein Notbehelf ist der Ersatz der Canüle durch ein Stück Catheter oder dickeren Drain. Die Improvisation der Canüle aus einem plattgehämmerten Bleiprojectil (S. 367), das man auf einem Bleistift aufrollt. über eingeführten biegsamen Stäbchen krümmt und durch Umbiegen mit Flügeln versieht, welche für das Haftband durchlöchert werden, ist leichter als man denkt. Davon wird man sich schnell überzeugen, wenn man sich für die Uebungen an der Leiche eine solche Bleicanüle fertigt, wozu sie ja ganz am Platze ist. An Patienten aber ist im Auge zu behalten, dass ein feststehendes Rohr leicht Decubitus der Luftröhrenschleimhaut veranlasst und baldmöglichst zu ersetzen ist durch die normale Lüer'sche, besser Hahn'sche Canüle. — Mit durchgezogenen Fadenschlingen die Ränder der Trachealwunde klaffend zu erhalten geht nicht lange an, weil sie durchschneiden; eher noch mit Haarnadeln, die an ihrem stumpfen Ende hakenförmig gekrümmt wurden.

St. Germain führt bei der zweifellos sehr gefährlichen Tracheotomie en un temps 67 Heilungsfälle unter 297 (mit dem Messer) Operierten auf. Das darf uns nicht bestechen, vielmehr werden wir bei jeder Tracheotomie streng anatomisch zu Werke gehen!

Die Nachbehandlung hat vor allem 3 Aufgaben: Sorge gegen Verlegung der Luftwege, sei es durch Verstopfung der Canüle, sei es unterhalb derselben — für das Herausholen von Membranen ist der kleine „gestielte Ring" (Roser) sehr wertvoll, — gegen Zutritt zu kalter Atemluft (heisse Schwämme an die gazebedeckte

Wunde) und gegen drohende Entkräftung. Gegen diese sind von vornherein grosse Dosen Lubowsky-Tokajer zu reichen: an zweijährige Kinder 1/4 Liter, sechsjährige 1/2 Liter pro die.

Die Intubation des Kehlkopfes nach O. Dwyer: Einlegung von Dauerkanülen, 3 1/2—5 cm lang, vom Munde aus, deren umgebogener oberer Rand auf den Taschenbändern aufruht und die an diesem in einem Auge eine Fadenschlinge zu ihrer Wiederherausnahme enthalten können, — wurde bei Diphtherie-Stenose als Voroperation vor der Tracheotomie empfohlen, weil sie die letztere in manchen Fällen, besonders solchen mit geringerer und weniger kompakter Membranbildung überflüssig machen könne. So hoch die Vorteile einer unblutigen Wiederherstellung der freien Luftpassage in dieser schweren Allgemeinerkrankung geschätzt werden müssten, so sprach doch die Erfahrung bald gegen die Methode, denn da die Canüle meistens den Kehlkopfverschluss beim Schlucken stört, legt sie die Gefahr der Schluckpneumonie bedenklich nahe. Man suchte sie durch Anwendung der Schlundsonde, des Leube-Klysma oder Herausnahme der Canüle während der Nahrungsaufnahme zu vermeiden. Ferner dürfte billig der Arzt nicht von der Seite des Intubierten weichen, um gleich mit der Tracheotomie bei der Hand zu sein, wenn die Intubation nicht zureicht oder allenfalls durch den Druck auf die Taschenbänder Oedem derselben und ihrer Umgebung entsteht. — Uebrigens verzeichnet Bose auch bei Diphtherie-Tracheotomie 27,8 % sicher konstatierte Heilungen.

2. Laringofission, Kehlkopfspaltung.

Topographie vorige Nummer.

Ausführung. Die totale oder partielle Längsspaltung des Larynx in seiner Mittellinie, um Fremdkörpern, Neubildungen, Narbensträngen beizukommen, desgleichen nach Verletzungen des Kehlkopfes wird weniger zweckmässig bei hängendem Kopfe ausgeführt wegen der hier sehr starken Blutung; lieber geht die Tracheotomie (womöglich infrathyreoidea) mit Hahn'scher Présschwammkanüle (S. 240 u. 367) gegen Bluteinfluss in die Lungen voraus. Indessen können sonst gesunde Lungen vorübergehendes Einfliessen einer mässigen Blutquantität ohne Beimengung septischer Stoffe gewiss ertragen und nachher teils expektorieren, teils durch Resorption unschädlich machen.

Lage wie bei der Tracheotomie. Schnitt streng in der Mittellinie durch Haut und Fascie von Zungenbeinhöhe bis herab in die Tracheotomiewunde. Der Schilddrüsenisthmus resp. -Mittellappen wird stumpf abgelöst und abwärts ge-

schoben. Discision des Lig. conicum, welche vielleicht einmal Unterbindung der S. 235 erwähnten arteriellen Anastomose nötig macht. Spaltung des Schildknorpels genau in seiner Mittellinie mit geknöpftem Messer, Schere, event. Knochenschere, Stichsäge (man achte auf Mitdurchtrennung der Schleimhaut!) bis hinauf in das Lig. hyothyreoideum. Bei Fremdkörpern u. dgl. geht man nur soweit, als man muss: durch Schildknorpel allein und vielleicht sogar mit Erhaltung einer oberen Verbindungsbrücke, bezw. abwärts durch Lig. conicum und Ringknorpel, eventuell bis in die oberen Trachealringe. In allen Fällen aber, in denen man sehen muss, muss der Larynx in toto gespalten werden, so dass die mit spitzen Doppelhaken auseinandergezogenen Wundränder guten Einblick in das Lumen gewähren, und Raum für Messer, Thermokauter oder event. Instrumente zum Zurückstossen von Fremdkörpern in die Mundhöhle. — Nach gestillter Blutung folgt bei Neigung zu Verschiebung die Knorpelnaht, sonst Hautnaht bis an die Kanüle.

3. Larynx-Exstirpation.

Topographie s. bei der Tracheotomie, S. 234; daselbst der genaue Verlauf der Art. cricothyreoidea, von der Thyreoidea sup. Aus der letzteren kommt auch die (fast der Temporalis an Kaliber gleiche) A. laryngea sup. in der Richtung von aussen oben und geht unter dem hinteren Rande des M. thyreohyoideus das Lig. thyreohyoid. laterale nahe dem oberen Schildknorpelrande durchbohrend in die Seitenwand des Kehlkopfs; die kleinere (etwa Supraorbitaliskaliber) Art. laryngea inferior, aus der Thyreoidea inf., von unten herauf unter dem Constrictor pharyngis infer. zur hinteren Wand des Kehlkopfes. — Von den Lymphdrüsen kommen in Betracht die an dem inneren Kopfnickerrande, auf der Gefässcheide und unterhalb der Mandibula.

Operation. Eine um mehrere Wochen vorausgeschickte Tracheotomie mit Hahn'scher tamponierender Kanüle war entweder notwendig geworden durch Dyspnoe und Erstickungsgefahr, oder nützlich zur Kräftigung des Patienten durch Herstellung unbehinderter Atmungsverhältnisse sowie

durch narbige Verwachsungen in der Umgebung der Trachealwunde gegen spätere Eitersenkungen in den prätrachealen Raum und gegen das Hinabsinken der Trachea während der Hauptoperation.

Die letztere wird sehr zweckmässig eingeleitet durch eine partielle Laryngofission (vorige Nummer), etwa Spaltung des Schildknorpels, welche belehrt über die Ausdehnung der Erkrankung und für die totale oder partielle Exstirpation des Kehlkopfes entscheidet. Wenn die partielle gleich von vornherein als ungenügend erscheinen musste, so verläuft der Schnitt in der Mittellinie von Zungenbeinhöhe bis zu der des 2. oder 3. Trachealringes, durch Haut und Fascie zwischen den Mm. sternohyoidei hindurch bis auf Schild- und Ringknorpel. An beiden Enden dieses Schnittes können weiter horizontale Schnitte, auch durch die Mm. sternohyoidei angefügt und diese mit der Haut in Thürflügelform zurückgeschlagen werden. Die Mm. sterno- und hyothyreoidei werden nun möglichst stumpf von beiden Kehlkopfseiten abgelöst. Ligaturen der Aa. laryngeae infer. und Cricothyreoideae. Nun wird der an starkem Haken dirigierte Kehlkopf beiderseits möglichst stumpf freigelegt und der Ansatz des M. laryngopharyngeus von Schild- und Ringknorpel und Lig. hyothyreoideum laterale beiderseits abgeschnitten. Die Carotis externa ist stets in gefährlicher Nähe, cf. Figur S. 9. Folgt die doppelte Unterbindung der durch ihre Pulsation leicht gefundenen Aa. laryng. superiores beiderseits. Nun wird die an einer Fadenschlinge fixierte Trachea unterhalb des Ringknorpels durchschnitten, event. tamponiert und der Kehlkopf von seinen hinteren und noch übrigen seitlichen Verbindungen von unten nach oben gelöst, vorsichtig von dem Schlundkopfe mit der Schere, welche sich stets hart an ersteren halten muss, um letzteren nicht zu eröffnen. Schliesslich wird der ringsum isolierte Kehlkopf unterhalb des Zungenbeins durch die Lig. hyothyreoidea laterale und mediale losgeschnitten. Bei letzterem Schnitte wird das (geknöpfte) Messer schräg aufwärts gerichtet, um den Kehldeckel mitzuentfernen. Gewöhnlich muss die letzte Verbindung mit dem Pharynx an dem freien Rande der

Aryknorpel noch mit der Schere getrennt werden. Vollkommene Stillung der Blutung, im Notfalle mit dem Thermokauter. — Naht nur der Horizontalschnitte und event. einer Pharynxverletzung, sonst Jodoformgazetamponade.

Die partiellen Excisionen, auch Resektionen des Larynx genannt, sind für umschriebene maligne Neubildungen sonst gesunder und nicht zu alter Leute und bei hochgradigen, nicht dehnbaren Stenosen indiciert. Sie haben erklärlicher Weise die besseren vitalen und funktionellen Resultate. Technisch ist die halbseitige Kehlkopfexstirpation die gleiche wie die totale, nur eben auf eine Seite beschränkt, und womöglich nicht in, sondern neben der Mittellinie ausgeführt, um das Stimmband der gesunden Seite gänzlich zu schonen. Da man bei einem so wichtigen Organe, wie dem Kehlkopfe, was möglich ist, sorgsam zu erhalten sucht, so werden die partiellen Excisionen sehr atypische Operationen.

In den ersten Tagen nach der Operation Ernährung durch Klysmen. — Mortalität an der Operation resp. durch Schluckpneumonie 36 %; Hahn spricht sich neuestens gegen jede Totalexstirpation des Kehlkopfs aus, weil bei so weit vorgeschrittenen Carcinomen doch in kürzester Zeit ein Recidiv auftritt. — Die Kanüle mit schwingender Zunge, der „künstliche Kehlkopf" wird wegen seiner Reizung von vielen Operierten perhorresciert, indem sie sich mit Flüsterstimme begnügen.

4. Oesophagotomie, Speiseröhrenschnitt.

(Einschnitt an dem inneren Kopfnickerrand linkerseits herab. Scharf-präparatorisches Durchgehen zwischen Gefässcheide und Luftröhre).

Topographie; vgl. vorige Nummer und S. 8. Unmittelbar hinter der Trachea und vor der Wirbelsäule befindet sich in der Medianlinie des Körpers der Anfangsteil des Oesophagus, dieses platten muskulösen Kanals mit charakteristischem longitudinalem äusseren Faserverlauf, dessen vordere und hintere Wand gewöhnlich aneinanderliegen. Da derselbe auf seinem Wege in den hinteren Mediastinalraum herab vor dem 6. bis 7. Halswirbel eine leichte Abweichung von der Medianlinie nach links macht, so ragt hier sein linker Rand zum Teil hinter Kehlkopf

und Trachea hervor. Zu beiden Seiten des Oesophagus, aber etwas oberflächlicher als er, liegen die grossen Halsgefässe in ihrer starken Scheide. Die Schilddrüse deckt ihn manchmal bei starker Entwicklung ihrer Seitenhörner; die Art. thyreoideae inferiores verlaufen vor ihm aber hinter der Carotis aus der Subclavia in starken aufwärts konvexen Bogen herüber zu ihrer Drüse.

Der Nerv. laryngeus superior s. recurrens aus dem Brustteil des Vagus zieht zwischen Trachea und Oesophagus herauf, und zwar an dem äusseren Rande dieser Gebilde, zu den Muskeln und der Schleimhaut des Kehlkopfes.

Ausführung der Operation. An dem Lebenden dient der Fremdkörper, wegen dessen diese anscheinend nicht häufig genug verwendete und gewiss in manchen Fällen direkt lebensrettende Operation eben gemacht wird, unter Umständen als guter Wegweiser; oder sogar der Münzenfänger etc. (S. 367) selbst, wenn dessen Herausziehen, wegen sofortiger bedrohlicher Atemnot bei leisestem Anzug, unmöglich geworden ist. Kaum notwendig, immerhin hilfreich ist das Einführen und Hervordrängen einer mit dem Mandrin armierten Schlundsonde oder eines Katheters.

Der Schnitt ist ähnlich wie bei der Carotis-Unterbindung und es kann auch hier zunächst das Tuberculum caroticum als Leitpunkt benützt werden. Wir incidieren an der linken Halsseite durch die dort sehr verschiebliche Haut, durch Platysma und Fascia superficialis, entlang dem inneren Rande des Kopfnickers, von der Höhe des Schildknorpels herab bis an das Sternum hin. Legen den Rand des Muskels in der Ausdehnung des Schnittes frei, schneiden im Notfall auch (aber ungern wegen möglicher Verwachsungen, S. 3) seine Sternalinsertion ab, um Raum zu gewinnen und lassen ihn ausgiebig nach aussen und hinten abziehen; ebendahin die mittlere Halsfascie, welche wir hier als weissglänzende Gefässscheide sofort erkennen und in der Längsrichtung unserer Wunde von medianwärts abtrennen, ohne die Scheide selbst zu eröffnen. Hindert der M. omohyoideus, so wird er bei Seite gezogen oder quer durchtrennt.

Wir lassen nun den Kehlkopf und die Trachea, an denen der Nerv. recurrens hängen bleibt, nach rechts ziehen, präparieren eine etwa zu weit nach links herüberragende Schilddrüse an ihrem lateralen Rande frei und schieben sie ebenfalls nach rechts weg. Fühlen wir nun in dem Grund der Wunde mit den Fingerspitzen nach rückwärts gegen die Wirbelsäule hin, so erkennen wir sofort den Oesophagus als plattgedrückten Wulst, dessen dickere Wandungen sich auf einander quer verschieben lassen und den überdies bei Beleuchtung, obwohl er ganz die Farbe eines Muskels hat, seine erwähnte Faserrichtung charakterisiert, auch die Wahrnehmung von Kontraktionen, wenn man den Kranken Schluckbewegungen machen lassen kann.

Man erhebt seine Wandung mit 2 spitzen Häkchen, schneidet sie ein, wobei die Schleimhaut gerne ausweicht, und erweitert nach Bedürfnis mit dem Knopfmesser die Wunde, in welcher dann die Korn- oder Polypenzange nach dem Fremdkörper fahndet.

Zur Ligatur kommen: nicht selten die Art. thyreoidea inferior, welche, wenn man auf sie stösst, gleich freigelegt und zwischen Doppelligatur durchschnitten wird; sonst nur kleinere Arterienzweige und einige Vv. thyreoideae.

Von der Naht sehen die Meisten gänzlich ab, weil man Halsphlegmone aus Verhaltung zersetzter Speiseteile oder Sekrete fürchtet; die Beschränkung der Naht auf die Hautwunde ist natürlich unbedingt verboten. Drain-Einlage, Verband. — Für tiefsitzende Oesophagusstrikturen s. Gastrostomie S. 284.

Mortalität nach Gross, Southam etc. 25%; nach G. Fischer ist die Mortalität der an den beiden ersten Tagen nach Verschlucken des Fremdkörpers ausgeführten Oesophagotomien um 12% geringer, als der zwischen dem 3. und 5. Tage ausgeführten.

Die speziell für diese Operation construierte Schlundsonde, der Ektropoesophag von Vacca-Lüer, ist überflüssig.

Eine Resektion des Oesophagus ist von Czerny mit gutem Erfolge ausgeführt worden.

Der Kranke wird am besten in den ersten Tagen per anum ernährt, von dem Ende der ersten Woche an mit der Schlundsonde.

Pharyngotomia subhyoidea und Retropharyngealschnitt vom Halse aus.

Die Pharyngotomie dient der Entfernung von Pharynxtumoren, von daselbst feststeckenden Fremdkörpern etc.; der Retropharyngealschnitt andererseits der Entfernung letzterer, wenn sie nach hinten, event. durch Ulceration, perforierten, besonders von Nadeln, Knochen u. dgl., sowie auch zur Eröffnung der retropharyngealen Abscesse, besonders wenn diese bei Spondylitis angezeigt ist, statt der bisherigen Eröffnung vom Munde aus (Burckhardt). Bei letztgenannter Indikation sind die Vorteile klar: bei sehr kleinen Kindern, tiefem Sitz, bereits bestehender Atemnot; dann die Möglichkeit der Narkose sowie nötigenfalls einer Digitaluntersuchung der Abscesshöhle, und antiseptischen Behandlung. Anderseits gestalten infiltrierte Gewebe, strotzende Venen etc. die Operation ungleich schwieriger. Beide Verfahren lassen sich an der Leiche üben.

Bei tief gelagertem Kopfe verläuft die Pharyngotomie nach Malgaigne dicht an dem unteren Zungenbeinrande quer bis gegen die hinteren Enden der Cornua majora hin durch Haut, Fascie, Mm. sterno-, omo- und thyreohyoidei, durch das feste fibröse Aufhängeband des Kehlkopfs Membrana thyreohyoidea, und die unmittelbar unter dieser liegende Schleimhaut. Der Retropharyngealschnitt aber verläuft longitudinal, entlang dem inneren Kopfnickerrande in Kehlkopfhöhe durch Haut und Platysma. Unter letzterem finden sich, gewöhnlich in gabeliger Teilung, quer von der Schilddrüse herüber ziehende Venenstämmchen, welche man doppelt unterbindet und durchschneidet. Die an der Seite des Schildknorpels hinter dem oberen Bauche des Omohyoideus verlaufenden Vasa thyreoidea superiora werden lateralwärts abgeschoben. Man dringt nun zwischen ihnen und dem Kehlkopf, dann Schlundkopf in die Tiefe vor, an dem innern Umfang der durch ihre Gefässcheide (vgl. S. 8) durchzufühlenden Carotis vorüber in die Tiefe, um dann den Abscess zu incidieren und die Incisionsöffnung mit einer Kornzange oder dergl. zu erweitern bzw. den Fremdkörper zu entfernen. Drainage, antiseptischer Verband.

Halslymphdrüsen-Onkotomie und Exstirpation siehe S. 203.

IX.

Operationen am Thorax.

1. Operative Eröffnung der Pleurahöhle.

Punktion und Brustschnitt handbreit unter der Achsel; jene vor, dieser hinter der Axillarlinie.

Erfordert bei Erguss in die Pleura gefahrdrohende Atemnot, andauernde Konsumption oder auch nur verzögerte Resorption die Entfernung der angesammelten Flüssigkeit, so stehen 2 Arten des kunstgerechten Eingriffs zu Gebot: die Punktion und der Brustschnitt.

Welcher von beiden am Platze ist, entscheidet die Beschaffenheit des Exsudates und über diese wiederum belehrt nur sicher die ganz ungefährliche Probepunktion mit der Pravazspritze. Deshalb muss diese stets vorausgeschickt werden, und es ist wohl nicht überflüssig, bei ihr sich an die Möglichkeit des Abbrechens der gewöhnlichen Canüle zu erinnern. Sicherer ist die grössere Hansmannsche Spritze mit stärkeren Canülen und stets gut anschliessendem Stempel (S. 370). Gut desinfiziert wird sie bei Ergüssen, welche die ganze Pleurahöhle auszufüllen scheinen, zunächst gewöhnlich im 5. Interkostalraume in der Axillarlinie oder vor derselben (vgl. S. 250 unten bei Trokarpunktion) eingestochen. Ergibt die Aspiration ein seröses Exsudat, so ist die Punktion, bei seropurulentem oder eitrigem Erguss dagegen die breitere Schnittöffnung zu verbürgt freiem Abflusse angezeigt. Ueber Verhalten bei negativem Resultat wiederholter Probeextraktionen siehe unten, bei Empyemoperation S. 255.

Topographie. Die rechte Pleurahöhle ist kürzer als die linke, weil die Leber die rechte Hälfte des Zwerch-

fells weiter in die Thoraxhöhle hinaufdrängt, die linke schmäler als die rechte, weil sie dem Herzen Platz lässt; beiderseits wechseln die Höhlen ihre Grösse und Gestalt nach den Atembewegungen. Ergüsse in die Pleurahöhlen drängen die Lungen von der Wandung ab und gegen ihre Wurzel hin zurück und verschieben auch das weniger mobile Herz. Für solche Verhältnisse mussten Operationsstellen gesucht werden, welche sowohl die Gefahr der Nebenverletzung eines Brust- oder Baucheingeweides oder des Peritoneums sicher ausschliessen lassen, ferner günstige Bedingungen für den Abfluss durch tiefe Lage sowie nicht allzu dicke Muskelbedeckungen aufweisen, dann aber auch nicht riskieren lassen, dass sie durch das höher steigende Zwerchfell verlegt werden. Diese fand man im Allgemeinen ausserhalb der Mammillarlinien in den 4. bis 6. Interkostalräumen.

Letztere enthalten daselbst sowohl die Mm. intercostales externi mit ihrem schrägen Faserverlauf von oben hinten nach unten vorn, als auch die interni mit ihrem entgegengesetzten Faserzug, bedeckt von den dicht unter der Haut liegenden M. serratus anticus major und den obersten Partien des obliquus abdominis externus.

Ueber den genauen Verlauf der Interkostalgefässe siehe S. 45. Nach hinten von der Axillarlinie liegen diese so vollkommen von den Rippenrändern gedeckt, dass ihre zufällige Verletzung bei den hier vorgetragenen Operationen geradezu unmöglich ist.

Ausführung. Die Punktion hat nicht etwa den Zweck einer vollständigen Entleerung der Exsudate, die ja überhaupt nur für ganz kurze Zeit zu erreichen wäre, sondern lediglich den der Verminderung des intrapleuralen Druckes auf Herz und Lungen sowie auf die Lymphgefässe, welch letzterer bisher die Resorption verhinderte. Deshalb ist es auch nicht wesentlich geboten, die tiefste Stelle zur Entleerung zu wählen, die man finden kann, vielmehr genügt die überhaupt abhängig gelegene Stelle, wie sie die genannten Interkostalräume darbieten. Man nimmt jetzt fast allgemein für die Punktion rechts oder links den 5. Icr.,

welcher ungefähr handbreit unter der Achsel sich befindet (selbstverständlich bei Kindern nach deren Handbreite) und neben welchem auf der linken Seite noch ganz gut auch der 6., rechts noch der 4. zur Verfügung stünde. Und zwar punktiert man zwischen Mammillar- und Axillarlinie, um einerseits dem Herzen gehörig fern zu bleiben, andererseits aber auch den hinteren unteren Partien der Pleurasäcke, wo sich erfahrungsgemäss infolge der Rückenlage des Kranken am liebsten dicke Exsudatschwarten bilden. Endlich punktiert man immer an dem oberen Rippenrande, weil am unteren die Interkostalgefässe verlaufen.

Keine Narkose. Der Patient sitzt bei der Punktion im Bette und wird unterstützt und festgehalten. Er hat eine subkutane Morphiuminjektion erhalten gegen den sonst während der Exsudatentleerung leicht quälend werdenden Hustenreiz. Das Operationsfeld ist gut desinfiziert. Eine letzte Probeextraktion hat sicher gestellt, dass an der gewählten Stelle nicht etwa gerade eine Lungenadhäsion sich befindet, sondern Exsudat ist. Man verwendet zur Punktion entweder den vorzüglichen Potainschen Saugapparat (S. 370, zweitdünnste Trokarnummer desselben für gewöhnlich, Aussaugen von 1 bis $1^1/_2$ l je nach dem Befinden des Kranken), oder geradeso gut einen einfachen Trokar mit Hahn, an welchem mittelst Schlauch ein mit warmer Rotterinlösung gefüllter Heber-Irrigator angefügt ist, der vollkommenen Schutz gegen Lufteintritt gewährt und durch Stellungsveränderung den Abfluss zu regulieren gestattet. Der Trokar muss 3—4 mm Kaliber haben, wurde tüchtig ausgekocht, ist gut auf die Beschaffenheit seiner einzelnen Teile, Spitze, gute Beweglichkeit des Stilets in der Canüle etc. geprüft und wird nun unmittelbar vor der Verwendung nochmals desinfiziert. Man kann nun vorbereitend an der Punktionsstelle die verzogene Haut in geringer Ausdehnung incidieren, nimmt dann den Trokar in die volle Faust und lässt ihn mit kräftigem Stoss etwa 4 cm tief in die Pleurahöhle vordringen; soweit, damit er sicher durch etwaige Schwarten hindurchkommt.

Beim Exspirationsakte wird jetzt das Stilet rasch ab-

gezogen und der Hahn schnell geschlossen. Dann wird der Irrigatorschlauch über die Canüle gestülpt, der Irrigator erhoben, damit etwaige in der Canüle und dem Irrigatorschlauch noch befindliche Luft durch die antiseptische Irrigatorflüssigkeit entweichen kann, sodann wird bei geöffnetem Hahn der Irrigator gesenkt. Nimmt man einen Trokar mit V-förmiger Canüle (S. 357), so lässt sich der Lufteintritt mit absoluter Sicherheit vermeiden, weil sich hier bei dem Zurückziehen des Stilets von selbst die seitliche Abzugsröhre, an welcher der Irrigatorschlauch angebracht wurde, öffnet. Man lässt langsam, zunächst etwa nur bei Niveau-Gleichstellung des Irrigators mit der Punktionsstelle abfliessen. Stockt der Ausfluss, so wird die Saugkraft durch Tieferstellen gesteigert oder aber man lässt sich an der teilweisen (Hüter) Entleerung genügen. Antiseptisch hygroskopischer Verband z. B. mit Holzwollekissen.

Länger als 4 Wochen mit der Entleerung eines grossen Exsudates ohne Resorptionstendenz zu warten, ist ein Kunstfehler, weil dann die komprimierte Lunge durch Auflagerungen und Adhäsionen an Ausdehnungsfähigkeit, mehr und mehr unwiederbringlich, verliert (Ziemssen).

Der Brustschnitt, mit dem man eitrige Ergüsse der Pleurahöhle wie Abscesse behandelt, soll für unbehinderten Abfluss durch genügend breite Eröffnung an gut abhängiger Stelle, durch Anlage von Gegenöffnungen auf eingeführter Sonde, wenn sich das Bedürfnis hiezu herausstellt und durch Drainage sorgen. Der typische Schnitt wird in Seitenlage hinter der Axillarlinie wiederum in der Mitte des 5. Interkostalraumes ausgeführt — sonst eben in demjenigen, wo die Probeextraktion mit dem Spritzchen (S. 249) Eiter nachwies —, wo man durch Haut, Aponeurose, Muskeln, Pleura einsticht und die Stichwunde mit dem Knopfmesser nach beiden Seiten hin erweitert auf 3—4 cm Länge. Der Eiter soll unbehindert aber langsam abfliessen; man kann durch Umwälzen des Kranken nachhelfen. Die Hauptsache aber ist die andauernde freie Entleerungsmöglichkeit, diese soll durch den Schnitt oder die Doppelschnitte geschaffen werden. Einlage von einem oder zwei dicken (Brunnenschlauch) Drains, deren äusseres Ende quer

mit einer grossen Sicherheitsnadel durchstochen wird, damit sie nicht in die Pleurahöhle hineingleiten können. Schliesslich werden diese Nadeln mit Jodoformmull unterpolstert und der antiseptische Verband aus reichlich aufsaugendem Material übergebunden.

Weil jedoch bald eintretende Verengerung der Interkostalräume in weitaus den meisten Fällen diese Drainage erschwert, ja unmöglich macht, so genügt der vorstehend geschilderte einfache „Interkostalschnitt" der Indikation andauernder freier Entleerungsmöglichkeit bei einigermassen umfangreicheren Empyemen in der Regel nicht; und muss statt desselben der Brustschnitt mit primärer, einfacher oder besser multipler, subperiostaler Rippenresektion als die durch die Statistik (Genesungsprozente, Heilungsdauer, Vermeidung von Nachoperationen) einwurfsfrei als beste erwiesene, mit einem Worte als die Normaloperation des Empyems aufgestellt werden. Diese siehe nachstehend. Der vorbeschriebene einfache Brustschnitt dagegen behält seine Berechtigung nur für so sehr heruntergekommene Kranke, dass man eine Chloroformnarkose wegen Herzschwäche und oft nachfolgender tagelanger Brechneigung und Nahrungsverweigerung nicht mehr wagt, sondern diesen rasch und unter Cocaïnanästhesie (S. 201) ausführbaren einfachen Interkostalschnitt wählen muss, oder gar nur die Trokarpunktion mit Aspiration — und etwa noch für die Kinderpraxis. Macht man den Schnitt dann noch mit dem Thermokauter, so gewinnt man: rasche Vollendung der Operation, keine Blutung, Sicherung gegen Infektion.

2. Rippenresektion, in spezie die Empyemoperation mit Rippenresektion.

Anatomie. Die Rippe umgibt ihr „Periostmantel" welcher am unteren Rande ihrer Innenfläche fester haftet, als an den übrigen Partien. An diesem unteren Rand aber befindet sich der Sulcus costalis für Art., Ven. und Nerv. intercostalis (vgl. hiezu S. 45). Unmittelbar hinter dem Perioste kommt die Pleura, an ihrer ganz weissen Farbe zu erkennen, bzw. bei den untersten Rippen das Peritoneum.

Ausführung. a) Caries, Nekrose, Tumoren, auch Kugelzerschmetterung können die Wegnahme von Rippenstücken indicieren. Diese wird stets subperiostal gemacht, mit selbstverständlicher Ausnahme bösartiger Neubildungen und von Tuberkeln durchsetzter Schwarten, — und ist dann an dem Lebenden oft viel leichter als bei der Uebung an der Leiche, weil dort das Periost wie die Pleura häufig entzündlich verdickt und ersteres vielleicht sogar schon von der Rippe abgedrängt vorgefunden wird. An der Leiche aber ist dasselbe im normalen Zustande dünn, und gar die Pleura dünner als Seidenpapier und verlangt besondere Vorsicht. Uebrigens ist die Operation einfach. Der Einschnitt auf die Rippe parallel zu ihrer Achse durchdringt gleich alle Weichteile, auch das Periost. Er wird lieber in die Nähe des unteren Randes der Rippe verlegt, denn dadurch erleichtert sich die Periostablösung um diesen unteren Rand herum. Diese wird von der Vorderfläche leicht gethan, dann aber vorsichtig mit scharfem rechtwinklig gebogenen Raspatorium von der Hinterfläche, wobei ein Assistent mit flachen stumpfen Haken u. dgl. die benachbarten Weichteile schützt. Zwischen Periost und Rippe wird nun am besten eine gut schneidende Knochenzange (einfachste und beste Fig. 91 S. 360) oder die Kettensäge eingeführt oder irgend ein Gorgeret (Zinkstreifen mit halbmondförmigem Ausschnitt), und, auf letzterem mit der gewöhnlichen Säge, die Rippe durchtrennt. Genau ebenso wird an dem zweiten Ende des wegzunehmenden Stückes verfahren, was man sich durch dessen Erheben aus dem Periostmantel heraus leicht macht. Durch das Subperiostalverfahren bleiben die Interkostalgefässe intakt; event. wären ein paar kleine Ligaturen nötig. Würde bei nicht subperiostalem Verfahren die Pleura verletzt, was in frischen Fällen leichter passiert, so ist nach S. 261 u. 266 zu verfahren. Bei Schussverletzungen ist selbstverständlich vielfach atypisch vorzugehen, oft wird die Wegnahme abgetrennter Stücke oder spitzer Zacken genügen.

b) Empyem, Pyothorax indessen ist in praxi die häufigste Indikation für die Rippenresektion und verdient deshalb sowie wegen zwei hinzukommender, eigenartiger, höchst

wichtiger Nebenanzeigen einen eigenen Abschnitt. Diese sind 1) die bei dem „Interkostalschnitt" als gewöhnlich durch denselben nicht erreichbar erwähnte andauernd freie Entleerungsmöglichkeit des Eiters und 2) die Begünstigung der nachfolgenden Verkleinerung und Ausheilung der Empyemhöhle, welche durch Ausdehnung der komprimierten Lungen, Hinaufrücken des Zwerchfells, wesentlich aber auch durch ein Zusammensinken der Zwischenrippenräume unter Wirbelsäulenskoliose und Abflachung der Rippenbogen zu Stande kommen muss, des Retrécissement.

Der ersten Anzeige zu genügen ist nicht leicht, schon weil der tiefste Punkt der Eiterhöhle mit der Lage des Patienten fortwährend wechselt; und die Erfüllung der zweiten ist nicht minder schwierig, weil das Zusammensinken der Thoraxseite je länger desto mehr der freien Abflussmöglichkeit entgegenwirkt.

Hieraus ergibt sich zunächst die Notwendigkeit baldigen Operierens, um von dem wichtigsten Faktor für die Ausfüllung der Höhle, d. i. von der Ausdehnungsfähigkeit der Lunge, noch möglichst viel zu retten, siehe oben S. 252. Zweitens ergibt sich, um die Thoraxwandungen nachgiebig zu machen, der Nutzen eines nicht zu sparsamen Resecierens von möglichst der Axillarlinie naheliegenden Rippenteilen. Sobald die Probeextraktion Eiter nachgewiesen hat, muss operiert werden. Indessen sind Fälle nicht ganz selten, wo 6- und 8malige Probeextraktion negativ ausfiel und trotzdem der wegen der anderen Symptome, Fieber etc. Operierende oder auch die Sektion Empyem vorfand. Andererseits ist es freilich sehr misslich, bei Ausführung der Operation nicht auf Eiter zu kommen. Ist dieses zu befürchten, so sorge man wenigstens bei der Wahl der Rippen-Resektionsstelle, dass sie dem Retrécissement gut dient. Warum die Probeextraktion besonders bei eitrigem Erguss nicht immer ein Resultat liefert, ist nicht ganz klar. Teilweise gewiss deshalb, weil die partialen Empyeme weitaus die Mehrzahl bilden. Es bleibt in solchen Fällen nichts übrig, als immer wieder an den verschiedensten, durch die physikalischen Symptome indicierten Stellen zu extrahieren,

so oft das subjektive Befinden die Möglichkeit gibt, bis zu positivem Erfolg. Etwa oberflächlich gelegene Absackungen rät Ziemssen dadurch zu eruieren, dass man die Canüle bei aufgezogenem Stempel, also mit Luftverdünnung in der Spritze, langsam auszieht, so dass Exsudat in sie eingesogen wird, sobald die Canülenspitze in dasselbe taucht.

Nach Küster beginnt die Operation mit einem Interkostalschnitt über dem tiefsten durch die Probeextraktion ermittelten Punkte des Empyems vorn. Man sucht dann mittelst langer quer durch die Empyemhöhle geführter Sonde deren tiefste Stelle am hinteren Umfange und reseciert über dem durch Andrücken fühlbaren Sondenknopfe, um sicher eine Peritoneumverletzung zu vermeiden, 5—8 cm der Rippe. Langer Drain quer durch die ganze Höhle, später nur kurzer an der hinteren Wunde. Drainbefestigung auch hier nur durch quereingestochene mullgepolsterte Sicherheitsnadeln (s. oben bei einfachem Brustschnitt), weil Suturen, die sie an die Wundränder festigen sollen, stets am 3. oder 4. Tage schon durchschneiden. Schede wählt zur Resektion die 10., 9. oder 8. Rippe als den abhängigsten Punkt der Pleura, etwas nach aussen von der hinteren Axillarlinie. Bei gänzlich verloren gegangener Ausdehnungsfähigkeit der Lunge aber greift er zu ausgiebiger „Thorakoplastik“: löst die Weichteile über den Rippen zwischen Pect. maj. und Wirbelsäule incl. Scapula als Lappen ab, nimmt sämtliche Rippen von der 3. abwärts von Knorpelansatz bis zu den Tubercula weg, schneidet Rippenperiost, Zwischenrippenmuskeln und verdickte Pleura aus und verwandelt so die früher starrwandige Eiterhöhle in eine flach muldenförmige Wunde, die er schliesslich mit dem abgelösten Hautmuskellappen deckt. Elastischer Jodoformgazeverband strebt die primäre Verklebung dieses mit der Unterlage an. Eventuell ergänzende plastische Operationen (S. 192) mit gestielten Hautlappen. Dieser Rippenwanddefekt ist sodann durch eine Metallplatte vor Insulten zu schützen. Nebinger wählt von vornherein einen Mittelweg zwischen einfacher Resektion und Thorakoplastik, der in geradezu mustergültiger Weise den aufgestellten 2 Hauptindikationen ge-

recht wird, das Mögliche schont und das Notwendige gründlichst erledigt, der überdies auch noch während der Operation jegliche Anpassung an vorgefundene Verhältnisse zulässt.

Seine Methode ist folgende: Chloroformnarkose. Der Patient liegt auf der gesunden Seite, Arm an den Thorax angelegt und etwas nach vorn gebracht, Schulter gesenkt, damit später nicht ein Teil der Resektionswunde von dem Schulterblattwinkel bedeckt wird. Hautschnitt vom lateralen Rande des Sacrolumbaris, je nach dem durch die Probe-Extraktionen festgestellten Sitz und Umfang des Empyems höher oben oder tiefer unten beginnend, in der Regel 2 Finger breit über der Schulterblattspitze; er läuft schräg nach abwärts gegen letztere, hält sich von ihr etwa daumenbreit entfernt und läuft dann in etwas weniger steiler Richtung nach der hinteren Axillarlinie hin, im Ganzen 9—12 cm lang. Die Haut wird mit dem Messer durchtrennt, die übrigen Weichteile mit dem Thermokauter. Dann in der Regel Freilegung der 8., bei längerem Schulterblatte aber der 9. Rippe; Resektion von 6—7 cm derart, dass das hintere Ende des resecierten Stückes etwa dem Rande des Sacrolumbaris entspricht. Hier wird die Rippe zuerst mit der Knochenschere durchschnitten, dann vorn. Einstich in der Mitte des Rippen-Periostmantels, wo eine Verletzung der Interkostalgefässe absolut unmöglich ist, mit dem Trokar oder schmalem Messer, worauf man den grössten Teil des Empyems, unter möglichster Vermeidung des Lufteintrittes, abfliessen lässt, etwa 1 Liter. Dann Dilatation der Wunde mit dem Knopfmesser so weit, dass man mit dem Finger eingehen kann, um sich zu orientieren, nach welcher Richtung hin sich die Höhle erstreckt. Nach Bedarf reseciert man nun noch die nächste obere oder untere Rippe oder mehrere in vertikaler Richtung, bis die gemachte Oeffnung ganz freien Abfluss sichert, durch die Weichteile und das Zusammenrücken der Rippen nicht mehr verlegt werden zu können scheint und womöglich das vordere untere Ende der Pleurawunde die tiefste Stelle der Empyemhöhle bildet, wenn der Patient auf der kranken Seite liegt.

Schliesslich wird statt Draineinlage die Pleura mit der

äusseren Haut mittelst langer krummer Nadeln (S. 359) mit dickem Catgut vernäht, und ein langer Wickel antiseptischer Gaze zwischen die Wundränder eingelegt, der die Wunde wenigstens 2 Finger breit auseinanderhält.

Erscheint es notwendig, eine grössere Oeffnung anzulegen, so kann man, nach vorheriger en masse Ligatur der Zwischenrippenweichteile durch Umstechung, die Weichteile in vertikaler Richtung nach oben oder unten durchschneiden oder auch sie ganz excidieren und so eine beliebig grosse Wunde in der Thoraxwand ohne jede Blutung erhalten. Diese Umstechung wird in der Weise vorgenommen, dass die Nadeln durch die Mitte der leeren Periostmäntel der excidierten Rippenstücke durchgeführt werden und zwar unmittelbar an den Resektionsstümpfen der Rippen Die Weichteile werden dann mit einem festen dicken Seiden- oder Catgutfaden abgeschnürt, durchschnitten oder ausgeschnitten, worauf man die nicht schwer zu findende Art. intercost. noch einmal isoliert unterbinden kann, indem das sie enthaltende Weichteilstück mit spitzem Haken vorgezogen wird.

Muss man auf die Umsäumung der Pleura mit der Haut verzichten, so legt man einen Drain von wenigstens 2 cm Lumen ein, der aber das Zwerchfell nicht berühren darf, und befestigt ihn mit der unterpolsterten Sicherheitsnadel, oder zwei solchen, senkrecht auf einander durchgestochen. Eventuell kann man auch den unteren Winkel der Scapula subperiostal resecieren, oder den Sacrolumbaris einkerben müssen.

Würde man bei der Eröffnung des Pleuralsackes trotz der angegebenen Vorsichtsmassregeln auf lokale Lungenverwachsung stossen, so wäre die Lunge entweder stumpf ablösend bei Seite zu schieben, oder besser sofort wieder zuzunähen und an einer anderen Stelle in der Mitte eines Periostmantels nach nochmaliger positiv ausgefallener Probeextraktion präparando einzuschneiden.

Ausspülungen der Pleurahöhle sind gefährlich durch Belästigung des Herzens (u. A. Tansini) und entbehrlich. Sogar jauchige Beschaffenheit des Exsudates verliert sich von selbst, wenn keine Stagnation mehr stattfindet. Glaubt man unbedingt sie nicht unterlassen zu dürfen, weil z. B. bei länger bestehenden Empyemen

grössere Gerinnsel vorhanden sind, welche man nicht in der Brusthöhle sich selbst zu überlassen wagt; so ist neben vorsichtigem Ausräumen mit Stielschwämmen einzig die ungiftige und zugleich stark antiseptische Ausspülung mit Rotterinlösung am Platze, weil alle übrigen aus Mangel einer dieser beiden Eigenschaften schaden können. Jede mechanische Gewalt muss bei der Ausspülung vermieden werden, und jede Wiederholung dieser neuerlich begründet sein.

Nachgewiesene Lungentuberkulose kontraindiziert die Empyemoperation nicht. — Bezüglich schlechten Kräftezustandes des Patienten siehe oben, bei Punktion oder einfachem Brustschnitt in Cocainanästhesie, S. 253, 201.

3. Resektion des Manubrium sterni nach Bardenheuer.

Topographie. An dem Manubrium sterni palpieren wir leicht dessen oberen freien Rand, die Incisura jugularis zwischen den beiden Ansätzen der Mm. sternomastoidei; dann die Ansätze der beiden Schlüsselbeine und der rechten und linken II. Rippenknorpel. Die Ansätze der beiden I. Rippen sind durch die ihnen aufliegenden Schlüsselbeine verdeckt. Hinter den Sternalenden der Clavikeln ragen beiderseits die Pleurakuppen empor, während das Manubrium rechterseits die Art. anonyma, links die ersten Abschnitte der Aa. carotis und subclavia deckt, vor welchen wir die Venae anonymae finden. Zwischen der V. anonyma sinistra und dem Manubrium findet sich häufig auch bei älteren Individuen (40 Jahre) noch das Fettgewebe deutlich, in welches die Thymusdrüse sich umwandelte. Eine leistenförmige knöcherne Ausladung nach hinten, welche manchmal an der Basis der Clavicular-Gelenkflächen des Manubrium vorgefunden wird, kommt für diese Operation besonders in Betracht.

Ausführung. Die Unterbindung der Art. und Vena anonyma, der Carotis communis und Art. subclavia in ihrem centralen Abschnitte, Geschwülste der oberen Brustkorbapertur oder des retrosternalen Raumes, Abscesse daselbst, sternale Caries, die zu ausgedehnt ist, als dass sie mittelst einfacher Trepanation des Sternum ausgelöffelt werden könnte, erfordern nach Bardenheuer diese präliminare event. transitorische subperiostale Resektion der Apertur. Die je nach der gerade vorliegenden Indikation sich sinngemäs etwas

modifizierende Operation hält den Grundsatz fest, von der Clavicula und den Rippen aus gegen das Manubrium sterni vorzuschreiten, weil die Ablösung des Periostes der hinteren Seite des Manubrium von hier aus besser gelingt. Für die Ausführung der Operation zur Unterbindung der Arteria anonyma gibt Bardenheuer folgenden Typus.

Der Kopf wird stark nach rückwärts und links gewendet, um die Arterie möglichst nach oben zu heben. Ein Querschnitt an dem oberen Rande des Manubrium sterni und der beiden inneren Drittel der Claviculae durchtrennt Haut, Platysma, Fascia superficialis, das Fettgewebe, die Mm. sternocleidomastoidei, das oberflächliche Blatt der Fascia profunda, die Mm. sternothyreoidei und sternohyoidei und schliesslich das tiefe Blatt der Fascia profunda. Diesen ersten queren kreuzt ein zweiter senkrechter Schnitt in der Medianlinie vom Kehlkopf bis zum Körper des Sternums herab. Folgt die Periostabhebelung von der hinteren Fläche der Clavicula-Enden und dem obersten Teile des Manubrium sterni, sodann beiderseits die subperiostale Durchsägung der Clavikel und der beiden ersten Rippen etwa 4 cm von dem Manubrium entfernt. Hebt man letzteres nun mit starken in die rechtseitige Sägelinie eingesetzten Knochenhaken, so ist es leicht möglich, das Periost seiner hinteren Fläche bis herab zum Corpus sterni vollständig abzulösen, während von oben her die erwähnten hinteren Ausladungen des Manubriumrandes das Herumführen der Instrumente erschwert haben würden. Quere Durchmeisselung des Manubrium, etwa 4 cm unterhalb seines oberen Randes, über einer hinter dasselbe eingeführten Platte. Schliesslich durchtrennt man in einer Ausdehnung von 3 bis 4 cm das Periost und zwar, um Nebenverletzungen (Vv. thyr. inf., anonyma) zu vermeiden, genau in der Medianlinie und derart, dass man nach Einschneiden des oberen Periostrandes die beiden mit Pinzetten gefassten Zipfel desselben durch sanften Zug an ihnen und sanften Druck auf die Periostwunde diese nach unten einreisst, und hat nun freien Einblick und Zugang in das Operationsfeld.

Die über Carotis- und Subclavia-Ursprung gelegene

Vena anonyma sin. wird nach links hin, die V. anonyma dextra nach rechts und aussen geschoben, durch die Finger des Assistenten zurückgehalten und die Unterbindungsnadel, zur Vermeidung einer Pleuraverletzung von der rechten Seite (des Kranken) nach links hin, um die gesuchte Arterie herumgeführt. Bei der Ligatur des zentralen Subclavia-Abschnittes sind auch der Truncus thyreocervicalis und der Art. vertebralis-Ursprung an der oberen hinteren Wand der Subclavia zum Schutze vor Nachblutung mitzuligieren, vgl. Fig. 3 S. 16.

Es ist nicht schwierig, eine Pleuraverletzung zu vermeiden; kommt sie vor, so lässt man sie mit antiseptischem Mull verschliessen bis zu Beendigung der Operation und folgender Mulltamponade der ganzen Wundhöhle. Die Tamponade (8—12 Tage) nimmt auch der hier gesetzten Eröffnung des Mediastinalraumes ihre Gefahr dadurch, dass sie das Wundsekret sicher nach aussen leitet.

Bei der transitorischen Resektion würde B. den unteren Teil des senkrechten Weichteilschnittes von der Mitte abweichen und an den linken Sternalrand verlaufen lassen, von hier aus sowohl diesen Schnitt entlang aufwärts als auch der Quere nach das Manubrium durchmeisseln, dann noch dem rechtseitigen Ende des Querschnittes einen etwa 2 cm langen senkrechten Schnitt nach unten anfügen, den derart gebildeten Lappen nach rechts und unten umklappen und erst nach 8 Tagen, zu einer Zeit, wo schon ein Abschluss gegen das Mediastinum hin gegeben ist, reponieren: aus Furcht vor Sekretstagnation bei den hier sehr ungünstigen Drainierungsverhältnissen und analog seinem Verfahren bei anderen osteoplastischen Operationen z. B. des Oberkiefers.

Er entfernte in 4 Fällen von Caries mit günstigem Erfolge das ganze Manubrium und Corpus sterni sowie alle anschliessenden vorderen Rippen- und die medialen Clavicula-Enden; in solchen Fällen ist die womögliche Erhaltung des Ligam. interclaviculare wichtig.

4. Die chirurgische Behandlung der Lungenkavernen.

Das Koch'sche Heilverfahren gegen Tuberkulose (S. 201) will *Sonnenburg* unterstützen durch die Eröffnung der Lungenkavernen zur Beseitigung der entzündlich einschmelzenden Gewebsmassen bezw. Behandlung der sekundären Eiterungen. Da nur bei Spitzenkavernen sicher auf ausgedehntere Pleuraverwachsung zu rechnen ist, so beschränkte sich der Ein-

griff zunächst auf den Weg durch den I. Interkostalraum, welcher zwischen den Verbindungen der Rippenknochen und Rippenknorpel seine grösste Breite hat. Narkose, Schnitt daumenbreit unter der Clavikel und parallel mit ihr vom Manubrium bis gegen den Proc. corac. hin, durch Haut, Platysma und Pect. maj. bis auf das Periost der 1. Rippe. Jetzt liegt das eigentliche Operationsfeld vor: begrenzt durch Clavikel, Manubrium, 2. Rippe und abwärts gezogenen Pect. maj. und den oberen Rand des Pect. min. Es wird nun das Periost der 1. Rippe an ihrem unteren Rande durchschnitten und stumpf vorn und hinten abgelöst; der Interkostalmuskel mit dem Messer vorsichtig durchtrennt und mit stumpfer Ablösung seiner Teile von der Pleura diese freigelegt, sowie nach sorgsamer Blutstillung aus dem unteren Rande der 1. Rippe mit der Hohlmeisselzange (S. 362) ein flachbogenförmiges Stück entfernt. Die A. mammaria int., welche hinter den Rippenknorpeln 1 Finger breit vom Sternalrande entfernt herabläuft und ihre Vene hier medianwärts hat (S. 23), lässt sich leicht vermeiden. Wichtige Gebilde sind in nächster Nachbarschaft: hinter den Clavikelgelenken beiderseits die Vv. anonymae, links hinter dieser die aus dem Aortenbogen entspringenden Arterienstämme; quer vor der Lungenspitze vorüber laufen die Aa. subclaviae. — Durch die vorliegende Pleura wurde dann mit Probeaspiration die Kaverne gesucht und mit spitzem Thermokauter (S. 365) in Rotglut eröffnet. Jodoformmulleinlage in die Lungenwunde, teilweiser Nahtverschluss der Hautwunde.

5. Exstirpation der Brustdrüse.

(Wird bei allen malignen oder auch nur zweifelhaften Tumoren jederzeit kombiniert mit typischer Ausräumung der Achselhöhle.)

Topographie. Die (fettumhüllten weiblichen) Brustdrüsen sind durch grossmaschiges Bindegewebe auf dem unteren Teil der Mm. pectorales maj (Fig. 56, 1) befestigt, um dessen lateralen Rand herum ihre hinteren Partien sich häufig auf den M. serratus (2) gegen die Achselhöhle hin erstrecken. Ihre arterielle Versorgung erhalten sie hauptsächlich von den vorderen Aesten der

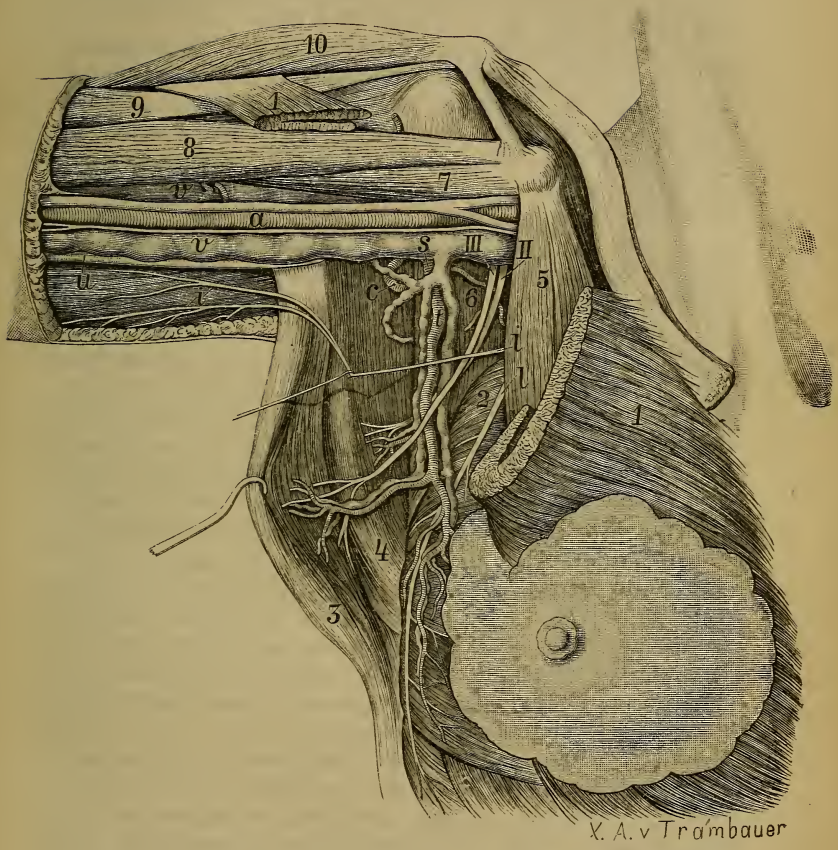

Fig. 56. Topographie zur Mammaexstirpation und Ausräumung der Achselhöhle.

Mammaria interna, den Rami perforantes, durch die Interkostalmuskeln hindurch, und von Zweigen der Art. thoracica longa; ihre Lymphgefässe verlaufen von dem unteren lateralen Rande der Drüse schräg nach oben und hinten in die Lymphdrüsen der Achselgrube, welche an den beiden Pectoralmuskeln unterhalb des Schultergelenks und des

axillaren Gefässnervenstranges subfascial in Fettbindegewebe eingebettet liegen, 10 bis 12 an der Zahl.

Zur Topographie der Axilla vgl. S. 23. M. latissimus dorsi (S. 263, Fig. 56,3) und teres major (4) bilden die hintere Achselfalte; an Muskeln zeigt unsere Figur ausserdem Pectoralis minor (5), Subscapularis (6), Coracobrachialis (7), Biceps caput breve (8), caput longum (9), Deltoideus (10). Die Fascia axillaris geht von der hinteren Seite des Pectoralis minor über die Achselgrube zur inneren Seite des Latissimus dorsi. Die Art. axillaris (a), in unserem Präparate mit doppelter Vene (vv, vgl. S. 24), gibt vor dem M. subscapularis ihren nach diesem Muskel genannten stärkeren Ast (s) ab, der sehr häufig, wie hier, schon hoch oben, noch nahe dem Oberarmgelenke, sich in die Art. circumflexa scapulae (c) und thoracicodorsalis (t) teilt, in anderen Fällen aber in der Fascie des M. subscapularis zunächst zu dem vorderen Rand der Scapula hin und an diesem eine Strecke weit herabläuft, ehe seine ebenerwähnte Zweiteilung stattfindet. Die Anastomosen dieser Aeste mit den Zweigen der Art. subclavia können, nach unterbrochener Blutzufuhr an der Axillaris selbst, die Ernährung des Armes immer noch gewährleisten. Die Art. thoracicodorsalis gibt ihre Aeste an die Mm. teres major, ferner latissimus und den serratus anticus; der letztere Ast ist sehr häufig, so wie hier, stärker entwickelt und ersetzt dann eine selbständige A. thoracica longa. Die begleitenden Venen sind nicht selten, so wie hier, varikös entartet.

Von den 3 N. subscapulares, aus der supraklavicularen Partie des Plexus brachialis, sind uns hier 2 wichtig: der mittlere (Figur II), welcher zunächst am meisten medialwärts gelegen unter der Vena axillaris heraustritt und hinter dem subscapularen Gefässbündel herabläuft zu dem M. teres major, in dessen untere Hälfte er sich einsenkt, — vor allem aber der unterste, longus (III), welcher lateralwärts vom II. Nerv unter der Vene in die Achselhöhle heraustritt, dann von hinten innen nach vorn aussen spiralig gewöhnlich vor, manchmal aber auch hinter dem subscapularen Gefässbündel herabläuft bis etwa zur Mitte

des vorderen Schulterblattrandes, um von hier auf und in den Latissimus dorsi überzugehen. Vor den subscapularen Nerven und Gefässen läuft quer, dieselben fast rechtwinklig kreuzend, der hintere Ast des 2. Interkostalnerven (i) vorüber, zur Haut der Achselhöhle, Schulterblattgegend und zu dem N. cutaneus brachii internus, welchen er verstärkt. Etwas weiter nach vorn von dem N. subscapularis longus, aber annähernd parallel mit ihm läuft der N. thoracicus longus (l) auf dem M. serratus anticus herab.

Operation. Die gänzliche Exstirpation der Drüse mit methodischer Entfernung sämtlicher axillarer Lymphdrüsen und -stämme in ihrem Fettbindegewebslager wird durch bösartige Neubildungen indiciert. Bei diesen muss auch von der Haut so viel mitexstirpiert werden, als einer Infiltration verdächtig ist. Es ist üblich, 2 Bogenschnitte vorzuschreiben, 10 bis 12 cm lang bis auf die Drüse, welche oben gegen die Achselhöhle und unten gegen den Schwertfortsatz hin zusammenlaufen zu einem spindelförmigen Ausschnitt, dessen langer Durchmesser etwa parallel dem Rippenverlaufe an dieser Stelle ist; indessen thut der Praktiker gut, die Operation nicht mit diesem mustergültigen Schnitte zu beginnen, sondern zunächst die ganze verdächtige Haut in breitem Umfang zu umschneiden und dann erst die entsprechenden Schnitte anzuschliessen, weil sonst die Gefahr naheliegt, dass, um einen für die Vereinigung günstigen Schnitt zu gewinnen, da oder dort verdächtige Haut zurückgelassen wird. Die tiefer gelegenen Schnitte werden zunächst geführt, um störende Blutüberströmung des Schnittgebietes zu vermeiden. Mit in voller Faust geführtem Messer präpariert man dann mit grossen Zügen die Wundränder ausgiebig zurück, um der Peripherie der Drüse beizukommen. Man sucht nun von lateralwärts hinter die Brustdrüse zu gelangen und zu diesem Zweck zunächst den freien Rand des Pectoralis major zu gewinnen; hat man diesen sich freigelegt, so kann man von ihm aus das grossmaschige Bindegewebe zwischen der Drüse und der Muskelfascie gewöhnlich mit den Fingern ablösen, ohne die Gefahr, statt unter die Drüse hinein unter den Muskel

selbst zu geraten. Die Pectoralfascie wird mitweggenommen i. e. der Muskel anatomisch präpariert; jedesmal gleich die oberste Muskelschichte mitwegzunehmen ist nicht berechtigt, weil diese in glatter reiner Form ziemlich schwierig und doch auch die Erhaltung der Funktion des Muskels recht wichtig ist. Wo freilich die Neubildung bereits auf die tieferen Teile übergegriffen hat, muss sie und event. sogar ein Teil der Interkostalmuskeln und der Rippen entfernt werden. Bei letzterem Vorgehen etwa gesetzte kleine, Luft adspirierende Pleura-Eröffnungen können durch momentanen Tamponverschluss und spätere Uebernähung mit den benachbarten Interkostalmuskelteilen unschädlich gemacht werden (Bergmann). Die abgelöste Mamma wird mit dem Fettzellgewebe in dem axillaren Wundwinkel in Zusammenhang gelassen, um die radikale Entfernung aller infiltrierten Lymphstränge zu sichern, dann auch, weil sie als bequeme Handhabe dient für den zweiten Teil der Operation.

Dieser ist der schwierigere: die Wegnahme der axillaren Lymphdrüsen in ihrem Fettlager. Schnitt bei stark abduciertem Arm etwa 2 Finger breit unterhalb des freien Pectoralisrandes aufwärts in der Verlängerung des bereits vorhandenen Hautausschnittes gegen die Achselhöhle hin. Auch hier werden die Wundränder zurückpräpariert, medialwärts bis zur Freilegung der beiden Pectoralmuskeln und nun zunächst von diesen das Achselfett stumpf abgeschoben, wobei insbesondere der am freien Rande des grossen Brustmuskels von der Mamma zur Achselhöhle hinziehende Bindegewebsstreifen mitgenommen werden muss. Nun kommt es aber darauf an, den beschriebenen mittleren und unteren N. subscapularis, oder wenigstens den letzteren, intakt zu erhalten, um dauernde partielle Schulterlähmungen zu vermeiden (Küster). Zu diesem Zweck wird zunächst vorsichtig nur mit seichten Messerzügen der Latissimus Rand freigelegt, um nicht hier sofort den nahe diesem Rande an der Innenseite des Muskels eintretenden untersten Subscapularnerven zu verletzen, vgl. Abbildung. Dann wird in der Kuppe der Achselhöhle die Fascie mit der Pinzette erhoben, mit flach gehaltenem Messer kegelförmig ange-

schnitten und stumpf durch den eingeführten Finger das Fettbindegewebe von seiner Unterlage abgelöst. Hiedurch wird der untere Umfang des axillaren Gefäss-Nervenbündels freigelegt, an welchem nun unschwer — am leichtesten an den häufig strotzend gefüllt entgegenschimmernden Venen — der Ursprung der Vasa subscapularia zu erkennen ist. An diesen präpariert man sich stumpf nach abwärts und findet so den II. und III. Subscapularnerv in der oben beschriebenen und Seite 263 dargestellten Lage. Erst nachdem beide oder jedenfalls wenigstens der III., der Latissimusnerv, gesichert erscheinen, wird das Drüsenfettlager in toto exstirpiert. Hiebei verfällt immer der obenbeschriebene querverlaufende Ast des 2. Interkostalnerv dem Messer, während der senkrecht herabsteigende N. thoracicus longus immer erhalten bleiben kann, ausser wenn er etwa in der Neubildung aufgeht oder auch nur durch sie läuft.

Besonders wenn etwa eine Ligatur der Art. axillaris sich als notwendig erwiesen hatte, darf das subscapulare Gefässbündel um keinen Preis verletzt werden, des S. 264 erwähnten Collaterallaufes wegen. Kleinere Verletzungen der Vena axillaris würden die seitliche Venennaht nach Scheede (S. 7) indicieren, nicht aber die seitliche Ligatur, weil diese hier bei nachfolgendem Erbrechen oder Husten zu leicht abgleiten kann; grössere Verletzungen oder Verwachsungen mit der carcinomatösen Drüsengeschwulst würden auch bei der Vene die doppelte Unterbindung und Ausschneidung des betreffenden Gefässabschnittes erfordern. Die venöse Blutabfuhr aus dem Arme hat darnach die Vena cephalica zu übernehmen. Fanden sich suspekte Drüsen auch in der Fossa supraclavicularis, so werden schliesslich auch diese radikal exstirpiert.

Folgt Einlegung von 6—8 kleineren Drains, welche zu sicherer Fixierung nicht blos in den Wundrand eingenäht, sondern auch an ihrem in der oberen Wundbucht gelegenen Ende durch die Haut hindurch mit Catgut festgenäht werden können; oder 1 bis 2 Durchlöcherungen an der tiefsten Stelle der Wundhöhle, womöglich so gelegen, dass sie gleichzeitig zur Entspannung der Bedeckung mit-

helfen, und schliesslich möglichst vollkommene Vereinigung der zu diesem Zweck event. mit flachen Schnitten noch weiter abgetrennten und so mobil gemachten Ränder der Exstirpationswunde mittelst tiefgreifender Naht. Wonötig helfen auch Hauttransplantationen nach Thiersch'scher Methode (S. 192) sogleich oder nach gegebener Granulationsbildung im Defekte diesen baldigst decken.

Axillare Lymphdrüsen-Infiltrationen entziehen sich in vielen Fällen (26% H. Schmid) der Palpation.

Hier sei an die sehr beherzigenswerte Warnung Waldeyer's erinnert, bösartige Tumoren bei der Untersuchung und Operation zu drücken, zerren, quetschen, weil durch solche Manipulationen Krebssaft in Lymphgänge und Bindegewebsinterstitien gepresst und der weiteren Infektion Vorschub geleistet wird.

Küster immobilisiert für die ersten 2 Tage der Nachbehandlung den Arm an dem (komprimierenden Dauer-) Verbande, erlässt aber dann diese dem Patienten unbequeme Massregel.

X.

Operationen am Unterleibe.

a) Operationen an Magen, Darm, Gallenblase.

1. Darmnaht und Darmresektion.

(Die Serosa ist am meisten primär verwachsungsfähig.)

Wunden des Darmrohres indicieren im Allgemeinen sorgfältigste Nahtvereinigung. Liegt die Kontinuitätstrennung des Darmes diesseits einer Bauchwunde frei zu Tage, so kann die Naht sofort vorgenommen werden. Es gilt den serösen Darmüberzug entlang den Wundrändern zu ausgedehnterer Verwachsung zu bringen. Dies geschieht nach dem alten Lembert'schen Verfahren sehr einfach, wie Fig. 57 und 58 zeigen: damit sich die Wundränder nach innen umschlagen und deren Serosä an einander zu liegen kommen, legt man mit feiner gerader (Greic Smith, S. 359) — am besten runder Nadel, weil diese engere Stichkanäle gibt, im Notfalle also mit gewöhnlichen Nähnadeln, Seitensuturen, welche beiderseits $^1/_3$ bis $^1/_2$ cm weit nur durch Serosa und Muscularis (denn die durchstochene Mucosa würde neben den Fadenschlingen Kot und Gase austreten lassen) einer erhobenen Längsfalte der Darmwand gehen, entweder als Knopfnaht oder bei beschleunigter Arbeit als fortlaufende

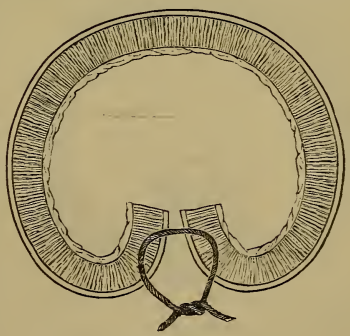

Fig. 57. Darmnaht nach Lembert.

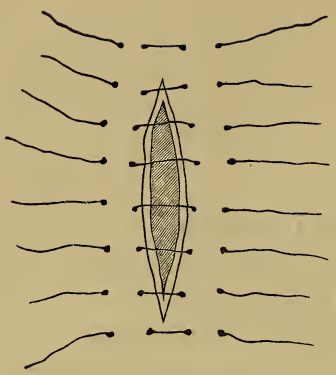

Fig. 58. Anlegung der Darmnaht nach Lembert.

Naht. In letzterer wird zweckmässig zum Schutze gegen Lockerung an jedem 3. oder 4. Stiche der Faden einmal durchgeschlungen. Sicherer ist die Doppelnaht des Darmes von Czerny nach demselben Prinzip, Fig. 59: die erste wiederum möglichst feine Suturenreihe fasst die beiden äusseren Strata der Darmwand in Zwischenräumen von 3 bis 4 mm an den Wundrändern, eine zweite Reihe über der ersten geht, in Zwischenräumen von etwa $^1/_2$ cm, hart unter der Serosa weg und veranlasst deren noch ausgiebigere Berührung. Allzudicht an einander gelegte Nahtschlingen könnten zu lokaler Nekrose führen. Letztere droht auch bei Längennaht von Wunden an der Mesenterialseite des Darmes, durch Unterbrechung der Blutzufuhr aus dem Mesenterium, so dass in solchen Fällen *bei mehr als 2 cm langen Wunden* die Anlegung eines Anus praeternaturalis (s. S. 302) durch Vernähung der Darmöffnung mit der Hautwunde, event. die Resektion und circuläre Naht als die sichereren Verfahren erscheinen müssen.

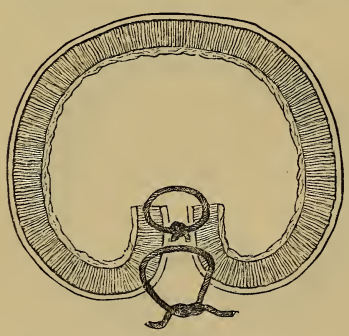

Fig. 59. Doppelnaht des Darms nach Czerny.

Die circuläre Darmnaht hat bei der totalen Kontinuitätstrennung des Darmes, z. B. nach vorgenommener Resektion eines vorgefallenen nicht mehr lebensfähigen

Darmstückes, die früher übliche Invagination eines Darmendes in das andere ganz verdrängt: die angeführte Lembert'sche oder Czerny'sche Naht genügt auch für die circuläre Vereinigung. Um hiebei dem Uebelstande einer Drehung der verletzten Darmpartie um ihre Achse auszuweichen, wird nach Wölfler zuerst von dem Lumen des Darms aus die Sutur durch die Muscularis und Serosa der beiden Wundränder geführt, Fig. 60.

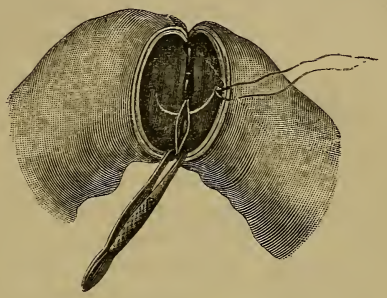

Fig. 60. Innere Ringnaht des Darmes.

Neuber erleichtert die circuläre Naht durch Einlegen eines resorbierbaren decalcinierten Knochenröhrchen von 2—3 cm Weite mit circulärer Einkerbung als feste Unterlage; er schützt durch dasselbe zugleich die frische Darmwunde vor der Berührung mit dem Darminhalt und sichert diesem zudem die freie Passage. Esmarch erwähnt in seiner „kriegschirurg. Technik" als Ersatzmittel hiezu Makaroni der dicksten Sorte, Stück eines Brodhörnchens etc. Senn verwendet zu gleichem Zwecke dickere und 1 bis $1^1/_2$ cm breite Gummibänder, zu einem Ring von der Grösse des Darmumfanges an den Enden mittelst Catgut vernäht. Durch Resorption des letzteren gestaltet sich der Ring wieder zu einem Bande und wird leicht ausgeschieden.

Kummer schlägt neuestens die submuköse Darm- bezw. Magenresektion vor, welche keine Darmverengerung zur Folge hat und hinsichtlich Vermeidung von Schleimhaut-Nahtdurchstechung technisch leichter ist. Serosa und Muskularis lassen sich von der Schleimhaut mit Pinzette und Fingernagel ohne grosse Schwierigkeit ablösen und wie eine Manschette beiderseits abgezogen zurückstülpen (F. 61, S. 273); nun wird die Schleimhaut soweit als nötig reseciert und genäht (F. 62), darauf der Musculoperitoneallappen derart umgestülpt, dass Serosa sich breit an Serosa legt (F. 63) und so der Nahtwulst nach aussen verlegt.

Besondere Schwierigkeit macht der provisorische Verschluss der Darmlumina während der circulären Naht, weil

er einerseits auch den geringsten Kotabfluss verhindern muss, andererseits die Zirkulation in der Darmwand nicht aufheben darf. Fingerkompression eines geübten Assistenten, sonst eine locker geschürzte elastische Ligatur, stumpf mittelst Pinzettenspitze durch das Mesenterium dicht an dem Darme durchgeführt, scheint das entsprechendste. Nach Rydygier ein (leicht zu improvisierendes) Kompressorium aus 2 mit desinfizierten Gummiröhren überzogenen Eisendrähten, an ihren Enden durch 2 Gummifäden vereinigt; nach Thiersch Polypenzangen, deren Branchen mit desinfizierten Gummiröhren zu decken und mittelst Drahtumwicklung geschlossen zu halten sind. Diese Kompressorien dürfen nicht zu nahe an den Resektionsstellen angelegt werden, damit sie während des Nähens nicht allzusehr hinderlich sind. Findet sich starke Kotfüllung der unmittelbar angrenzenden Darmpartien, welche nach Abnahme der Ligatur oder der Kompressorien die frischgenähte Stelle treffen und beschädigen könnte, so bleibt nichts übrig, als vor der Naht, unter ganz zuverlässiger Bedeckung der Bauchhöhle gegen Beschmutzung, die Kompression vorübergehend zu lüften und den Darminhalt durch die Hände eines nicht weiter thätigen Assistenten entfernen zu lassen.

Man beginnt die Darmnaht nach der Resektion am zweckmässigsten an der Seite des Mesenterialansatzes; nach ihrer Vollendung prüft man mit einer feinen Sonde auf exakten Schluss der Naht und hätte eventuell nachträglich Zwischennähte einzufügen. *Senn* pfropft an Stelle der oberflächlichen Nähte Netzstücke auf die Darmnaht zu deren Schutz: 3—5 cm breite, mit ernährendem Blutgefässe versehene Lappen vom Rand oder aus der Mitte des Netzes legt er um den Darm herum, genügend lang, um die ganze Nahtlinie einzuhüllen. Basis und die freien Enden dieser Pfropfstücke werden so, dass sie einige mm über den Mesenterialansatz hinüberreichen, durch feine Catgutsuturen befestigt, die in der Richtung der Mesenterialgefässe eingelegt, jede Einschnürung der letzteren vermeiden. Obgleich das Verfahren die Operation verlängert, ist es an verdächtigen Darmstellen doch sehr empfehlenswert.

Es darf von der gewöhnlichen circulären Darmnaht die Wundserosa auch nicht zu breit gefasst werden, damit sie durch stärkeren Zug nicht einreisst und weil eine dadurch entstehende höhere ringförmige Leiste im Darmlumen schon Stenose veranlasst hat.

Das Mesenterium kann auf zweierlei Weise behandelt werden, je nach der Grösse des entfallenden Darmabschnittes. Ueberschreitet diese 5 cm nicht, so wird das Mesenterium

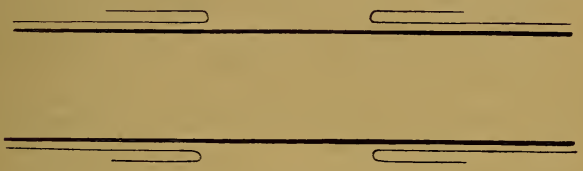

Fig. 61.

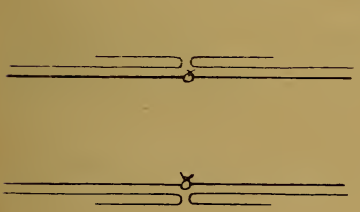

Fig. 62.

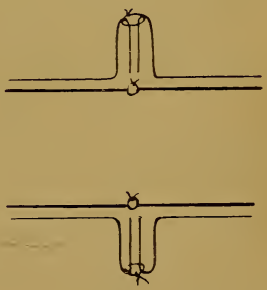

Fig. 63.

zweckmässig einfach von seiner Ansatzstelle an dem Darme quer abgeschnitten; entfällt aber ein langer Darmabschnitt, so wird von den meisten Chirurgen eine keilförmige Ausschneidung des Mesenteriums vorgenommen. Diese geschieht manchmal bequemer vor der Resektion des Darms, so lange dieser noch an ihm hängt, zwischen partienweise angelegten Massenligaturen. Auch vor der einfachen queren Abtrennung konnten partienweise Massenligaturen eingelegt werden oder

man ligiert nach der Durchschneidung die einzelnen blutenden Gefässe. Nach der Keilexcision können die Schenkel des Wundwinkels bei einem dünneren fettarmen Mesenterium mittelst einer ihre ganze Dicke durchgreifenden Naht miteinander vereinigt werden; bei dickerem fettreichem Mesenterium aber ist eine vordere und hintere Reihe von Nähten anzulegen, welche Serosa auf Serosa ziehen. Von den zurückbleibenden Darmstümpfen darf das Mesenterium nicht abgelöst werden, weil darnach schon wiederholt Gangrän und Perforation eintrat: jeder stärkere Zug an ihnen ist deshalb zu vermeiden. Wegen der notorischen Gefährlichkeit dieses Verhältnisses legen eben auch, wie bereits erwähnt, die partiellen Kontinuitätstrennungen an dem mesenterialen Teile des Darms statt des einfachen Nahtverschlusses die hier weniger riskante Resektion des Darmes nahe.

Der Naht folgt nochmalige genaue Desinfektion der Operationsstelle, Reposition des Darmes, Bauchnaht event. mit Drainage, vgl. Laparotomie S. 282.

Die hier zu verwendenden feineren Nummern von Carbolseide bedürfen nach Czerny nicht wie die dickeren zweistündigen Kochens zur Desinfektion, sondern nur einiger Minuten. Demnach wird einfaches längeres Einlegen in starke Rotterinlösung im Notfalle auch genügen. Stehen aber die erwähnten feinen Nadeln und Seidenfäden, steht überhaupt ein gewisser Comfort für die Operation nicht zur Verfügung, wie z. B. im Felde, so ist der so subtilen Darmnaht und -Resektion die provisorische Anlegung eines künstlichen Afters (s. S. 302) durch Einnähen der durchtrennten Darmlumina in die Bauchwand entschieden vorzuziehen. Wenn man unter solchen Verhältnissen nicht etwa schliesslich — aus Rücksicht auf die bei Schussverletzungen des Bauches fast immer vorhandene Multiplizität der Eingeweide-Verletzungen — ganz auf den operativen Eingriff verzichtend zur Ruhigstellung des Darms durch reichliche Opiumdarreichung (0,1 als Suppositorien und per os $^1/_2$ stündl. bis zur Narkose) sich flüchten zu müssen glaubt. Einzelne Statistiken (Reclus von 114 penetrierenden Bauchschüssen heilten 94 exspektativ behandelte, Richardson von 33 solchen 13) würden diesen Entschluss stützen.

Ueberhaupt hat die Darmresektion oft Zeit und beginnt auch mehr und mehr als Sekundäroperation aufgefasst zu werden, weil die Resultate ihrer sofortigen Verwendung sowohl bei Verletzungen als Incarcerationsgangrän im Allgemeinen schlechte sind und die nachträglich, nach primärer Anlegung eines künstlichen Afters, gemachte Operation die weit günstigere Prognose zu haben scheint.

2. Laparotomie.

(Peinlichste Aseptik; zu derselben gehört auch grösstmögliche Einfachheit in Instrumentarium und Assistenz, sowie flinkes Operieren).

Topographie. Die Linea alba, welche in der Mittellinie der vorderen Bauchwand von dem Schwertfortsatze zur Schamfuge herabläuft, bildet die feste sehnige Vereinigung der 3 breiten Bauchmuskeln. Diese treten an sie heran, in Schichten geordnet, von den unteren Rippen, der Fascia lumbodorsalis und dem Darmbeinkamme her, in dem sie sich gegen die Mittellinie hin in Aponeurosen verwandeln: als unterste Schicht, unmittelbar auf der locker bindegewebigen Fascia transversa aufliegend, der M. transversus abdominis mit seinem horizontalen Faserverlauf. Dieser Muskel kommt von der hinteren Fläche der unteren Rippenknorpel, dann von der erwähnten Fascie der Rückenmuskeln und dem Hüftkamme her. Auf dem Transversus liegt der M. obliquus abdom. internus mit einem Faserverlauf, der der Hauptsache nach schräg ansteigend, dann aber auch horizontal resp. schräg absteigend ist, ganz entsprechend seinen Abteilungen, welche von der Crista ilei, der Fascia lumbodorsalis resp. den unteren Rändern der 3 letzten Rippen ihren Ursprung nehmen.

Der M. obliquus internus spaltet sich an dem äusseren Rande des M. rectus abdominis, d. i. an der Spitze des neunten Rippenknorpels senkrecht herunter, in zwei aponeurotische Blätter, welche um den Rectus vorn und hinten sich wegschlagend eine Scheide bilden, die Fascia rectoabdominalis, um dann eben auch in der Linea alba sich wiederzufinden. Das hintere dieser beiden Sehnenblätter verschmilzt mit der Aponeurose des M. transversus, das vordere mit der des obliquus externus. Dieser dritte der breiten Bauchmuskeln, der auf dem internus und dicht unter der äusseren Haut liegt, geht mit von aussen nach innen schräg absteigendem Faserzug ausser an die Linea alba auch an den horizontalen Schambeinast und endigt hier in der Mittellinie vor der Symphyse als Ligamentum suspensorium penis, seitlich zwischen Spina anterior superior und Tuberculum pubis herab sich umrollend als Ligam. Pouparti

und Gimbernati. Von dem untern Brustbeinende und der Vorderfläche der nahegelegenen Rippenknorpel zur Symphyse herunter läuft endlich, beiderseits hart an die Linea alba anstossend, das Rectuspaar, in ihrer beschriebenen Fascienscheide und mit dieser durch 3 bis 4 sehnige Querstreifen, Inscriptiones, fest verwachsen.

Zu diesen höchst einfachen Verhältnissen der Bauchbedeckung kommen nur noch folgende festzuhaltende Punkte. Das hintere Blatt der Rectusscheide hört, etwa in der Höhe der Spina anterior superior, plötzlich auf in der Form der Linea semicircularis Douglasii, so dass von dieser Höhe bis zur Symphyse herab der Muskel unmittelbar an Fascia transversa und Peritoneum anliegt. Durch die laterale Ecke dieser Linea semicircularis tritt das einzige bedeutendere Gefäss der Bauchwand, die Art. epigastrica inferior von der Iliaca externa her mit ihren 2 Venen zwischen die hintere Fläche des Rectus und dessen hinteres Scheidenblatt herein und aufwärts zu ihrer in der Nabelgegend befindlichen Kommunikation mit der Epigastrica superior, welche auf demselben Wege, von der Mammaria aus, ihr entgegenkommt. Dem Verlaufe der stärkeren Aeste dieser Kommunikation entspricht an der Körperoberfläche eine Linie von der Mitte des Poupartischen Bandes aufwärts zu den Seiten des Schwertfortsatzes. — Hinsichtlich der Orientierung über die Topographie der Baucheingeweide ist es höchst zweckmässig und für die chirurgische Ausbildung bisher zu wenig geschätzt, an der Leiche durch kleinere und grössere Oeffnungen der Bauchwand den oder die eingeführten Finger recht oft praktisch zu üben in der taktilen Erkennnng der Lage derselben, Form, Konsistenz, Entfernung von der Oberfläche etc.

Operation. Auf dem Behalten vorstehender Anatomie beruht die Sicherheit in der Ausführung dieser in der vor- und frühantiseptischen Zeit so häufig tötlichen, jetzt aber oft ganz berechtigt sogar zu diagnostischen Zwecken gemachten Operation der Eröffnung der Bauchhöhle mittelst Schnitt. Bezüglich ihrer Indikation zur Entfernung von Unterleibstumoren besteht keine Meinungsverschiedenheit.

Dieselbe ist aber auch unleugbar der einzig radikale Eingriff bei Darmverschluss, sei es durch Invaginationen, Einklemmungen (eine sorgfältige Digitaluntersuchung aller unblutig zugänglichen Bruchpforten und des Rectum ist selbstverständlich hier s t e t s vorausgegangen), scharfe Achsendrehungen, sei es durch Abschnürungen und Knickungen in Folge von Adhäsionen, sowie bei solchen perforierenden Bauchwunden, bei welchen die Diagnose einer Eingeweideverletzung oder intraabdominellen Blutung durch die sich steigernden Schokerscheinungen sich aufdrängt. Ihre Aus-

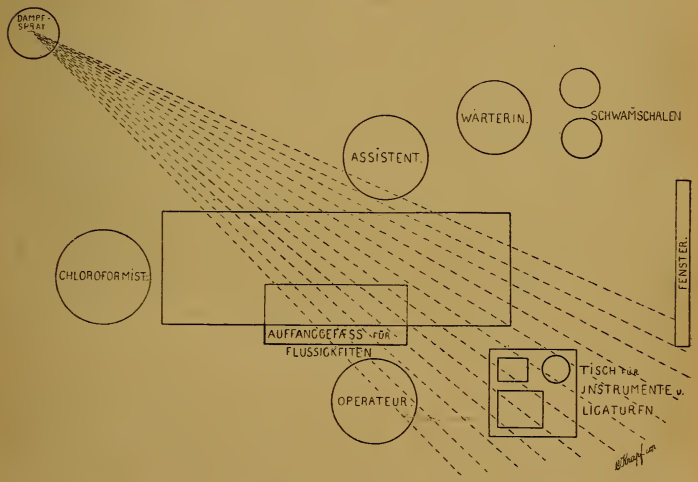

Fig. 64. Laparotomie-Anordnung nach Greic Smith.

führung soll nicht allzu lange hinausgeschoben werden, speziell bei Darmverschluss nicht durch Anstreben einer exakten Diagnose des Sitzes des Leidens oder wegen momentaner Besserung nach Opiumdarreichung oder Magenausspülung, — weil ein guter Kräftezustand des Patienten den glücklichen Erfolg wesentlich mitbedingt.

Der Eingriff zerfällt in 1) Vorbereitung, 2) Eröffnung der Bauchhöhle, 3) Zu Gesicht bringen der pathologisch affizierten Stelle und Lokaloperation, 4) Reposition der Eingeweide und Bauchverschluss.

Die vorbereitenden Massregeln sind für die Operation am Lebenden von grösster Wichtigkeit. Der Operationsraum muss gut durchheizt (20—22° Ré) sein und wird zweckmässig durch stundenlange Thätigkeit von 1—2 antiseptischen Spray vor der Operation von den in der Luft schwebenden Keimen gesäubert und feucht erhalten. Der Patient war, womöglich im Vollbade, gründlich gereinigt, die Schamhaare rasiert worden; die Haut des Unterleibs wird unmittelbar vor der Operation noch einmal gut abgeseift und desinfiziert. Bei schwachen Patienten ist die Autotransfusion (relativ tiefe Lagerung des Kopfes, senkrechte Erhebung sämtlicher Extremitäten, kräftiges zentripetales Ausstreichen, dann Bindeneinwicklung derselben, in diesem Falle mit Watte und Flanellbinden, um gleichzeitig gegen Collaps durch Abkühlung zu wirken) am Platze. Dem Peritoneum gegenüber sind nur gewärmte antiseptische Flüssigkeiten erlaubt. Auch Operateur und Assistent haben sich mehr noch als sonst, durch Bäder u. dgl., der grössten Reinlichkeit befleissigt. Wer während der Operation den Spray benützen will, lasse seine Wolken nicht über den Kopf des Patienten dahingehen, sondern wähle etwa vorstehende Anordnung nach Greic Smith, Fig. 64. — Die Instrumente und Schwämme sind gezählt worden.

Die Schnitteröffnung der Abdominalhöhle kann von vorn oder von den Seiten her ausgeführt werden. Da sich das Peritoneum parietale ganze Strecken weit leicht von den Bauchdecken ablösen lässt, ohne gangränös zu werden (in der Nierengegend, dann oberhalb der Symphyse und im Epigastrium entlang der knöchernen Grenze der Brustapertur, „extraperitoneale Explorativschnitte" von Bardenheuer), auch in der Linea alba bis zu ungefähr 3 cm lateralwärts von derselben, so könnte in letzterer z. B. ein Explorativschnitt zunächst bis auf das Bauchfell geführt und ohne dessen Eröffnung eine kombinierte Untersuchung durch die Wunde und die seitliche Bauchwand „diaperitoneal" vollführt werden. Der Schnitt für die vollkommene Laparotomie aber muss selbstverständlich stets in erster Linie genügend Freiheit für den Einblick und für das Operieren in der Höhle schaffen.

Den besten Ueberblick und Zugänglichkeit nach allen Seiten hin sowie die geringste Blutung gibt immer die Eröffnung in der Linea alba. Diese ist höher oben viel leichter zu finden als gegen die Symphyse hin; es kann hiezu dienlich sein, den Nabel durch einen scharfen Haken nach oben ziehen zu lassen, dadurch wird der obliterierte Urachus gespannt und lässt die Linea alba als deutlichen Wulst hervortreten. Zunächst geht man gewöhnlich vom Nabel an die Symphyse herab mit grossem mittelspitzen scharfen Skalpell genau in der Mittellinie schichtweise aber rasch, um die Blutung zu beschränken, durch Haut, Fettgewebe und Aponeurose. Die Klümpchen des subperitonealen Bindegewebes helfen gewöhnlich die Nähe des Bauchfellsackes anzeigen. Ehe dieser eröffnet wird, muss jede Blutung aus den durchschnittenen Schichten sorgfältig gestillt sein. Veranlasste eine penetrierende Verletzung die Operation und glaubten wir deshalb statt in der Linea alba von der probatorischen Incision der Verletzungswunde aus gleich übergehen zu müssen in eine Laparotomie durch die seitlichen Partien der Bauchwand, so wird am besten jede Blutung unmittelbar nach ihrem Auftreten gestillt. In solchen Fällen wird mehr präparierend aber ja nicht säumig vorgegangen und von jeder einzelnen Schichte klare Kenntnis genommen. War es nötig, den Verlauf der Art. epigastrica zu kreuzen, so wird diese freigelegt und kunstgerecht zwischen 2 Ligaturen durchschnitten. Die Bauchfelleröffnung erfolgt zunächst mit einem kleinen Einschnitt, bei dem man sich durch sanftes Hin- und Herschieben einer Falte der dünnen Membran zwischen Daumen und Zeigefinger sicher stellt, keine Darmschlinge mitzutreffen; mittelst Incision einer mit 2 Pinzetten oder spitzen Haken gut von der Unterlage abgehobenen kleinen Falte oder mit ganz wagrecht gestellter Messerschneide. Die Erweiterung dann rasch auf dem eingebrachten linken Zeigefinger oder mit der geknöpften Schere.

Nun beginnt die gründliche Durchsuchung des Abdomen. In erster Reihe wird stets — wiederum aus Vorsorge gegen den Collaps — eine etwaige intraabdominelle Blutung in Angriff genommen, selbst wenn etwa nur Ge-

rinnsel auf dieselbe hindeuten, unter digitaler oder Schwammkompression der Aorta unterhalb des Zwerchfells ihre Quelle aufgesucht und mit Chromgut *) ligiert oder umstochen. Schon diese Aufgabe erheischt ein rücksichtsloses „Auspacken der dünnen Gedärme aus der Bauchhöhle, die *Eventration*, gegebenenfalls unter Erweiterung unseres Laparotomieschnittes nach aufwärts an der linken Nabelseite vorbei bis zum Processus xyphoideus; ebenso positiv erheischt sie die nächste Aufgabe: uns die pathologische Stelle zu Gesicht zu bringen — sowohl durch die mögliche Kleinheit und die versteckte Lage der letzteren, als insbesondere auch durch ihre häufig genug schon dagewesene Multiplizität. Mehrfache Invaginationen, mehrfach die Därme umschlingende Pseudoligamente oder ganz unberechenbare Adhäsionen des Darms, mehrfache Perforationen desselben, wie sie bei Schuss- und Stichverletzungen die Regel bilden (Miles 16 Darmwunden und 3 Gekrösverletzungen nach 1 Revolverschuss, Genesung nach der Operation), Nebenverletzungen der drüsigen Organe, der Blase u. s. w. haben schon oft genug den schweren Eingriff ganz fruchtlos werden lassen, weil dem Operierenden schon die zweite pathologische Stelle entgehen konnte. Selbstverständlich muss man dabei immer bedacht sein, die unverletzten Darmschlingen baldmöglichst wieder zu versenken. Auch der Magen ist in die Prüfung auf Intaktsein einzubeziehen da, wo bei Eröffnung der Bauchhöhle austretende Gase nicht fäkalen Geruch gehabt hatten. Bei Vermutung der pathologischen Stelle am Darme wird dieser, nach Zurückschlagen des Netzes, in möglichst weiter Ausdehnung in eine bereit gelegte, in Rotterscher (stärkerer) Lösung getränkte heisse Mullkompresse auf die Bauchdecken herausgepackt und mit dieser auch zugedeckt und nun in seiner ganzen Länge gründlich aber *schnell* durchsucht, systematisch, indem man entweder von den geblähten Darmpartien nach beiden Seiten hin zu den collabierten vorschreitet, wobei der Assistent die Ausgangsstelle markieren muss, oder an der

*) Rotterin-Chromgut (S. 5) ist aseptisch, sehr geschmeidig und resistent.

Flexura sigmoidea beginnt und an Dick- und Dünndarm in die Höhe geht. Erschweren hochgradig geblähte Darmschlingen diese Arbeit allzusehr, so dürfen diese ja nicht etwa incidiert werden, was erfahrungsgemäss gewöhnlich durch unabwendbare stärkere Kotbeschmutzung der Bauchhöhle das Schicksal des Operierten sofort besiegelt, sondern es ist zur Entlastung eine mitten in die Operation eingefügte Magenausspülung am Platze, deren Wirkung bei breitgeöffneter Bauchhöhle geradezu überraschend ausgiebig sich erwiesen hat. Letztere bereits unter die vorbereitenden Massregeln aufgenommen zu haben, ist auch ganz zweckmässig, indessen dürfte gegebenenfalls durch ihre vorübergehende Besserung der stenotischen Symptome der Arzt sich nicht täuschen lassen und den günstigen Zeitpunkt für die Operation in trügerischer Hoffnung auf ihre Entbehrlichkeit versäumen. Zur Auskunft über pathologische Verhältnisse im kleinen Becken, Verletzungen der Blase und deren Umgebung z. B., kann die Beckenhochlagerung sowie die Einführung einer elektrischen Lampe (s. Sectio alta, oder ein Reflexspiegel) gute Dienste leisten.

Folgt die Lokalbehandlung der Läsion: Hebung der Invaginationen, Trennung der Pseudoligamente etc. Erfordert dieselbe längere Zeit, wie z. B. eine Darmnaht oder -Resektion (S. 269), so ist es notwendig, die betroffene Darmpartie hervorzuziehen und oberhalb und unterhalb derselben die Bauchwunde mit tiefgreifender provisorischer Naht möglichst zu schliessen, um die Bauchhöhle vor der sehr konsumierenden Abkühlung und Infektion zu wahren und derart auch den Darmteil sich auf schonende Art zu fixieren. Während seines Vorliegens wird er in warmer Rotterin-durchtränkter gekrüllter Jodoformgaze oder Schwämmen eingebaut und speziell auch die Bauchwunde mit Gazeschichten zugedeckt, damit ja nichts von dem Darminhalte durch sie in die Bauchhöhle dringe. Darmnaht und -Resektion s. S. 269 ff.; Behandlung von Leber-, Milz- etc. Verletzungen S. 283. Toilette des Bauchraumes: mit desinfizierten weichen Schwämmen werden die Eingeweide abgetupft, die Flüssigkeit zwischen ihnen, desgleichen vom

Beckenboden aufgesogen und die hintere Bauchwand bis in die Nierenwinkel hinauf und die seitlichen Wände sorgfältig ausgewischt und möglichst vollkommen abgetrocknet. Die Durchspülung der Abdominalhöhle mit grösseren Mengen heisser Lösung (sterilisierter Kochsalzlösung von 0,6% oder, wo noch antiseptisch gewirkt werden soll, Rotter'scher Lösung von 40—50° Cels.) ist schonender als das Wischen und Tupfen und ist als gleichzeitiges direktes Analeptikum bei Collaps bezw. als Vorbeugungsmassregel gegen diesen noch besonders wertvoll

Nach nochmaliger genauer Besichtigung genähter Partien wird schliesslich das Darmpaket in die Abdominalhöhle reponiert, wobei auch die widerspenstigen letzten Schlingen ohne Schwierigkeit folgen, wenn man nach *Kümmel* sie mit einem serviettenförmigen Stück antiseptischer Gaze (Spencer Wells: mit grossem flachen Schwamm) bedeckt, die Ecken und Ränder desselben unter die Bauchdecken nach allen 4 Seiten hin möglichst weit hineinschiebt, sie straff streicht, dann über ihr von den Wundwinkeln, am besten von der Symphyse her die Bauchdecken vernäht und dabei die — gleichzeitig als Schutzmittel gegen jede direkte Berührung des Darmes und gegen jede Verletzung der Serosa dienende — Serviette den genähten Stellen entsprechend Schritt für Schritt wieder herauszieht. Verschluss der Bauchwunde mit Etagennaht, falls Zeit ist, sonst mit tief die ganze Bauchwand incl. Peritoneum durchgreifenden Matrazen-, Balken- oder Plattennähten (müssen ganz zuverlässig sein, wegen etwa folgender Brechbewegungen; etwa Silberdraht) und seichteren Knopfnähten über ihnen. Bestand bereits Peritonitis, besonders mit reichlicher Exsudation, so ist die Einlage eines oder mehrerer dicker (etwa 12 mm) Drains in die Bauchwunde zur eventuell unumgänglichen weiteren Desinfektion angezeigt, besonders in den Douglasraum und gegen eine Darmnahtstelle hin, aber ohne dass der Drain auf diese drücken kann. In die Drains eingesteckte Gazewickel, deren freies Ende in Contakt gebracht wird mit dem aufsaugenden Verbandmaterial, steigern durch Capillarattraktion die Wirkung hier sehr zweckmässig (Greic Smith).

Bezüglich günstiger Resultate einer nicht operativen Behandlung von Bauchschüssen siehe bei „Darmnaht und Darmresektion", Anmerkung S. 274. — *Morton's* Statistik der Unterleibsverletzungen: von 234 Laparatomierten genasen 96 = 41 %, *Ruggi's* 300 (fast nur gynäkologische) Laparotomien hatten schliesslich nur 8 % Mortalität. — *Heinrich Braun's* Statistik der Darminvagination: von 64 operativ behandelten Fällen endeten alle lethal, bei welchen die Desinvagination nicht erzielt ward; nach gelungener Desinvagination aber konnte eine erhebliche Anzahl gerettet werden. — Auch die Behandlung von Perforationsperitonitis mit Laparotomie, sofort nach festgestellter Perforation, Auswaschung der Peritonealhöhle und Verschluss der Perforationsstelle (mit hier folgendem Offenhalten der Bauchhöhle durch stärkeren Drain) verzeichnet bereits sehr gute Resultate.

Anhangsweise sei hier kurz der bei Laparotomie wegen Unterleibsverwundungen gefundenen Verletzungen von Leber und Milz gedacht, Wunden der Leber (Mortalität 70%) vor allem die prognostisch günstigeren des konvexen Teiles sind mit tiefgreifender Naht oder Umstechung mit Catgut oder Chromgut, Blutungen aus der Tiefe des Organs mit dem Thermokauter oder Jodoformmultamponade und Drainage zu behandeln; ebenso Wunden der Milz (Mortalität 83 %) nach zunächst immer versuchter Tamponade. Bei beiden Organen darf man nicht vergessen, nach etwa eingedrungenen Fremdkörpern, bes. Rippensplittern zu fahnden. Prolapse von Leberteilen oder der Milz werden grundsätzlich niemals reponiert, sondern extraperitoneal der Granulation bezw. Spontanabstossung überlassen oder mit elastischer Ligatur abgeschnürt. Die künstliche Prolapserzeugung d. h. Herausheben eines kranken Drüsenteiles vor die Laparotomiewunde und Fixation durch Vernähen letzterer nach oben und unten, mit äusserer elastischer Ligatur ist überall wo möglich, das sicherste Verfahren, wo Blutung und insbesondere Nachblutung zu fürchten ist. Bei jeder weitgehenden Zerreissung der Milz z. B. nach Schusswunden ist die primäre gänzliche Entfernung, Splenektomie (bisher 43 % Mortalität, R. Asch) indiziert, nach Durchtrennung der gefässhaltigen Aufhängbänder Lig. gastrolienale und phrenicolienale zwischen sorgfältig und zuverlässig (doppelt) angelegten Chromgutligaturen, desgleichen der manchmal sehr ausgedehnten Pseudoligamente, zuletzt dann, nach Vorziehen des Organs, des (während der Unterbindung womöglich nicht straff gezogenen, sondern möglichst schlaff gehaltenen) Milzstieles mit der A. u. V. lienalis. Bei letzteren ist isolierte Ligatur möglich, im Allgemeinen aber ist die Ligatur bei sämtlichen Verbindungen bequemer en masse und zwar abgeteilt in nicht zu grosse Portionen und unter Zurücklassung von kleinen Stückchen der Milzsubstanz jenseits der Ligaturen gegen deren Abrutschen. — Aus Rücksicht auf den hier unvermeidlichen Shok durch die akute Ausschaltung einer so grossen Gefässbahn ist jedes differente Antisepticum streng auszuschliessen.

Gelang die Hebung des Darmverschlusses nicht oder wurde die eingeklemmte Stelle gar nicht aufgefunden, so

bleibt nach der Laparotomie nur noch die Anlegung eines künstlichen Afters, die Colotomie, S. 311.

Die Punktion der Peritonealhöhle bei Ascites erfordert stets spezielle peinlichste Desinfektion der Hautfläche und Instrumente, weil hier in der Bauchhöhle ein Uebermass vorhandener Eiterkokken-Nährflüssigkeit mit der Unfähigkeit zur Aufsaugung zusammentreffend die Gefahr der septischen Infektion besonders nahelegt (Grawitz). Starker Trokar mit Condomanhang, um bei und nach Ausfliessen der Flüssigkeit das Eintreten der Luft abzuhalten; die Grenze seines Eindringens in die Tiefe wird wie immer durch die auf die Hülse festaufgesetzte Zeigefingerspitze gesichert, seine Direktion aber bei ödematösen Bauchdecken zweckmässig durch eine vorhergehende kleine Incision. Diese wird entweder in der Linea alba oder, weil in ihr mangels genügender Elastizität die Stichwunde sich nicht gut zusammenzieht, an den Bauchseiten gemacht. Demnach Seitenlage, um die Därme nach oben steigen zu machen, perkussorische Orientierung über deren Lage, um ihnen auszuweichen. Der Einstich da wo der Bauch am tiefsten liegt, vermeidet in der Mitte zwischen Spina ant. sup. und dem Nabel am leichtesten die durch die Ausdehnung der Bauchdecken lang gezogene Art. epigastrica (bei Verletzg. Umstechg. od. direkte Unterbindung unter Kompression der A. iliaca). Verstopfung der Kanüle indiciert vorsichtiges Eingehen mit weicher Sonde, elast. Katheter u. dgl. Schliesslich rasches Ausziehen der Kanüle, Naht oder kompriminierender Verband.

3. Gastrotomie, Magenschnitt und Gastrostomie, Anlegung einer Magenfistel.

(Bauchdeckenschnitt parallel dem linken Rippenbogen; Eröffnung des Magens in dessen Längsachse und zwischen beiden Kurvaturen. — Peinlichste Antiseptik.)

Topographie. Der Oesophagus, welcher in der Brusthöhle vor der Mitte der Wirbelkörper verlief, weicht unten etwas nach links ab zu der dicht unterhalb des Zwerchfells, etwa der Höhe des Schwertfortsatzes entsprechend, gelegenen Magen-Cardia. Der Magen liegt quer mit stark nach rechts gesenkter Achse. Nach links hin stösst er an die Milz.

Sein Fundus ragt immer höher hinauf als die Cardia (Frostschnitte) Der dünne vordere Leberrand überragt Cardia, kleine Curvatur und Pförtner. Jedoch ist der Magen mancher Dislokation fähig, woraus sich bei Erwachsenen insbesondere eine typische Abweichung des weiblichen von dem männ-

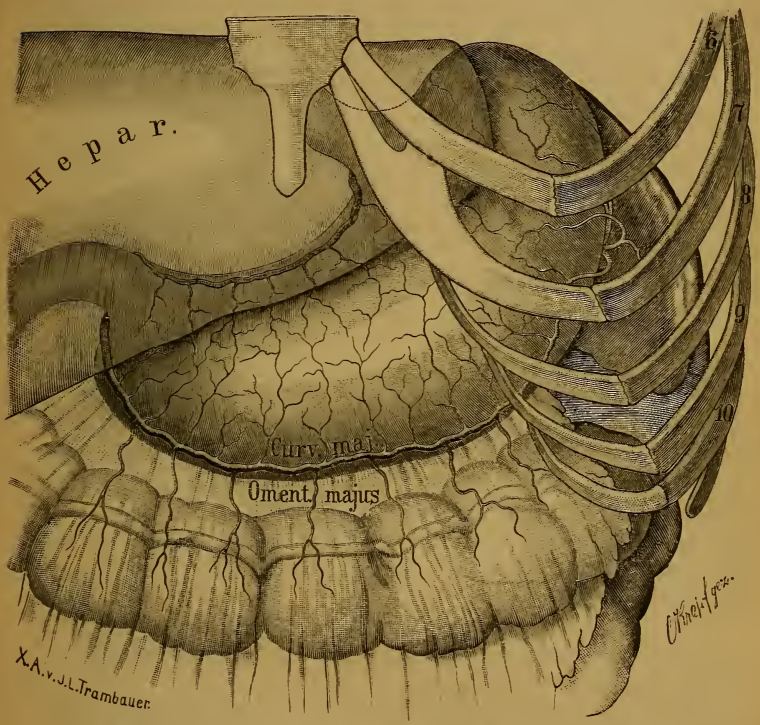

Fig. 65. Magensitus mit spez. Berücksichtigung der Magengefässe.

lichen Magen ergibt: Verschiebung des Pförtners mehr gegen die Medianlinie bis gerade vor die Wirbelsäule, so dass sich die Längsachse des Magens noch mehr der Vertikalen nähert, wahrscheinlich infolge des Gebrauches der Schnürleiber, was bei den einschlägigen Operationen von Belang werden kann (Rüdinger).

Die grösseren Gefässe des Magens verlaufen an beiden Curvaturen (Fig. 65) von links und rechts her einander anastomotisch entgegen: an der kleinen Curvatur die A. coronaria sin. (aus der coeliaca) und dextra (aus der hepatica), an der grossen die A. gastro-epiploica sin. (aus der lienalis) und dextra (wieder aus der hepatica), so dass sofort einleuchtet, dass der Magenschnitt nur in der Mitte zwischen beiden Curvaturen die stärkeren Stämme vermeidet. Das Bauchfell geht von der Leber als Omentum minus s. Lig. hepatogastricum auf die kleine Curvatur und die vordere Magenwand über, von dieser und dem Duodenum sodann als Omentum s. epiploon majus auf die vordere Querkolonfläche (s. Lig. gastrocolicum) und hängt von diesem vorhangähnlich frei herab zwischen vorderer Bauchwand und den Dünndärmen. — Bezüglich der Bauchdeckentopographie und der Uebung der auch hier ausserordentlich nützlichen taktilen Orientierung über die Eingeweide s. S. 276.

Operation. Die Gastrotomie kann notwendig werden zur Entfernung verschluckter grösserer besonders spitzer Fremdkörper; haben diese durch lokale Verletzung der Magenwand deren und der anliegenden Bauchdecken Entzündung veranlasst, so kann der Eingriff durch Adhärenz der Teile sich ausserordentlich vereinfachen. Die Gastrostomie wird verwendet zu Ernährungszwecken bei tief sitzenden, nicht dilatierbaren Oesophagusstenosen, sowie zur Vermeidung weiterer Reizung tiefsitzender Carcinome, um deren Verfall zu verlangsamen.

An dem Lebenden ist wo immer möglich eine Magen-Ausspülung vorbereitend vorausgegangen. — In der Magengrube inzidiert man, daumenbreit von der Spitze des Schwertfortsatzes beginnend, parallel dem linken Rippenbogen und gewöhnlich auch daumenbreit von diesem entfernt bleibend, 4—5 cm lang, was zunächst für die Einführung von 2 Fingern genügt; bei abgemagerten Patienten mit bedeutend abgeflachtem Abdomen wird der Schnitt besser 4—5 cm von dem Rippenbogen entfernt geführt, um eine Zerrung des Magens zu vermeiden. Nach Incision von Haut und Fascie trennt man stumpf bzw. mit sorgfältiger sofortiger Stillung

jeder Blutung die Muskulatur und ihre Aponeurosen dem Verlaufe ihrer Fasern entsprechend schichtweise, und lässt die Wunde mit stumpfen Haken auseinanderhalten. Incision und Spaltung des Peritoneums auf dem linken Zeigefinger in ganzer Ausdehnung der Wunde wie bei der Laparotomie S. 279. Dieser Finger palpiert sofort die nächstgelegenen Teile, Leberrand, Zwerchfell, Magen, diesen am leichtesten von der Cardia beginnend. Der leere zusammengezogene Magen kann unter der Leber bzw. hoch oben von der Wölbung des Zwerchfells hervorgeholt werden müssen. Ein Zug an dem Oment. majus nach abwärts kann sehr förderlich sein, den Magen in die Wunde herabzuziehen. Einer Verwechselung des Magens mit dem Colon beugt die glatte, nackte Oberfläche des ersteren vor, sowie der charakteristische Gefässverlauf an der grossen Curvatur. Die gefundene vordere Magenwand wird etwas hervorgezogen und mit zwei oberflächlichen nur durch Serosa und Muskularis, etwa 1 cm weit, gehenden Seidenfäden angeschlungen. Handelt es sich um Extraktion eines Fremdkörpers, so wird das zwischen den Halteschlingen gelegene Stück der Magenwand in die Bauchwunde vorgezogen, sorgfältig allseitig mit Krüllgaze umlagert, in der Richtung der Längsachse des Magens, also fast senkrecht zu dem Bauchdeckenschnitt incidiert, um nur die kleinsten der (siehe Figur, makroskopischen) Gefässanastomosen zu trennen, und der Fremdkörper ganz oder zerbrochen extrahiert. Folgt Nahtverschluss der Magenwunde (Gastroraphie, Technik wie bei der Czerny'schen Darmnaht S. 270), Etagennaht der Bauchdecken.

Hatte aber Impermeabilität den Eingriff veranlasst, so werden zur Anlegung einer Magenfistel, Gastrostomie: zunächst die Ränder der Hautwunde mit dem parietalen Bauchfellblatt umnäht (Katgut und Seide, oder blos Seide), hierauf die von Assistentenfingern gehaltene Magenwandpartie durch wiederum nur Serosa und Muskularis und zwar breit fassende und dicht stehende Suturen an die Parietalserosa und eventuell eine Schichte der Bauchmuskulatur festgenäht. Besonders in den Wundwinkeln muss die Naht zuverlässig sein. Dann erst (einzeitig), und bei nicht zu

schlecht Genährten lieber erst nach Umfluss mehrerer Tage (zweizeitig, bis dahin Bepinselung der Nahtstellen mit antiseptischem Collodium*) und Jodoformgaze-Tamponade) folgt die Mageneröffnung durch Incision der eingenähten Partie oder mit dem Thermokauter 1 cm lang in der Längsachse des Magens; möglichst nahe der Cardia und jedenfalls nicht zu tief nach der grossen Curvatur zu, weil sonst späterhin flüssige Speisen leicht wieder aus der Magenhöhle ausfliessen. Einlage zunächst eines starkwandigen Drain von etwa 1 cm Lumen in die Magenhöhle behufs Ausspülung und Einbringung von Speisen; später eines Canülen-Obturators.

3—4 Tage lang nach der Operation selbstverständlich nur Klystierernährung. — Bei Stich-, Schuss- etc. Verletzungen des Magens wird zum Zweck der Magennaht die Laparotomie (S. 274) in der Linea alba erforderlich, zur sicheren Entfernung von Blut, Speiseteilen etc. aus der Abdominalhöhle.

4. Pylorus-Resektion.

(1. Isolierung, 2. Excision, 3. Naht.)

Topographie s. vor. Nummer.

Die Pylorektomie kann eine partielle oder totale sein. Ein perforiertes, oder unstillbar blutendes Magengeschwür oder teilweise Narbenstenose kann erstere veranlassen: nach Ausführung der Gastrotomie würde die erkrankte Partie elliptisch ausgeschnitten und die Wunde mit der Magennaht, s. oben, geschlossen. Indessen können hiebei förmliche Plastiken notwendig werden. Die totale Entfernung des Pylorus wird durch in ihm lokalisierte zirkuläre Narben- oder Carcinom-Stenosierung an noch nicht zu sehr zurückgekommenen Kranken indiciert. Sie besteht — nach vorhergegangener möglichst gründlicher Magenausspülung und Incision der Bauchdecken etwa 12 cm lang in der Linea alba vom Schwertfortsatz abwärts (Details besonders über Blutstillung, Peritoneumincision s. bei Laparotomie) und möglichst ausgiebiger Handexploration über Operabilität — aus: 1) Der Isolierung der entarteten Partie an Pylorus und Duodenum. Unter andauernder Bedeckung mit warmen Rotterin-getränkten Jodoformgaze-Kompressen werden an der

*) S. S. 199.

Curvatura major, dann minor in der Ausdehnung des wegzunehmenden Teiles, nicht weiter, in das Oment. majus und minus doppelte Massenligaturen von nicht zu grossem Umfange mit stumpf vorbohrender Pinzette angelegt (Fig. S. 285) und wird zwischen denselben mit Scheere oder Thermokauter getrennt. Unter den nun vorgezogenen Magenteil schiebt man ebenfalls eine warm desinfizierte Kompresse oder breiten Schwamm. 2) Zur Abtrennung lässt man die erkrankte Magenpartie mittelst Hakenzange emporziehen, durch zuverlässige Finger Magen resp. Duodenum nach oben und unten gut komprimieren, eröffnet den Magen an der Curvatura minor und durchtrennt seine Wand mit starker gerader Scheere derart mit kurzen Schlägen Schritt für Schritt, dass die blutenden Magenwandgefässe auf der gesunden Seite immer sofort unterbunden werden, während an der entfallenden Partie einfach die Pinzetten hängen bleiben. Die Schnittlinie lässt man am liebsten schief von links oben nach rechts unten verlaufen; oder umgekehrt, je nach der Form der Neubildung. Die gerade Abtrennung des Magens dagegen gilt allgemein als unzweckmässig. 3) Schliesslich vereinigt die doppeletagige Czernysche Knopfnaht (S. 270), am besten mit feiner chinesischer Seide, bei der erstangeführten Schnittlinie zunächst von oben, bei der zweitangeführten von oben und unten her die Magenwunde soweit, bis die Grösse der Oeffnung dem Duodenum entspricht, schneidet sodann an dem Duodenum die kranke Partie ab und vereinigt erst die hinteren Wände (Fig. Seite 271) Serosa auf Serosa von dem Lumen aus, etwa 1 cm von dem Wundrande entfernt ein- und ausstechend, dann das übrige. Die Suturen sollen nicht über $^1/_3$ cm auseinander liegen. Die zweite, obere Suturenreihe bringt man gerne über der Mitte der Zwischenräume der ersten an. Es sind 30 bis 40 Suturen nötig. Prüfung der Nahtdichtigkeit mit Sondenknopf; bei erweichter Magenwandung pflanzt man einen Netzkeil (s. S. 272) auf die Nahtlinie (Angerer); Etagen- oder Plattennaht der Bauchdecken, keine Drainage. — Bei den Uebungen an der Leiche wird sofort nach der Operation durch Einführung von Flüssigkeit in den Magen die Dichtigkeit der Naht erprobt.

Angerer empfiehlt, um Collapszustände bei und nach der Operation zu vermeiden, die Narkose mit Chloroform nur bis zur Insensibilität einzuleiten und dann mit Aether fortzusetzen.

Erwies sich die Pyloruswegnahme wegen ausgedehnter oder sonst fataler (Porta hepatis, Pankreas, Mesocolon) Verwachsungen etc. nicht mehr möglich oder das Duodenum nicht zur Vereinigung verwendbar, so wird zur Fristung des Lebens die Gastro-Enterostomie (Wölfler) versucht, d. i. die Einpflanzung einer Jejunumschlinge in die vordere oder hintere Magenwand. Die Schlinge wird um das Omentum majus vor dem Querkolon heraufgezogen. Magen- und Darmschlinge liegen dann auf Jodoformgazekompressen. Aneinandernähen von Magen und Darm hinter und zu Seiten der anzulegenden Communikationsstelle (welche am Magen 5 cm lang werden und fingerbreit über dem Ansatz des Lig. gastrocolicum liegen soll, an der Darmschlinge ebenso lang gegenüber dem Gekrösansatze liegen soll) ½ cm von ihr entfernt. Das bildet eine Tasche, welche nach der jetzt erst erfolgenden Eröffnung von Magen und Darm etwaigen Inhalt auffängt und leicht auswischen lässt. Vernähung der Schleimhautränder und schliesslich der vorderen Seite jener Tasche zu einem geschlossenen Kanal. Event. ringsum zweite Naht. Die Darmwand muss der Magenwand ohne alle Spannung anliegen und zwar so, dass die Peristaltik des Darmes parallel der des Magens thätig sein kann, also der abführende Darmteil an die rechte Magenseite zu liegen kommen. Um dem späteren Einfliessen des Darminhaltes, von Galle und Pankreassaft in den Magen vorzubeugen, wird vor Eröffnung der Jejunumschlinge deren zuführende Partie an den Magen angenäht, so dass die Erhebung der oberen Darmwand den Inhalt zwingt, längs der unteren abzufliessen. — Die Schlingen etwa 50 cm vom Magen abwärts eignen sich wegen ihres langen Mesenteriums am besten; der temporäre Verschluss der Magen- und Darmwunde geschieht auch hier am sichersten durch die Assistentenhände. — Aus Furcht vor späterer Kompression des Querkolon hat man den Darm auch durch einen Schlitz des Mesokolon transv. zur hinteren Magenwand zu führen geraten. — Die Technik einer notwendig werdenden Enterostomie oder Enteroanastomose ist ganz analog der Gastro-Enterostomie. Nur sei erwähnt, dass Senn hiefür in die Darmlumina eingelegte entkalkte Annäherungsknochenplatten, Davis Catgutmatten, festzunähen empfiehlt, ein technisch schwieriges, kaum schneller ausführbares und weniger zuverlässiges Verfahren als Ring- und Czerny-Naht.

5. Operationen an der Gallenblase.

Topographie. Die Gallenblase liegt in der rechten vorderen Längsfurche der unteren Leberfläche. Ihr Fundus stösst an die Kolonkrümmung. Ihr Hals setzt sich nach oben in den Ductus cysticus fort, welcher spitzwinklig mit

dem D. hepaticus sich vereinigt zu dem im Lig. hepatoduodenale schief nach links zur hinteren Wand des absteigenden Duodenum hinlaufenden D. choledochus. Nur die untere Fläche der Blase ist von Peritoneum überzogen, ihre obere, normalerweise durch lockeres Bindegewebe, mit der Leber verbunden. Der Verlauf des Randes des rechten Leberlappens entspricht normal dem unteren Rippenbogenrande, welchen er in der Mamillarlinie schneidet, wo die Knorpel der 8. und 9. Rippe mit einander verschmelzen. Der untere Rand des linken Leberlappens verläuft dann (in Rückenlage Erwachsener) in der Mitte zwischen Schwertfortsatz und Nabel (fettreiche oder ausgedehnte Bauchdecken verschieben natürlich diese Mitte) im Bogen nach aufwärts zur Herzspitze. Die Lage des Gallenblasengrundes entspricht etwa der Mitte des Knorpels der 9. Rippe = etwa 8 cm seitwärts von der Linea alba. Vgl. auch S. 284.

a) Exstirpation der Gallenblase, Cholecystektomie.

Bei dem lange begrenzt bleibenden Carcinom der Gallenblase, bei Wunden derselben, ferner bei chronischer Cholelithiasis wegen der Gefahren durch Ulceration und Perforation etc. zur Radikalheilung wurde die Entfernung des „steinbildenden Organes“ eingeführt durch Langenbuch. Sehr schmerzhafte oder Berstung drohende Ektasie der Blase durch Stauung von Sekret, Serum, Eiter würde ja auch durch die einfache Cystotomie (siehe b) momentan behoben werden. Indessen wenn man einmal den laparotomischen Eingriff unternimmt, so ist es zweckmässig, den Patienten gleich möglichst dauernd von seinem Leiden zu befreien, wo immer nicht allzu feste Verwachsung dies unmöglich macht; und überdies hat hier der anscheinend schwerere Eingriff die besseren Heilerfolge: Mortalität nach Page bei Ektomie 9,9%, bei Cystotomie 15,2% (Körte 78 Fälle mit 12,8%, Courvoisier 72 mit 19,4%), bei der sog. „idealen Cystotomie“ (s. unten) 50%.

Zwei Schnitte, T-förmig auf einander stehend und je 10—15 cm lang, dem äusseren Rande des M. rectus und annähernd dem vorderen Leberrande (siehe oben Topographie)

entsprechend, nach den bei der Laparotomie angegebenen Regeln, bis auf das Peritoneum. Man kann nun, nach vollkommen gestillter Blutung, in der Umgebung das Peritoneum rings herum von der vorderen Bauchwand mit den Fingern ablösen, um palpierend sich über das Vorliegende, speziell über die Lage des Fundus orientieren zu können. Die Incision kann dann gerade über letzterem geführt werden. Dann werden die dreieckigen Wundlappen nach aussen geklappt, Rotteringetränkte warme Jodoformgazekompressen oder ein flacher Schwamm werden zwischen Leber und Magen-Darm in jeder Richtung gegen Einfliessen von Galle und Blut in die Bauchhöhle eingeschoben, und der Leberrand möglichst aufgerichtet. Sein Emporheben mit durchgezogener starker Seidenschnur wäre wegen Brüchigkeit des Gewebes und Blutung gefährlich. Man wird nun meistens Aspirationsentleerung der Blase vornehmen, bei stärker verdickten Wandungen unterbleibt dieselbe besser; folgt Isolierung und doppelte Unterbindung des D. cysticus mit starkem Chromgut, sodann Ablösung der Gallenblase von der Leber unter vorsichtigem Zug mit Messer und Scheere und eventuell mit Zurücklassung von Teilen der hinteren Blasenwand an der Leberoberfläche. Letztere sowie etwaige (indessen stets möglichst sorgfältig zu vermeidende) Leberverletzungen werden vernäht oder sofort stark thermokauterisiert. Naht der Bauchdeckenwunde ohne Drainage.

b) Gallenblasenschnitt, Cholecystotomie.

War die Gallenblase mit ihrer Umgebung allzu weitgehend verwachsen, so kann man sich mit der Cystotomie begnügen müssen; war die Blase mit der Bauchwand entzündlich verwachsen, so kann sich die Operation auf eine einfache Abscessincision reduzieren. In dem ersteren Falle 9—10 cm lange Incision, wieder entlang dem Rektusrande herab. Vordringende Eingeweide werden durch antiseptische Tampons zurückgehalten; aber die sich in die Wunde eindrängende Blase wird entweder aus der Bauchwunde herausgezogen, sorgfältig mit dem Parietalbauchfell vernäht und sofort punktiert (manchmal Kalkauflagerungen innen)

gespalten, ausgeräumt, ausgespült, unter sorglichem Schutz der Peritonealhöhle vor Verunreinigung und Galleneinfliessen (einzeitige Operation); oder besser, weil sicherer, man näht die Gallenblase durch Serosa und Muskularis zunächst in einen bauchfellumsäumten Teil der Bauchwunde ein, erzielt unter antiseptischem Verbande Verwachsung mit letzterer und öffnet extraperitoneal nach 8—12 Tagen (zweizeitig). *Hahn* lässt die Nahtfäden lang, um bei der 2. Incision den rechten Weg durch die Granulationen zu finden, und schneidet zwischen ihnen durch. Die Blase mit doppelreihiger Naht zu schliessen und zu versenken, diese sog. „ideale Cystotomie" hat sich bis jetzt als zu gefährlich erwiesen, wohl weil die Nähte in dem gewöhnlich pathologischen Gewebe einer Gallenstauung durch Schleimhautschwellung infolge des Eingriffs gewöhnlich nicht Stand halten, dadurch dass die Stichkanäle durch die zusammengeschnürten Fäden erweitert werden und auch bei der mangelnden Neigung der akut entzündeten Gewebe zur prima intentio leicht eitern.

c. Gallenblasendarmfistel, Cholecystenterostomie.

Definitiver Verschluss des Ductus choledochus veranlasste Winiwarter zu dieser Kommunikationsherstellung zwischen Leber und Darmtraktus. Diese Operation sei einzeitig: Incision der Bauchdecken in der Mamillarlinie von dem Rippenbogen herab bis in Nabelhöhe. Vernähung der uneröffneten Gallenblase und einer uneröffneten benachbarten leergestrichenen Dünndarmschlinge, welche sich ohne Spannung und Knickung herbeibringen lässt; sollte das unmöglich sein, dann auch des Colon, mit Czerny'scher Naht (S. 270) auf untergeschobener Schutzbedeckung. Nahtbefestigung beider Gebilde in der Bauchwunde. Folgt Eröffnung der Gallenblase, dann Eröffnung der zusammengehefteten Zwischenwand zwischen Gallenblase und Darm von der Gallenblasenhöhle aus und lippenförmige Vernähung der Darm-Blasenschnittränder. Eventuell Einlage eines Drain in die Kommunikationsöffnung, der später mit dem Stuhle abgeht. Darauf Nahtverschluss der Gallenblasenwunde. — Bisherige Resultate sehr ermutigend.

6. Bruchschnitt, Herniotomie.

I. Leistenbruch, Hernia inguinalis.

Topographie. Bei Betrachtung der vorderen Bauchwand von ihrer Peritonealseite her gewahrt man (Fig. 66) die Plica vesico-umbilicalis medialis, den obliterierten Urachus; die von den Seiten der Blase zum Nabel konvergierenden Pl. vesico-umbilicales laterales, die obliterierten Nabelarterien; und noch weiter lateralwärts 2 minder ausgeprägte Falten, erzeugt durch die Aa. epigastricae, die Pl. epigastricae. Zu Seiten dieser 5 Falten bilden sich Vertiefungen, welche als typische Bruchpforten der Leistenhernien sehr wichtig sind: beiderseits lateralwärts von den Plicae epigastricae die Fossae inguinales externae, lateralwärts von den obliterierten Nabelarterien die Fossae inguinales mediae, und beiderseits lateralwärts vom Urachus die Fossae inguinales internae. In der hier aufgeführten Reihenfolge dienen diese Gruben der Häufigkeit nach als Bruchpforten, so dass die durch die Fossae externae austretenden Leistenhernien bei weitem die häufigsten sind, seltener die durch die mediae, und ganz verschwindend selten durch die internae. Daher denn der praktische Sprachgebrauch mit der letzteren Art gar nicht rechnet und kurzweg die durch die Fossae mediae austretenden Hernien als „internae" bezeichnet. Für alle Leistenhernien aber ist der Austritt oberhalb des Ligam. Poupartii charakteristisch.

Die Lageverhältnisse der 3 platten Bauchmuskeln s. S. 275.

Dadurch dass die 3 platten Bauchmuskeln in der Leistengegend den Samenstrang bzw. das Ligam. rotund. uteri schräg nach medianwärts, unten und vorn zwischen sich durchtreten lassen, entsteht der Leistenkanal. Er ist bei dem Manne etwa $3^1/_2$ cm lang, bei dem Weibe etwas länger und zugleich enger. Die Enden des Kanals heissen die Leistenringe, deren man demnach einen innern und einen äussern hat. Der innere Leistenring ist eine mehr vertikalstehende schlitzförmige trichterartige Ausbauchung (Figur, Fossa externa) der Fascia transversa. Diese Ausbauchung,

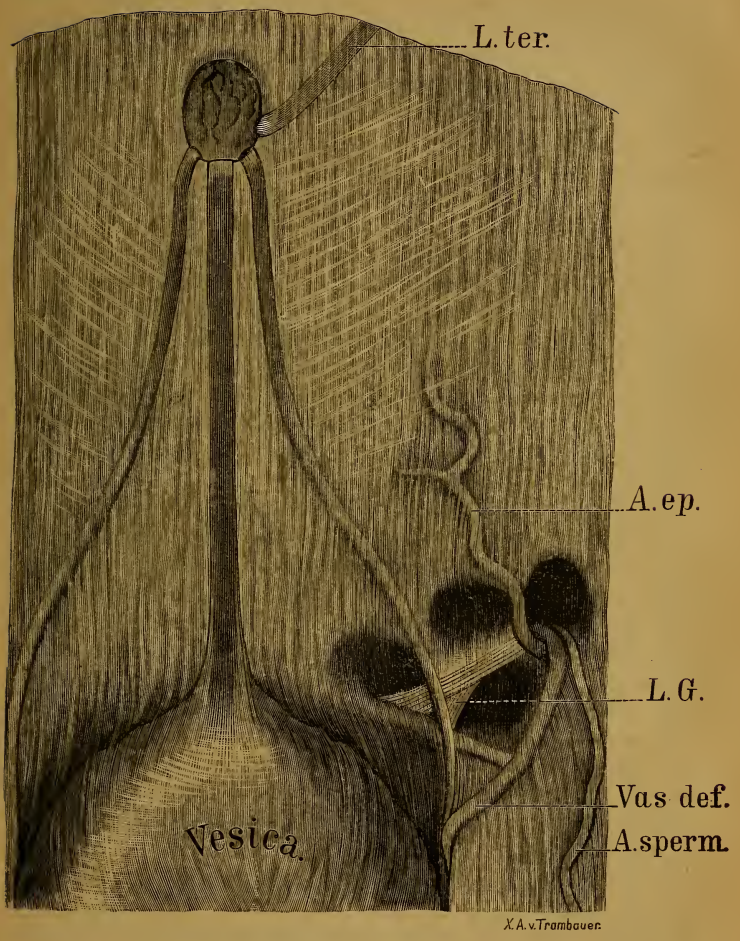

Fig. 66. Bruchpforten.

in welcher das Vas deferens und die Vasa spermatica mit den gleichnamigen Nerven zur Bildung des Samenstranges zusammentreten, ist nach der Bauchhöhle zu von dem

Peritoneum parietale und subserösem Fett überzogen, und die ebengenannten in ihr zusammentretenden Gebilde liegen sämtlich extraperitoneal. Die Fortsetzung dieser Ausbauchung der Fascia transversa überzieht sie alsbald als Tunica vaginalis commun. funiculi spermat. et testis. Der äussere Leistenring ist eine schräg von lateralwärts oben nach medianwärts unten gerichtete Oeffnung in der sehnigen Ausbreitung des M. obliquus externus, von einer mittleren Höhe von $2^1/_4$ cm und etwa halb so breit, von öfter elliptischer als spaltförmiger Gestaltung. Denn seine seitlichen Begrenzungen, die sogen. Pfeiler, vereinigen sich oben öfter bogenförmig als zu einer Dreieckspitze. Nach unten divergieren sie zu ihren Insertionen am Schambein, so dass nach unten der Leistenring knöchern abschliesst. Auch von den Rändern dieses äussern Leistenrings stülpt sich eine Fascie ein, und tritt über auf den Samenstrang, eine dünne Fortsetzung der Fascie des Obliquus externus, welcher man den Namen Fascia Cooperi gegeben hat.

Als Wände des Leistenkanals ergeben sich folgende: die untere Wand ist der Umschlag des Lig. Poupartii; die vordere wird gebildet in der Nähe des äusseren Leistenrings blos von der Aponeurose des M. obliqu. externus, weiter nach oben auch von den untersten Partien der Mm. transversus und internus, von welchen auch Faserzüge in das Innere des Kanals abschwenken, um sich der vorderen und lateralen Fläche des Samenstrangs aufzulagern als Hodenheber, M. cremaster. Die hintere Wand wird von der Fascia transversa, dem subserösen Zellgewebe und Peritoneum, die obere von den hier an die hintere und vordere Wand auseinanderweichenden Schichten der Bauchmuskeln gebildet.

Durch den Leistenkanal treten, dem Wege des Samenstrangs folgend, die Herniae externae s. obliquae herab. Sie liegen stets lateralwärts vom Samenstrange. Erstrecken sie sich nur bis zum äusseren Leistenring, so hat man die Herniae interstitiales. Eine Abart dieser ist die Hernia paringuinalis (Lotzbeck), welche durch einen Spalt im lateralen Pfeiler des äusseren Leistenringes unter die Haut

tritt. Treten aber die Eingeweide (Darm, Netz etc.) durch den Leistenkanal herunter bis in das Scrotum bezw. in das Labium majus, so hat man die H. scrotalis, labialis. Im Gegensatz zu den Herniae inguin. obliquae s. externae werden die, wie oben erwähnt, durch die Fossae mediae austretenden H. inguinalis internae auch directae genannt, weil ihr Weg von der Fossa media zum äusseren Leistenring hin ein ganz gerader ist. Diese Hernien liegen also stets medianwärts von Art. epigastrica und Samenstrang, (s. Figur S. 295). Die Schichten, welche derartig ausgetretenen Eingeweiden als Bedeckung dienen, theoretisch festzustellen, hat keinen praktischen Nutzen für die bezüglichen Operationen, weil bei einigermassen älteren Hernien einzelne derselben gänzlich atrophieren, durch vorübergehende Entzündungen Hyperplasien, Cystenbildungen gesetzt werden können, wodurch diese Bedeckungen ganz regellos werden. Es genügt festzuhalten, dass die innerste Schicht, der Bruchsack selbst, stets gebildet wird von einer vorgestülpten Partie des parietalen Blattes des Peritoneums. Die in der Bruchpforte liegende engste Stelle des Bruchsackes wird Bruchsackhals genannt, das übrige Bruchsackkörper.

Operation. Hier kommen reponible, dann angewachsene und drittens eingeklemmte Hernien in Betracht. Zur Behebung der ersten beiden Arten kann operativ vorgegangen werden mit der „Radikaloperation", siehe unten. Einklemmungssymptome einer Hernie aber (Schmerzhaftigkeit und häufig Härte derselben, Obstipation, Erbrechen, und weiter grosse Prostration und Collaps) indicieren jederzeit dringlich folgende stufenweise fortschreitende Massnahmen: 1) Taxis d. i. Versuch der unblutigen Reposition, bei hochgelagertem Kreuz und flektierten und adducierten Oberschenkeln; führt diese nicht zum Ziel, so lässt man dem Patienten womöglich im protrahierten warmen Sitzbade oder in Spica mit elastischer Binde oder mit aufgelegter Eisblase einige Stunden Erholung, und bereitet vor die 2) Taxis in (tiefer) Narkose und gleichzeitig 3) den Bruchschnitt, welcher, wenn auch letztere versagt, in der nämlichen Narkose zur Anwendung kommt. Macht

man dieses planmässige Vorgehen sich zur Regel, so setzt man sich weder dem Vorwurfe zu raschen Entschlusses, noch dem der Säumigkeit aus. Nur behalte man dabei noch im Auge, dass der Bruchschnitt um so frühzeitiger ausgeführt werden muss, je stürmischer die Einklemmungssymptome aufgetreten sind; dass derselbe auch nach 2—3 Tage bestandenen Einklemmungssymptomen heutzutage harmloser erscheinen muss als annoch versuchte Taxis; ferner dass da, wo ausnahmsweise die Bruchgeschwulst weich bleibt (weil durch Kompression der Venen und Arterien Anämie, nicht venöse Stauung der eingeklemmten Schlinge vorliegt), während die akutesten und heftigsten Einklemmungserscheinungen bestehen, — nur rasches blutiges Einschreiten vor Gangrän und septischer Peritonitis schützt; und endlich, dass der Bruchschnitt auch gemacht werden muss, wenn nach anscheinend gelungener Taxis die Einklemmungssymptome fortbestehen, weil etwa durch brüskes Manipulieren die Bruchpforte abgerissen und samt der eingeklemmten Darmschlinge reponiert worden ist (Schein-Reposition, Reposition en bloc).

Was die manuelle Ausführung der Taxis betrifft, so darf diese nie gewaltsam sein, soll stets zielbewusst gegen die Achse der Bruchpforte hin geschehen unter Vorbeugung des seitlichen Ausweichens des Bruchinhaltes; muss zunächst immer den der Bruchpforte zunächst gelegenen Teil der Hernie zu reponieren streben. Eine kontinuierliche konzentrische Kompression der Gegend des Bruchsackhalses mit den Fingerspitzen (Roser) ist oft sehr wirksam durch Beheben von Klappenverschlüssen im letzteren, so dass der flüssige und gasige Darmschlingeninhalt teilweise passieren kann. Ein Gurren in der Hernie, welches Letzteres anzeigt, gibt günstige Prognose. Auch ein vorsichtiges seitliches Hin- und Herbewegen des Bruchsackhalses erzielt oft Lüftung. Oder eine kontinuierliche, also womöglich gegen 10 Minuten lang ausgeführte Kompression des Halses mit der linken, und gleichzeitig kontinuierliche konzentrische von der Peripherie nach der Pforte hin wirkende vorsichtige Kompression der Bruchgeschwulst mit der rechten Hand. — Die ganze Bruchgeschwulst bald nach der einen, bald nach der andern Seite abzuknicken, leistet wenig. — Der mit der Taxis gleichzeitig empfohlene Aetherspray dürfte bei Hernien, bei welchen Gangrän droht, gefährlich sein.

Die Herniotomie besteht aus 3 Akten. Zunächst ist die eingeklemmte Darmschlinge freizulegen,

1. Akt. Bruchgeschwulst und Umgebung sind rasiert, tüchtig abgeseift und mit antiseptischer Flüssigkeit abgewaschen. Man lässt sich, um Zeit zu sparen, eine Hautfalte erheben quer über den grössten Durchmesser der Geschwulst und durchschneidet sie, also hier gewöhnlich stark schräg von aussen oben, nach innen unten und herab auf das Scrotum resp. das Labium majus. Spaltet dann präparatorisch Schicht für Schicht zwischen zwei Pinzetten, in der ganzen Ausdehnung der Hautincision, bis der Bruchsack in der Wunde vorliegt. Dieser ist kenntlich durch seinen in die Bruchpforte hinein reichenden Stiel durch die glatte Verschieblichkeit seiner serösen Innenflächen an einer zwischen den Fingern erhobenen Falte, oft auch durch das Durchschimmern von Bruchwasser. Letzteres kann ja auch fehlen, häufiger bei den Schenkelhernien, s. unten; ein unvermutetes Abfliessen von Flüssigkeit jedoch legt immer den Gedanken nahe, ob nicht der Bruchsack bereits eröffnet wurde. Besonders bei gangränösen Hernien ist es oft recht schwer zu unterscheiden, ob schon der Darm vorliegt oder nicht: die letzte Hülle des Bruchsacks ist manchmal schon grauschwarz und verbreitet sogar einigen üblen Geruch, das nach der Incision auslaufende zersetzte Bruchwasser gleicht nach Ansehen und Geruch ganz dem Dünndarminhalt. Vorsichtiges Weiterspalten der scheinbaren Darmschlinge gibt bald Klarheit; man findet dann, dass eine schlaffe kollabierte Darmschlinge im Innern des scheinbaren Darmes liegt. Eröffnet wird aber heutzutage der Bruchsack jedenfalls immer: nicht weil nicht oftmals auch schon durch die Incision der Bruchpforte die Einklemmung behoben werden könnte, sondern weil man sonst die Reposition einer nicht mehr lebensfähigen Darmschlinge riskieren würde; und auch innerhalb des Bruchsackes Knickungen durch peritoneale Verwachsungen oder eine ringförmige Einschnürung, etwa durch Sanduhrform des Bruchsackes, die Ursache der Klemmung sein könnten. Man inzidiert also den Bruchsack vorsichtig erst an einer kleinen Stelle, schiebt eine Hohlsonde, wo Raum ist auch den Zeigefinger ein und spaltet ihn (der manchmal doppelt ist) successive von unten nach oben.

Nun gilt es, die Einklemmung zu beseitigen, 2. Akt. Findet sich der Sitz der Einklemmung in der Bruchpforte — was sich dadurch kundgibt, dass diese die Fingerspitze oder auch nicht einmal einen dünneren Gegenstand neben dem Bruchsackhals einführen lässt, oder dass, wenn man die Pforte nicht sehen, sondern nur mit dem eingeführten Finger fühlen kann, dieser einen hemmenden starren fibrösen Ring, einen scharfrandigen, dem Druck nicht nachgebenden Schlitz konstatiert — so drängt man, ausserhalb des Bruchsackhalses in diesen das geknöpfte, nicht zu kurze Bruchmesser mit seiner dem linken Zeigefinger flach aufgelegten Schneide ein, dreht dasselbe und erweitert die Pforte mittelst mehrfacher kleiner Einkerbungen an verschiedenen Stellen, was am wenigsten Gefahr bringt. Man soll dabei die Messerschneide mehr durch Druck als durch Zug wirken lassen, deshalb seien die Herniotome nicht allzu scharf; auch lässt sich die Bruchpforte, wenn sie einmal ein- oder mehrfach angeschnitten ist, oft ganz gut mit dem Finger oder einem eingeführten Haken stumpf erweitern. Sollten grössere Incisionen unumgänglich werden, so zeigt ein Blick auf unsere Figur S. 295, dass dieselben a) bei dem äusseren Leistenbruche nach oben oder nach aussen zu machen sind; denn nach innen würde die Art. epigastrica, nach unten würden die Komponenten des übrigens auch eventuell zu verlagernden Samenstrangs gefährdet, b) bei dem inneren Leistenbruche nach oben oder innen oder unten, nur nicht nach aussen, wo wiederum die Art. epigastrica gefährdet sein würde.

Findet sich aber der Sitz der Einklemmung in dem Bruchsackhalse — was sich kundgibt: dadurch, dass die Bruchpforte von vornherein weit ist, so dass man mit dem Finger zwischen Bruch und Bruchpforte eindringen kann (zuweilen schon vor der Operation diagnostizierbar); dass die Hernie nach genügender Erweiterung der fibrösen Bruchpforte gespannt bleibt und dem Drucke nicht nachgibt; dass der Bruchsackhals sich auffallend stark verjüngt; oder sich nach Eröffnung des Bruchsackes direkt dem palpierenden Finger kundgibt, welch letzterem übrigens gleich eine Er-

weiterung gelingen kann — so wird bei nötiger Incision der linke Zeigefinger innerhalb des Bruchsackhalses vorgeschoben, um mit seiner Dorsalseite den Bruchinhalt zu schützen, auf seiner Vola der Knopf des Bruchmessers über die einklemmende Stelle in die Bauchhöhle vorgeschoben und wieder zu multiplen kleinen Einkerbungen aufgestellt. Die Herausnahme des Messers geschieht wie die Einführung mit gegen die Fingervola gerichteter Schneide.

Die Reposition des Bruchinhaltes in die Bauchhöhle, 3. Akt, erfordert zunächst ein schonendes Weitervorziehen desselben aus der Bruchpforte zum Ausschlusse einer etwaigen zweiten, höher gelegenen Einklemmungsstelle, zur Ausgleichung etwaiger Achsendrehungen an der Darmschlinge und insbesondere zu genauer Besichtigung der in der Pforte konstringiert gewesenen Partien auf Lebensfähigkeit. Blaurot oder braunrot sieht jede längere Zeit eingeklemmte Darmpartie aus; aber schwarzrot oder gar ganz schwarz gewordene Darmpartien dürfen nicht mehr reponiert werden. Eine Veränderung der Färbung zum Besseren ist während der Operation noch möglich. Ferner sind Glätte und Glanz der gut abgespülten Darmoberfläche, sowie eine rasche und elastische Ausgleichung erhobener Fältchen Zeichen von Lebensfähigkeit. Ist diese festgestellt, so werden etwaige Adhäsionen dadurch beseitigt, dass man Stückchen des angewachsenen Gewebes mit wegschneidet und an dem Darme hängen lässt, eine etwaige Blutung sorgfältig stillt, desinfiziert und — die letztvorgefallenen Partien zuerst — reponiert, ebenso kleine Netzvorfälle; grössere und etwa degenerierte werden abgeteilt unterbunden und abgetragen. Wenn man den Bruchsack mit mehreren Pinzetten ausgespannt etwas hervorziehen lässt, wird durch teilweise Abglättung seiner, allerdings häufig untereinander verwachsenen Falten sehr oft die Reposition erleichtert. Einlage eines Drain bis an die Bruchpforte, Naht.

Bestanden weitgehende unlösbar erscheinende alte Verwachsungen, so muss man sich entweder damit begnügen, die direkt lebensgefährliche Einklemmung behoben zu haben und auf die Reposition verzichten; oder es tritt die Resektion der verwachsenen Darmpartie (S. 269) in ihr Recht.

Wie verfährt man aber schliesslich, wenn trotz aller Vorsicht eine Blutung aus der Tiefe auftritt, oder sich die Hernie aus nicht zu eruierenden Gründen irreponibel erweist, oder bei einer Reposition en bloc (S. 298) oder bei Platzen des Darms während der Repositionsversuche? — Hier bleibt nur übrig, durch Verlängerung des bestehenden Schnittes die Bauchhöhle genügend zu eröffnen. Man kann dann an die Quelle der Blutung kommen, jede mögliche Reposition machen etc.

Nach der Reposition wird meistens gleich die *Radikaloperation der Hernie* angefügt i. e. der absolut ungefährliche Versuch der Verödung des Bruchsackes und wohl auch der Nahtverschluss der Bruchpforte um den Samenstrang her. Man schneidet den hervorgezogenen, an der Bruchpforte mit starkem Chromgut unterbundenen und möglichst isolierten Bruchsackhals quer ab und vereinigt seine Blätter durch die Naht, mit oder ohne folgende Exstirpation des Bruchsackkörpers. Auf die Naht der angefrischten Pfeiler ist nicht viel Vertrauen zu setzen: so gefässarme aponeurotische Gewebe verheilen nicht leicht, auch darf ja der Samenstrang durch die Vereinigung nicht komprimiert werden. Czerny hat hiefür die „Miedernaht" empfohlen: ein starker Chromgutfaden wird mit 2 Nadeln armiert, und bringt mittelst einer fortlaufenden Kreuznaht die Pfeiler in guten Kontakt. Folgt Etagennaht der Bedeckungen, mit oder ohne Draineinlage, antiseptischer Verband, Opium. — Nach der Radikaloperation ein Bruchband tragen zu lassen, scheint unzweckmässig, weil sein Druck die Narbe verdünnt und ihre Widerstandsfähigkeit herabsetzt.

Hatte man sich aber nicht von der Lebensfähigkeit der vorgefallenen Schlinge überzeugen können, so darf dieselbe auch durchaus nicht reponiert werden, sondern man kann sie entweder in der äusseren Wunde für 1—2 Tage fixieren mittelst einer durch das Mesenterium stumpf mit der Pinzette bohrend und mit wenigstens 1 cm Distanz durchgeführten Fadenschlinge, damit die Kotentleerung nach eingetretenem Durchbruch sicherlich nicht in die Bauchhöhle dringen kann; hiebei wird zweckmässig die Bruchpforte so

ausgiebig erweitert, dass ihre entzündliche Schwellung die Schlinge nicht komprimiert. Oder man entscheidet sich für vorliegende Gangrän und legt — in allen zweifelhaften Fällen weitaus das sicherste Verfahren — einen „*künstlichen After*“ an: man näht mit Chromgut die hervorgezogenen gesunden Partien der Darmschlinge an die Ränder der Hautwunde ringsum sicher fest und spaltet dann den Darm. Mag aber die Darmschlinge aussen liegen bleiben oder der künstliche After angelegt werden, jedenfalls muss Bruchpforte und Bruchsackhals ausgiebig erweitert sein, dass der Darminhalt durch die Perforationsstelle des Darmes oder den künstlichen After ganz frei abfliessen kann. Es konkurriert mit letzterer Operation ja die Darmnaht und -resektion, S. 269; doch ist für die weniger komfortable Praxis, sowie bei einigermassen entzündlicher Beschaffenheit der Gewebe die Anlegung des künstlichen Afters weitaus das zweckmässigste. Die spätere Heilung desselben kommt entweder spontan zu stande, was am einfachsten und anscheinend besten gefördert wird durch Einlage eines dicken, an den Enden schief zugeschnittenen, mit einer Fadenschlinge in dem Bereich der Wunde festgehaltenen Gummidrain (Senn), welcher dann durch sein beständiges Bestreben, sich gerade zu strecken, den Dupuytrenschen „Sporn“, die klappenförmige Hervorragung der mesenterialen Darmwand, andauernd zurückdrängt; oder sie erfordert sekundär eine Darmresektion. Dieselben Massnahmen kommen in Frage, wenn man bei der Incision der Haut einen bereits erfolgten Durchbruch der irreponiblen Darmschlinge, einen Kotabscess vorfand, welcher zunächst wie jeder einfache Abscess breite Eröffnung und Drainage, eventuell gleich Thermokauterisation indiziert. Das Exkochleiren wäre hier nicht am Platze, weil Wundflächen geschaffen würden, die der Resorption und Beeinflussung durch die hier reichlich vorhandenen septischen Stoffe ausgesetzt, sogar eine Allgemeininfektion vermitteln könnten.

II. Schenkelbruch, Hernia cruralis.

Topographie. Für die Schenkelhernien ist der Austritt unterhalb des Ligam. Poupartii charakteristisch.

Ueber ihre Austrittspforte siehe zunächst Topographie S. 34. Das Septum crurale ist in dem Annulus cruralis, also zwischen Poupartschem, Gimbernatschem Bande, Schambein und Gefässcheide der Schenkelvene ausgespannt; es ist eine meist nicht sehr feste netzförmige Faserschichte, welche die Bauchhöhle von dem subkutanen Fettlager des Oberschenkels scheidet, und welche als ein Teil der Fascia transversa aufgefasst werden kann. Dieses Septum ist bei Frauen grösser als bei den Männern, und hat eine, gewöhnlich sogar mehrere Lücken für den Durchtritt stärkerer Lymphgefässe. Diese Lücken gewinnen grösste chirurgische Wichtigkeit, weil vorzugsweise sie Ursache und Sitz der Einklemmung von Schenkelbrüchen bilden können. Nach der Bauchhöhle zu liegt dem Septum nur das Peritoneum auf.

Normaler Weise besteht nur der hier beschriebene Schenkelring, und ist ein vorgebildeter Kanal nicht vorhanden. Einen solchen formt sich erst die vordringende Darmschlinge, vom Schenkelring beginnend und das Septum durchbrechend oder vor sich hertreibend, nach vorn und abwärts in der Fossa ileopectinea durch lockeres Bindegewebe und zwischen Lymphgefässen hin bis zur Fossa ovalis der Fascia lata. Demnach hat dieser Schenkelkanal den Schenkelring selbst als Eingangspforte, die Fossa ovalis und bei noch weiterem Vordringen sogar eine Lücke der Lamina cribrosa fasciae latae dicht unter der Haut als Ausgangspforte; und seine Wandungen sind gebildet von Gimbernat'schem Bande, Schambein und Fascia ileopectinea, Schenkelvene, Schenkelvenenscheide, dem oberflächlichen Blatte der Fascia lata und der verdrängten Rosenmüller'schen Drüse. Wie im Septum crurale, so ist auch in den Lücken der Lamina cribrosa Einklemmung der Hernie möglich.

Die gewöhnlichen Schenkelhernien haben die grossen Schenkelgefässe an ihrer Aussenseite; ebenfalls an der äusseren Seite entspringt die Art. epigrastrica inf. aus der Iliaca externa und verläuft 12—15 mm oberhalb des Schenkelrings weg aufwärts gegen den Nabel. Entspringt die Art. obturatoria nicht normaler Weise aus der Hypogastrica, sondern an dem Poupart'schen Bande aus der Epigastrica

oder der Cruralis — durchaus nicht seltene Fälle, nach Henle durchschnittlich in der 3. Leiche, und etwas häufiger bei Frauen als bei Männern — so nimmt sie ihren Weg zu dem Foram. obturatorium nach hinten und unten, über die mediale Seite der Vena cruralis hin durch den vorderen und medialen Umfang des Schenkelrings über den Schambeinrand hinab, und kann die mediale Hälfte des Bruchsackhalses der Schenkelhernie von oben umfassen. Behält nun bei dieser durch Nichts vorherzusehenden Anomalie die Obturatoria überdies den normalen Verlauf der Anastomose ihres Ramus pubicus mit dem Ramus pubicus der Epigastrica bei, so wird durch deren Begegnung an dem medialen Umfang des Schenkelrings die mediale Hälfte des Bruchsackhalses von unten umfasst, und ist also der Schenkelring resp. Bruchsackhals allseitig von grösseren Gefässen umschlossen: die früher sehr gefürchtete „Corona mortis", deren Gefahren bei der Herniotomie indessen man ebenfalls durch die Multiplizität kleinerer Einkerbungen abzuwehren gelernt hat, s. unten.

Operation. Auch bei Einklemmung einer Hernia cruralis hält man fest an dem planmäsig stufenweisen Vorgehen wie bei Leistenhernien S. 297 angegeben: Taxis (hier unter Erschlaffung der Bruchpforte durch Beugung und Adduktion des Oberschenkels), Bad oder Eisblase, Taxis in Narkose, Schnitt. Ueber den längsten Durchmesser der rasierten, abgeseiften und desinfizierten Bruchgeschwulst hinweg, führen wir zur Freilegung der eingeklemmten Darmschlinge den Hautschnitt. Die Bedeckungen der Schenkelhernie sind oftmals nur dünn, ja wenn dieselbe durch die Lücken des Septum crurale sowie der Lamina cribrosa hindurchtrat, findet sich der Bruchsack unmittelbar unter der Haut; deshalb ist schon der Hautschnitt hier sehr vorsichtig zu führen und dann möglichst stumpf vorzudringen. Nach Eröffnung des Bruchsackes sucht man auch hier die Einklemmungsstelle: liegt dieselbe in der Ausgangspforte des Schenkelkanals, der Lamina cribrosa der Fossa ovalis, so kann man zu ihrer Behebung fast stets eine Ausdehnung der engen Stelle mit der Fingerspitze durch Auseinander-

drängen oder unter Zuhilfenahme eines stumpfen Hakens durch Einreissen der gewöhnlich nicht sehr widerstandsfähigen Faserzüge zu erreichen suchen; wo das nicht zum Ziele führt, dürfen die Einkerbungen nur medialwärts und nach oben angebracht werden, weil lateralwärts die Schenkelvene und über den unteren Rand der Fossa ovalis die Vena saphena zu ihr verläuft. Uebrigens wäre diese leicht zu erkennen und vermeiden, und hier vorhandene kleinere oberflächliche Arterien, Aestchen der Epigastr. superfic. und der Pudendae ext. sind gleichgültig.

Sitzt die Einklemmung aber in der Eingangspforte des Schenkelkanals, im Septum crurale, so wird ebenfalls zunächst versucht, durch Auseinanderdrängen und Einreissen der Septumfasern mit der Fingerspitze nach aussen hin um die mediale und hintere Seite der Schenkelvene auf unblutigem Wege eine möglichste Erweiterung der Bruchpforte zu schaffen. Gelingt dies nicht, so sind hier die mehrfachen kleineren Einkerbungen mit dem geknöpften Messer nach allen Seiten hin das einzig erlaubte blutige Vorgehen, weil bei Vorhandensein der eben beschriebenen, an dem Lebenden durch nichts zu diagnostizierenden Gefässanordnung zur „Corona mortis" vom Bruchsackhalse nach keiner Seite hin ohne Arterienverletzung in der Tiefe ausgiebig inzidiert werden kann. Wäre eine grössere Inzision absolut notwendig, so inzidiert man nach oben und medianwärts auf den Leistenkanal los, rücksichtsloser bei Frauen, weil eine Verletzung des Ligam. uteri rotund. unerheblich ist.

Der Operierende gedenke der hier nicht selten vorkommenden doppelten und der lipomatösen Bruchsäcke; bei ersteren findet sich zunächst kein Bruchinhalt vorliegen, sondern man fühlt ihn in der Tiefe. Bei dem lipomatösen hat man glattwandige, oft sehr starke Fettschichten vor sich und erst die tieferen Lagen der häufig sehr vielschichtigen Cruralhernien werden wieder fascienartig. Besondere Schwierigkeit des Urteils, ob schon Darm vorliegt oder nicht, entsteht, wenn auch noch das Bruchwasser gänzlich fehlt, was besonders in kleineren und frischeren Cruralhernien häufig ist.

Seltnere Varietäten sind: Herabsteigen der Cruralhernien in den trichterförmigen Eingang der Schenkelgefäss-Scheide und Durchbrechen dieser; Verschiebung der Hernie hinter die Schenkelgefässe; Durchtritt durch einen Spalt des Gimbernatschen Bandes; Durchtritt an der äusseren Seite der Art. cruralis. Bei Operation der letzteren Form gedenke man der Art. circumflexa ilei, welche der Epigastrica gegenüber hinter dem Poupartschen Band aus der äusseren Seite der Art. cruralis abgeht.

Folgt die Reposition des Bruchinhaltes in die Bauchhöhle und Nachbehandlung nach den bei den Leistenhernien angegebenen Regeln und mit denselben wichtigen Cautelen; event. auch hier der Versuch der „Radikalheilung" durch Nahtverschluss des Bruchsackhalses und Abtragung des Bruchsackes.

Eine der Herniotomie vorausgeschickte Magenausspülung schützt, besonders bei bereits vorhanden gewesenem Ileus und bei grossen Hernien, gegen ein Ueberquellen des Mageninhalts während der Narkose in die Luftwege, erzeugt ruhigere Narkose und erleichtert die Reposition des Bruchinhaltes (Kredel, Küster).

Einklemmungen in Nabelbrüchen, H. umbilicales, werden weder durch die Bruchpforte noch durch einen Bruchsackhals veranlasst, weil diese Brüche ja gerade auf nicht vollständiger Verengerung und Schliessung des Nabelringes beruhen; es sind vielmehr Spalten des Netzes oder das runde Leberband, welche Verwachsungen mit dem Bruchsack etc. eingehen bezw. Darmschlingen abknicken. Deshalb sind diese Operationen nicht so einfach als man gewöhnlich glaubt, wenigstens nicht bei grossen älteren Hernien. Es ist zu beachten, dass der Nabelring besser an der Basis der Bruchgeschwulst als auf deren Höhe — von der linken Seite her wegen einer möglichen Lumen-Persistenz des Lig. teres, siehe Fig. S. 295 — freigelegt wird und zunächst mit kleiner Inzision. Denn die Bedeckung ist dünn, da die Nabelnarbe der Haut unmittelbar an die Linea alba festgeheftet, die Ausfüllungsmembran des Nabelrings (Fascia propria) oft lückenhaft, das Peritoneum infolge seines Festgewachsenseins an der Umrandung des Nabelringes durch seine Ausdehnung zum Bruchsack verdünnt ist. Deshalb wird hier bei der Herniotomie gewöhnlich sofort mit dem Hautschnitt der Bruchsack eröffnet und ist man durch den Nabel durch, so ist man auch schon auf dem Baucheingeweide. — Behebung der Konstriktion, event. auch Durchtrennung des runden Leberbandes etc., schliesslich Naht zur Erzielung primären Wundverschlusses.

7. Drainage des Mastdarms.

(Mit Sphynktrotomie.)

Topographie. (Vgl. S. 315.) Das S. romanum geht an der linken Seite des Promontoriums in den etwa 22 cm langen Mastdarm über, der sich mitten in die Concavität des Kreuzbeins hineinlegt, durch lockeres Bindegewebe an dieselbe ebenso wie an die vorangrenzenden Gebilde Blasenfundus und Prostata bzw. Uterus und Scheide angeheftet. Hier bildet er die geräumige „Ampulle". Er tritt durch das Beckendiaphragma mit einer in diesem befestigten Krümmung nach hinten und endigt mit der Analöffnung, dicht unter der Haut umgeben von dem ovalen M. sphincter externus. An der Kreuzbeinconcavität treten durch die Foramina anteriora die 3 ersten Sacralnerven zu dem Plexus ischiadicus, der 4. und 5. zum Plexus pudendalis. An den Seitenrändern der Hinterfläche des Kreuzbeins entspringen die grossen Gesässmuskeln, an seinen Dornfortsätzen die Aponeurose des Latissimus dorsi; an den Rändern des Os coccygis der nach diesem benannte Muskel. Das Bauchfell verlässt die hintere Circumferenz des Mastdarms in der Höhe des 2. falschen Kreuzbeinwirbels, und ungefähr in der Höhe des 3. auch die seitlichen und die vordere Fläche des Mastdarms, um sich auf Blase bezw. Uterus überzuschlagen.

Der Durasack, desgl. das Filum terminale reichen ebenfalls nur bis zu dem 2. oder 3. Kreuzbeinwirbel herab.

Ausführung. Dupuytren empfiehlt für Schussverletzungen des Mastdarmes, sofort die hintere Sphincter-Circumferenz bis zur Steissbeinspitze zu spalten, damit Sekret sowohl als der gesamte durch Abführmittel dünn erhaltene Kot dauernd frei abfliessen. Sodann legt Esmarch nach ausgiebiger Irrigation einen starken mit Jodoformgaze umwickelten Drain für längere Zeit ein, zur Erleichterung des Kotabflusses. Die Durchgängigkeit des Drains ist gut zu kontrolieren, und sind tägliche reinigende Ausspritzungen leicht anzubringen. Ohne Sphinkterdurchschneidung aber würde die Einlage beständigen Stuhldrang auslösen und so geradezu schaden.

8. Exstirpation und Resektion des Mastdarms.

(Vordringen um den linken Kreuzbeinrand herum, für alle grösseren Tumoren).

Topographie vorige Nummer.

Die *Kraske*'sche sakrale Methode ergibt wie keine andere die Vorteile der radikalen, wenigst blutigen und technisch nicht schwierigen Entfernung selbst sehr hochsitzender Geschwülste.

Rechte Seitenlage mit links mehr angezogenem Beine, Becken etwas vornüber geneigt. Auch die Bauchlage dürfte angehen. Der sicheren Orientierung dient ein in die Harnröhre des Mannes eingeführter Catheter resp. der linke Zeigefinger in der Scheide.

Spaltung der Weichteile auf der Medianlinie des Kreuzbeines von seiner Mitte herab bis unter das Ende des Steissbeins und Ablösung derselben nach links hin bis zum Kreuzbeinrand. Abtrennung der Ligg. tuberoso- und spinosacrum von ihm, Excision des Steissbeins. Nun kann der laterale Wundrand mit Haken ausgiebig nach links gezogen werden und der Zugang an das Rectum bis zum Promontorium hinauf liegt in ausgezeichneter Weise frei. Ein seichter Schnitt in das lockere Zellgewebe um den Mastdarm gestattet, diesen mit den Fingern aus seiner Umgebung zu lösen. Hat man dann ringsum den Levator ani abgeschnitten, so lässt sich das Darmrohr leicht herabziehen, bis die Douglas-Peritonealfalte Widerstand leistet.

Muss der Darm sehr hoch oben abgeschnitten werden, so kann von der Wunde aus noch ein weit freierer Zugang geschaffen werden dadurch, dass man ein Stück des linken Kreuzbeinrandes ausmeisselt. Dies kann geschehen bis zur Höhe des 3. Kreuzbeinloches, welches sich findet etwa 2 cm über der Mitte der Verbindungslinie der Spina post. sup. mit der Steissbeinspitze, oder in der Höhe, in welcher die Incisura ischiad. major an das Kreuzbein herantritt. Aber nicht durch das 3. Kreuzbeinloch hat der Meissel seinen Weg zu nehmen, sondern nur an der unteren Grenze dieses Loches vorbei, um den Plexus ischiadicus zu schonen; er durchschlägt dann das 4. Loch und das Kreuzbeinhorn.

Schede erhielt nach notwendiger Mitentfernung des 3. vorderen Sakralnerv nur vorübergehende Blasenmuskellähmung. Der Zugang wird soweit frei, dass operative Eingriffe bis zur Uebergangsstelle des Mastdarms in das S. romanum möglich sind. Wo nötig wird auch eine Querresektion des Kreuzbeins in der Höhe des untern Randes des 3. Loches vorgenommen, event. temporär. — Der Raum um den Mastdarm wird ausgiebig tamponiert, der hintere Teil der Wunde am besten ganz offen gelassen.

Vor Allem die Resektion eines Mastdarmstückes mit Erhaltung des gesunden Darmendes ist auf diesem Wege ohne Schwierigkeit möglich (*Rinne* bis zu 27 cm über der Analöffnung, *Schönborn* ca. 25 cm). Widersteht die Douglasfalte genügendem Herabziehen des Darmrohres, so wird sie ringsum vom Darme abgeschnitten (*Bardenheuer*: stumpf abgeschoben), was bei gelingender Antiseptik um so weniger Gefahr bringt, als sich bei dem Vernähen des zentralen mit dem peripheren Darmende die Darmserosa zirkulär so vollkommen und dicht in den Douglasraum hereinstülpt, dass sowohl die Bauchfellnaht, als die Drainage überflüssig wird. Die primäre Nahtvereinigung der Darmenden bedarf bei ungenügend entleertem Darme des Schutzes einer Colotomie S. 311.

Die Operation kommt vorzugsweise gegen Krebsgeschwülste in Anwendung. Zu ihr ermutigt die diagnostizierte Beweglichkeit der Tumoren besonders gegenüber der Beckenwand. Ergaben sich mit dieser ausgedehnte Verwachsungen, so unterbleibt der Eingriff besser und wird unter Umständen durch die Bildung eines künstlichen Afters ersetzt; bei Verwachsungen mit den nächstliegenden Eingeweiden, besonders Blase und Prostata, soll man nach Bardenheuer von einer Resektion auch dieser Organe nicht zurückschrecken. Sonnenburg hat $^2/_3$ der Blase reseziert, der Operierte lebte noch vier Wochen. Novara hat den Ureter bei dem Hunde in die Vorderwand des Rektums mit Erfolg implantiert; Tizzoni ebenfalls am Hunde die ganze Harnblase mit Erfolg durch eine resezierte Darmschlinge ersetzt.

Auch zur Entfernung kleinerer Tumoren soll man den Mastdarm genügend freilegen, um die Neubildung genau übersehen und ausgiebig exstirpieren zu können, bei tiefem Sitze gleich vom Damme aus: Steinschnittlage, die Afteröffnung wird elliptisch umschnitten, ein hinterer Schnitt

bis zum Steissbeine und ein vorderer etwa 3 cm lang angefügt, der Mastdarm tamponiert und ringsum möglichst stumpf (geschlossene Hohlschere, S. 3) freigelegt bis über die Erkrankungsstelle hinauf, hier abgeschnitten und das Ende in die Haut eingenäht. Indessen sei auch der früher allgemein geübten und teilweise ja recht einfachen Verfahren, kleinere nicht zu hoch sitzende Tumoren von der Schleimhautseite aus zu exstirpieren, mit folgender exakter Naht der Mastdarmwand, nach den Anweisungen *Volkmann's*, Erwähnung gethan. Sitzen dieselben am Mastdarmeingang, so ist einfach zu beachten, dass die Excisionswunde die Nahtvereinigung in querer Richtung gestatte, welche einer späteren Verengerung des Mastdarms durch Narbenschrumpfung vorbeugt. Die Excisionsschnitte gehen durch die ganze Darmwand bis an das perirectale Bindegewebe; Blutstillung, Naht. Bei dieser wechseln weit- und tiefgreifende Schlingen ab mit enger und flacher gelegten, dazwischen einzelne feinere Drains. Sitzt die Geschwulst höher, in der weiten und dehnbaren Ampulla recti, so wird sie zuerst der Umschneidung zugänglich gemacht durch forcierte Sphinkter-Dilatation: beide Zeige- und Mittelfinger werden in halber Narkose hakenförmig rechts und links in den Mastdarm eingesetzt und nun die Sphincter in der Richtung der Sitzhöcker gewaltsam so oft auseinandergezogen, bis der Anus unter einigem Prolaps der Schleimhaut offen bleibt oder wohl auch die Geschwulst selbst prolabiert. Wo nicht, würde man versuchen, den betroffenen Darmteil mit den Fingern oder Zangen vor die Analöffnung herauszuziehen, wo die Geschwulst natürlich am bequemsten excidiert werden kann. Gelingt dies aber nicht, so ist der Analeingang mit breiten Wundhaken, als welche sich sehr bequem die *Simon*'schen einblättrigen Spekula (S. 369) verwenden lassen, hinreichend auseinanderzuhalten, wobei am zweckmässigsten der Steiss des Kranken höher gelagert ist als seine Brust, damit die Eingeweide gegen das Zwerchfell hinsinkend durch negativen Druck den Mastdarm geradezu aufblähen. Der Operation folgt die extrarektale Drainage: Einstich eines schmalen Scalpells neben der Anusöffnung und durch denselben Ein-

legung eines mittelstarken Drains bis an die Darmwunde, welche durch die Naht komplett verschlossen wird, so dass die Darmhöhle mit der Wunde nicht kommuniziert.

Bei jeder der vorstehenden Mastdarmoperationen an dem Lebenden ist eine in Fasten und Laxieren bestehende 10—14tägige Vorkur von grösster Wichtigkeit für die Wundheilung.

9. Anlegung des künstlichen Afters, Colotomie.

(Weg durch die linke Bauchwand. Wundaussäumung mit dem Parietalperitoneum, darauf Einnähen des Darmfensters.)

Topographie. Bezüglich der Bauchdecken s. S. 274; bezüglich des künstlichen Afters nach Herniotomie s. S. 303. Das Colon ist durch seine 3 glatten seitlichen Längsstreifen Taeniae, ferner die Haustra und mehrfachen Fettanhängsel wohl charakterisiert gegenüber etwa erweiterten Dünndarmpartien. Das Colon ascendens kommt, durch einen vorderen Bauchfellüberzug an der rechten Bauchseite gut fixiert, vor der Niere unter die Leber herauf; noch besser an die linke hintere Bauchwand fixiert geht das Colon descendens von der Milz herab, wiederum unmittelbar vor der Niere.

Operation. Die künstliche Eröffnung des Darmes wegen Unwegsamkeit seines Endteiles wird immer an möglichst tiefer Stelle gemacht, um die Ernährung möglichst wenig zu beeinträchtigen. Am liebsten nimmt man sie an der linken Seite und dem Colon descendens vor, notgedrungen aber auch an der rechten; es stünde das S romanum noch zur Verfügung, aber dessen Lage ist nicht sicher genug und erfahrungsgemäss hat der an ihm angelegte künstliche After grosse Neigung zur Retraktion, wohl infolge seines oft langen Mesenteriums. Erfahrungsmässig am besten ferner vollführt man die Colotomie jetzt in der Zeit der Antiseptik mit bewusster Eröffnung des Bauchfellsackes.

Rechte Seitenlage, die untere Körperhälfte durch unter die Hüfte geschobenes Kissen abgebogen, um möglichst Raum zwischen Hüftkamm und Rippenrand zu gewinnen. Man palpiert die Spitze der 11. Rippe und führt den Hautschnitt von dieser senkrecht nach unten bis zum Hüftkamm; durchtrennt schichtenweise Fascia superficialis, Bauchmuskulatur und Fascia transversa auf der Hohlsonde. Jede

Blutung (Aa. lumbales) wird sofort nach ihrem Auftreten gestillt. Das jetzt vorliegende Peritoneum parietale ist zwischen 2 Pinzetten oder als Kegel zu erheben, an- und auf der Volarfläche des eingeführten linken Zeigefingers weiter aufzuschneiden. Dann aber sind seine Wundränder zu fassen und mittelst feiner und dichter Suturen mit der äusseren Haut zusammenzunähen.

Sodann zieht man das Colon, leicht kenntlich an seinem ebenbeschriebenen Aussehen, mit der Kornzange hervor und näht es, zunächst noch uneröffnet, ebenfalls in der Hautwunde fest, demnach Peritoneum auf Peritoneum. Die Nähte sollen hiebei die Bauchdecken ganz durchgreifen, an dem Darme aber die Schleimhaut nicht mitfassen. Jetzt folgt die Eröffnung des Darmes, oder — wo dies erwünscht und möglich erscheint — erst nach 1—2 Tagen, wenn die Verlötung an den Wundrändern eingetreten ist. Nach der Eröffnung wird ganz zweckmässig auch die Darm-Mucosa noch mit einigen Stichen an die Cutis festgenäht.

Das Einnähen des parietalen Bauchfellblattes in die Wunde hat 2 Vorteile: es kommt nicht zu Eiterung in den Muskelschichten und binnen 12 Stunden gewöhnlich schon ist auf dem peritonealen Raume der Bauchwunde der peritoneale Darmüberzug angeheilt.

Bei Colotomie wegen Rectalcarcinom empfiehlt sich die vollständige Durchschneidung des Darmes, Einpflanzung des zentralen Stückes in die Bauchwand, Verschluss (Einstülpung des Darmendes in das Lumen, Naht) und Versenkung des peripheren, um die Reizung des Carcinoms durch vorüberfliessenden und stagnierenden Kot zu beseitigen und dadurch seinen Zerfall zu verlangsamen, sowie die Krebsjauche nur nach unten abfliessen zu machen.

Nussbaum's Statistik von 262 Colotomien nach verschiedenen Methoden erweist eine Gesamtmortalität von 42%.

10. Operation der Mastdarmfistel, Fistula ani.

Topographie des Mastdarms s. S. 308. Seine Schleimhaut ist dick und gefässreich und hat in der unteren Partie Längsfalten; seine Muskelhaut ist bis zu 2 mm dick.

Mastdarmfisteln werden komplete genannt, wenn sie aus dem Mastdarmlumen durchs pararektale Gewebe und die Haut hindurch nach aussen führen; inkomplete aber, wenn der Eitergang im pararektalen Gewebe nur mit dem Mastdarme kommuniziert. Manchmal wird letztere Form

die incompleta interna genannt und neben ihr dann der einfache nach aussen geöffnete pararektale Abscess, der also gar nicht mit dem Mastdarmlumen kommuniziert, als Fistula ani incompleta externa bezeichnet. — Bemerkenswert ist, dass die innere Oeffnung der Mastdarmfisteln fast stets dicht oberhalb des Sphinkters liegt, wenn auch die Mastdarmfistel oder der paraproktitische Abscess viel höher hinaufreicht. Die Sondierung der Fisteln hat sehr vorsichtig und ohne jede Gewaltanwendung zu geschehen; denn sehr leicht sind hier künstliche Gänge gebohrt.

Die Behandlung geht auf vollkommen freie Entleerungsmöglichkeit von Eiter und Kot nach aussen aus, resp. auf Beseitigung der fortdauernden auf die Abscessgranulationen durch den Sphinkter ausgeübten Zerrung und Reizung. Scheint nur ein Perinealabscess vorzuliegen, so mag man zunächst, nach der Inzision von aussen, die immerhin mögliche Ausheilung unter Sitzbädern und Jodoformbehandlung abwarten. Heilt aber der Abscess lange nicht, oder hat die durch ihn eingeführte Knopfsonde den in den Mastdarm eingelegten Finger berührt und dadurch jene Kommunikation erwiesen, so wird die ganze Weichteilbrücke über der Fistel, enthaltend Sphinkter und Mastdarmwand, gespalten. Die zum Auffinden einer inneren Fistelöffnung eingeführte Sonde wurde wegen obenerwähnter häufigster Lage jener Oeffnung dicht oberhalb des Sphinkters zweckmässig stark abgebogen. Die Spaltung vollführt man entweder gleich auf dem Finger mit Knopfmesser typisch (Fig. 67 nach Hüter), oder auf der gebogenen zur Abscessöffnung ein- und zur Analöffnung herausgeführten Hohl- oder biegsamen Zinnsonde mit dem gewöhnlichen Messer. Komfortabler und für die Privatpraxis wegen Verhütung jeder stärkeren Blutung vorzuziehen ist der Ekraseur oder der Thermokauter, besonders wo ohne Narkose operiert werden soll. Bei Verdacht auf Tuber-

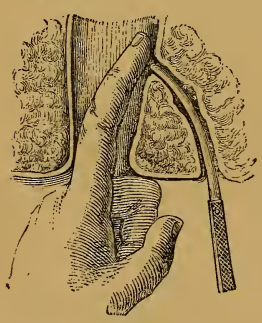

Fig. 67. Operation der Mastdarmfistel.

kulose folgt der Spaltung die Excision der Abscesswand mit oder ohne Naht, oder gründliche, in die Tiefe wirkende Thermokauterisation. Niemals darf versäumt werden, nach mehreren Fisteln zu forschen, denn alle müssen gespalten werden, sonst kommen Recidive. — Jodoformgaze-Ausstopfung.

b) Operationen an den Harnorganen.

Topographie. Die Beckenhöhle ist nach unten durch das fibrös-muskulöse Diaphragma pelvis abgeschlossen, und nur die Ausgangsöffnungen des Darmkanals und der Urogenitalorgane durchbrechen dasselbe in seiner sagittalen Mittellinie. Das nach unten konvexe Diaphragma besteht der Hauptsache nach aus dem Musc. levator ani, dann dem M. coccygeus; es hat sowohl einen oberen als unteren Fascienüberzug: die Beckenfascie bzw. tiefe Dammfascie.

Die starke Beckenfascie steigt von dem Eingang des kleinen Beckens beiderseits über den oberen Teil des M. obturator internus herab, verlässt dann die seitliche Beckenwand in Form eines durch sehnige Faserzüge von der Schamfuge und der Spina ischii her besonders stark gewordenen Streifens des Arcus tendineus, und zieht auf dem Levator ani gegen die Mittellinie hin, und zwar über die Prostata hinweg an die Harnblase an deren tiefster Stelle. Die dergestalt an das Diaphragma wie in einer Kapsel gründlich befestigte Prostata fixiert nun auch den unteren Abschnitt der Harnblase, den sogenannten Blasenhals, indem sie von dieser Uebergangsstelle der Blase in die Harnröhre ab den Anfangsteil der letzteren dicht umgibt.

Während so der Blasenhals und die ihm nächstliegenden Teile der Blase zwischen Symphyse und Rectum einer Lageveränderung nur sehr wenig fähig sind, ist andererseits der Körper und noch mehr der Scheitel der Blase in einer Verbindung mit den Nachbarorganen, welche ihnen relativ sehr bedeutende Platzveränderung gestatten.

Denn die vordere Blasenwand ist mit der Hinterfläche der Symphyse durch lockeres (gefässreiches) Bindegewebe verbunden, desgleichen die unteren seitlichen Partien mit der Beckenwandung; die hintere Wand des Blasenkörpers

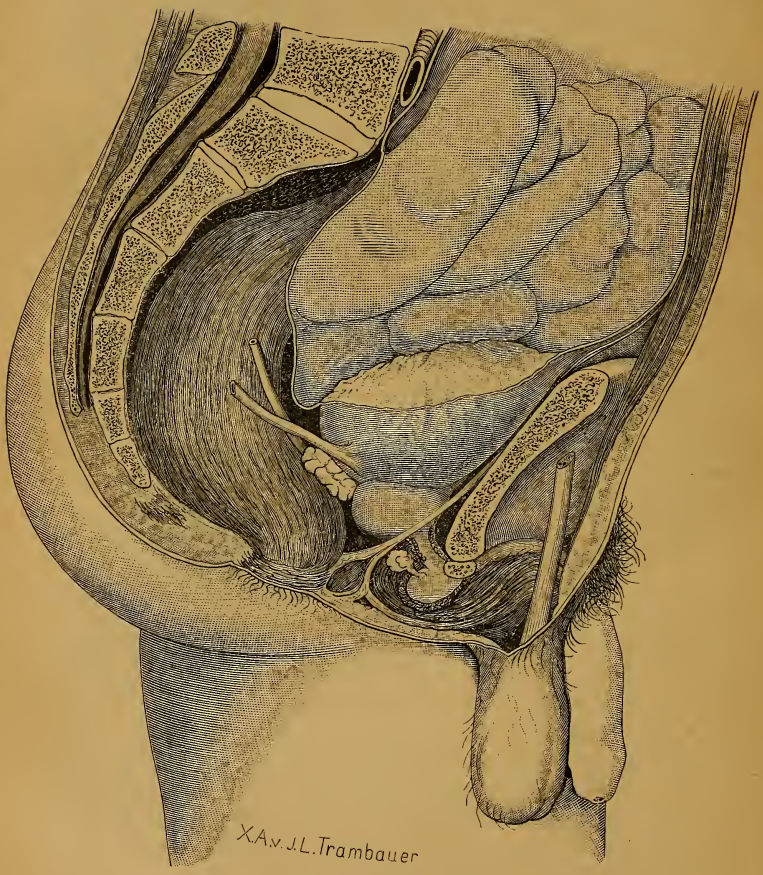

Fig. 68. Peritonealüberzug der Blase bei mässiger Füllung.

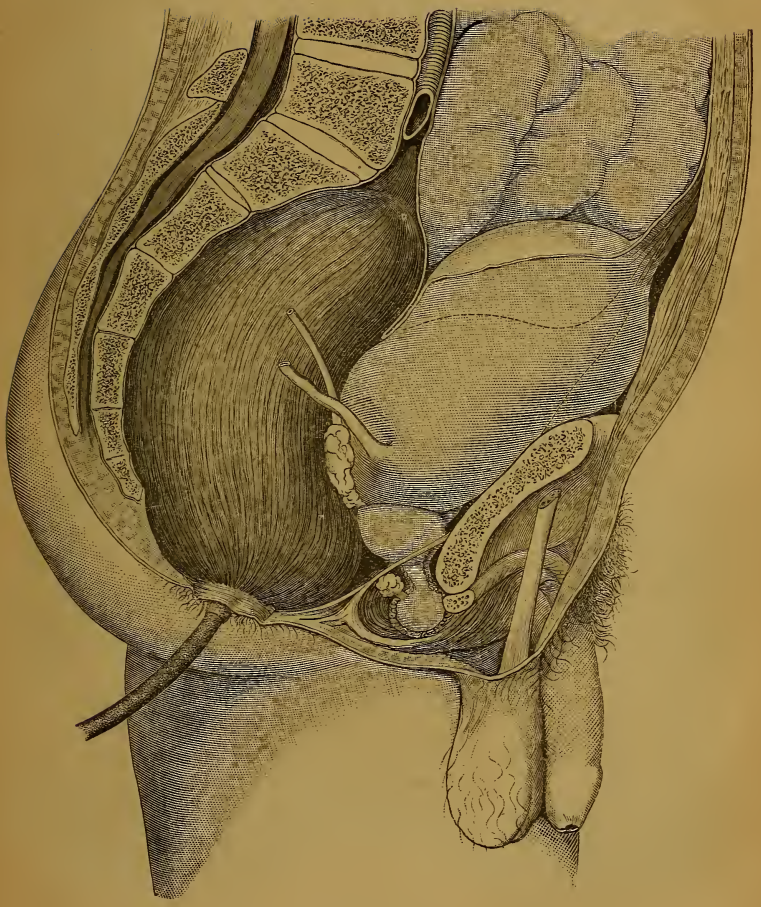

Fig. 69. Hebung des Peritoneum durch Rekteurynter und (mittlere und stärkere) Blasenfüllung.

und der Scheitel aber haben ihren elastischen und beträchtlich mobilen Peritonealüberzug, so dass also insbesondere einer weitgehenden Ausdehnung der Blase nach oben hin kein Hindernis entgegensteht.

Chirurgisch am wichtigsten sind diejenigen Ortsveränderungen, welche der peritoneale Ueberzug der Blase mitzumachen hat: Fig. 68 zeigt ihn bei mässiger Füllung der Blase, soweit er die Hinterfläche des Blasenkörpers bedeckt, in ganz charakteristischer feiner Runzelung; dann seinen Umschlag von dem Mastdarm zur Blase, die Excavatio rectovesicalis oder den Douglasraum, welcher durch die hier vorhandene mittelmässige Füllung des Mastdarmes etwas empor- und nach vorn gedrängt ist, sowie seinen Uebergang von dem Blasenscheitel über den Urachus s. Ligam. suspensorium vesicae medium hinweg zur vorderen Bauchwand oberhalb des durchsägten Schambogens.

Die Hebung der Blase im Ganzen und das Vorschieben des Blasenkörpers entlang der vorderen Bauchwand kann nun zu einem Grade gesteigert werden, dass die Blase von vorn oberhalb der Symphyse in der Medianlinie bei sonst normalen Verhältnissen ohne Gefahr der Bauchfellverletzung dem Messer und dem Auge des Operateurs ausgiebig zugänglich wird, ein Punkt von höchster Wichtigkeit für die Entfernung festsitzender Steine sowohl, als insbesondere auch von Blasentumoren. Das zeigt Fig. 69. Die an ihrer Aversseite von mir freipräparierten, im Uebrigen sorgfältig im Zusammenhang mit ihrer Umgebung gelassenen Eingeweide wurden in der von *F. Petersen* und *Fehleisen* für die Blasenoperationen angegebenen Weise behandelt: zunächst wurde der Mastdarm mittels eingeschobenen Recteurynters (grösser als der Kolpeurynter) so bedeutend als möglich aufgetrieben, dann die Blase ebenfalls ad maximum gefüllt. Infolge davon ist diese über die Symphyse emporgehoben und thatsächlich gegen die vordere Bauchwand angedrückt, dem Operateur präsentiert; der Blasenscheitel aber mit der Umschlagstelle des Peritoneum geradezu überraschend hoch getrieben. Bezügl. des ausserordentlich seltenen Festgewachsensein des Peritoneums an der Symphyse s. b. Operation.

Fig. 70. Beckenboden.

Die Gefässe der Harnblase sind seitlich herantretende Aeste der Hypogastrica, die der Harnröhre Zweige der Pudenda communis (s. interna), des Endastes der Hypogastrica. Sehr konstant findet sich an der Vorderseite des Blasenkörpers ein medialer Venenstamm oder ein Paar lateraler grösserer nicht selten varicöser Stämme mit reicher Verästelung; so dass dieselben geradezu als charakteristisches Erkennungszeichen für die Blase hingestellt werden können. Diese Stämme ziehen stets in der Körperlängsachse.

Der Weg zur vorderen Blasenwand oberhalb der Symphyse führt uns durch die Haut, den Panniculus adiposus und Fascia superficialis, event. auch durch die an dem oberen Schamfugenrand entspringenden Mm. pyramidales, wenn sie sich nämlich infolge starker Entwicklung in der Mittellinie berühren, und durch die Linea alba, in welcher die Aponeurosen der seitlichen Bauchmuskeln zusammentreten. Ausser diesem Wege an die Harnblase gilt für blutig operative Eingriffe heutzutage nur noch ein zweiter, durch den Beckenboden. Deshalb wird hier auch auf die Topographie des letzteren eingegangen, welcher sich gleich diejenige der Harnröhre naturgemäss anfügt.

Die Region ist begrenzt seitlich von den Sitzhöckern (Fig. S. 319 nach Nuhn, Ziff. 1) und den aufsteigenden Sitzbeinästen (2) nach vorn von der Schamfuge, nach hinten von dem Steissbeine (3) und den hinteren Rändern der grossen Glutäen (4). Die untere Fläche des Levator ani (5) ist, wie erwähnt, von der tiefen Dammfascie überzogen, deren seitliche Partien für die Dammgefässe eine starke Scheide (6) bilden. Indem diese Fascie einerseits von dem Ursprung des Levator — an der Innenfläche des absteigenden Schambeinastes, dem Arcus tendineus und der Spina ischii — herab über die untere Hälfte des M. obturator internus hin bis zum Tuber ischii zieht, andererseits in der Mittellinie des Dammes an dem Sphincter ani externus (7) sich verbindet mit der oberflächlichen Dammfascie, welche zwischen den Sitzbeinen und dem After sich herüberspannt und dabei auch die Mm. transversi überzieht, wird dem mit Fett ausgefüllten Cavum ischiorectale, dem Sitze der Analabscesse, eine vollkommene Fascienumhüllung gegeben.

Ziff. 8 der Figur bezeichnet den Durchschnitt der Haut und des Unterhautfettgewebes. Nach vorwärts von dem Sphincter ani liegt der M. bulbocavernosus (a), der den Bulbus des Corpus cavernosum urethrae von unten her umfasst. Von der inneren Fläche der Sitzhöcker und den aufsteigenden Sitzbeinästen entspringen beiderseits die Mm. ischiocavernosi (b) und laufen schräg nach vorn an die fibrösen Hüllen der Corpora cavern. penis: ebenfalls von der Innenfläche der Sitzhöcker entspringen die Mm. transversi perinei superficiales s. posteriores (c) und die tieferen oder vorderen gleichen Namens (d), um sich in der Damm-Mitte zu vereinigen.

Von den Gefässen des Dammes ist es die Art. haemorrhoidalis externa (Fig. S. 319, lit. e), welche lateralwärts des Steissbeines als erster Endast der Art. pudenda communis s. interna (f) zur Perinealgegend tritt, an Levator und Sphincter ani und die Afterhaut, dann die Art. transversa perinei (g, g), verläuft unter, über oder durch den gleich-

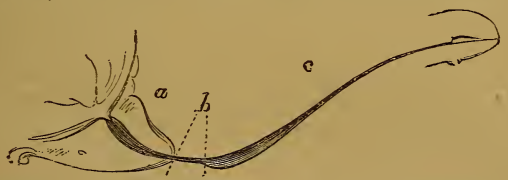

Fig. 71. Harnröhre, die Ausdehnung ihrer Teile etwas übertrieben markiert.

namigen superficiellen Muskel schräg nach innen und vorn zur Gegend des Bulbus und gibt jenem sowie den benachbarten Muskeln Zweige ab; Aa. scrotales posteriores (h, h), endlich die kürzere A. bulbourethralis (i) für das Corpus cavernos. urethrae bis zur Eichel hin. Diese Zweige der Pudenda rücken in der vorderen Dammgegend der Mittellinie sehr nahe, während der Stamm innerhalb der tiefen Dammfascie dicht an der Innenfläche der Sitzhöcker geborgen bleibt. Fig. S. 319, lit. k = Vena haemorrhoidalis externa, l = Vena pudenda interna, m = Venae scrotales posteriores, n = Nerv. haemorrhoidalis externus, o = Nerv. pudendus communis, oberflächlicher Zweig.

Des hintersten Teiles der Harnröhre, ihrer Pars prostatica (Fig. 71, aus Thompson-Casper, a), ist bereits

Erwähnung gethan; aus der hinteren Wand dieses 2—3 cm langen Teiles ragt als länglicher schmaler Wulst der Colliculus seminalis hervor, an welchem sich die Mündungen der beiden Ductus ejaculatorii und die Ausführungsgänge der Prostata befinden. Da diese Drüse der vorderen Mastdarmwand unmittelbar anliegt, kann ihre Hinterfläche, ihre seitliche Begrenzung und eventuell der diese Harnröhrengegend passierende Catheter durch einen in das Rectum eingeführten Finger leicht abgetastet werden. Aus der Prostata heraus tritt die Harnröhre durch das Diaphragma und somit aus der Beckenhöhle: pars nuda (b), 1 cm lang; sodann in den Bulbus ihres Corpus cavernosum, wo auch die Ausführungsgänge der Cooper'schen Drüsen in sie einmünden, und hat in diesem bis zur Penisspitze ihren längsten Abschnitt: pars cavernosa (c), mit ihrer ebenfalls praktisch wichtigen Erweiterung in der Glans, der Fossa navicularis urethrae.

Die Pars nuda heisst auch Isthmus urethrae, weil sie der wenigst ausdehnbare Teil der Harnröhre ist; die Entfernung desselben von dem unteren Rande der Schamfuge beträgt 1—2 cm. Hier ist besonders wichtig diejenige Partie der tiefen Dammfascie, welche sich von der durchtretenden Harnröhre zu dem Lig. arcuatum der Schamfuge herüberspannt, das starke Ligamentum triangulare urethrae: denn an dem unteren Rande dieses Bandes, welcher dem vorderen Umfang der Harnröhre am peripheren Ende der P. nuda entspricht, stösst der Catheter auf seinem Wege zur Blase leicht an und findet einen festen Widerstand; der hintere Umfang des gegenüber liegenden bulbösen Harnröhrenteils aber andererseits entbehrt jeden Schutzes durch festeres Gewebe in seiner Umgebung, täuscht infolge dessen durch seine Nachgiebigkeit und wird deshalb von der Hand des Topographie-Unkundigen am leichtesten durchbohrt.

Die Haut des Dammes zeigt in ihrer Mittellinie eine Raphe, welche sich nach vorn in die Raphe des Hodensackes fortsetzt; ihr lockeres Unterhautgewebe macht dieselbe leicht verschieblich. Dieses teilweise stark fetthaltige, teilweise fast fettlose Zellgewebe des Dammes mit seinen

vielfachen Fortsätzen zwischen die einzelnen Organe, ferner das die Blase, dann das die Urethra umgebende Zellgewebe gewinnen in ihrem Zusammenhang mit dem Zellstoff der Nachbarschaft, des Scrotums, Schamberges, der Inguinal- und oberen Schenkelgegend grosse Wichtigkeit für die Ausbreitung septischer Phlegmonen durch Harninfiltration, die sich sehr leicht mit septischer Peritonitis complicieren. Und speziell in dem prävesicalen Raume hinter der Symphyse sind der Retention günstige Verhältnisse geschaffen durch die Anordnung der Fascia abdominis transversa, welche sich hier in 2 Blätter teilt, deren eines schräg abwärts an die Blase zurückgeht (Fascia propria Cooperi), das andere an die Symphyse sich ansetzt, so dass derart sogar 2 vor der Blase gelegene Bindegewebsräume, ein „submusculärer" (Pinner) unmittelbar hinter den Recti gelegener und ein „prävesicaler" sich ergeben.

1. Catheterismus.

(Pointe: Uebergang des Bulbus in die Pars nuda, an der vorderen Wand das stramme Ligamentum triangulare, die hintere sehr nachgiebig.)

Grundsätzlich wird jeder Catheter (S. 363, 364) vor seiner Verwendung erst auf Durchgängigkeit geprüft mittelst Durchblasens oder zweckmässiger mit Durchgiessen einer desinfizierenden Flüssigkeit z. B. kochenden Wassers. Letzteres sehr einfache Desinfektionsmittel lässt leider der elastische Katheter nicht zu; für die Metallkatheter aber wird durch dieses Verfahren zugleich die nötige Erwärmung besorgt, da kühle Instrumente leicht hinderliche Muskelkontraktionen um die Harnröhre herum veranlassen.

Der Kranke ist in Rückenlage mit leicht gebeugten Oberschenkeln. Man reinigt zunächst die Eichel und Urethramündung mit desinfizierender Flüssigkeit, bestreicht dann den Katheter reichlich mit dünn verstrichener antiseptischer Salbe*), so dass sich an der Harnröhrenmündung gleich bei

*) Rp. Rotter. pastill. Nr. II.
Aqu. dest. qu. s. ad. solut.
Vaselini
Lanolini aa 15,0. — Mfu.

der Einführung der Spitze (des Schnabels) des Katheters ein kleines Depot desselben bilden kann, mit welchem jedes nachkommende Stück des Instrumentes aufs neue sich fettet. An der linken Seite des Patienten stehend, legt man nun die rechte Hand, welche den gekrümmten Metallcatheter zwischen den 3 ersten Fingern erfasst hat, auf den Bauch des Patienten genau in der Körper-Mittellinie, führt die Spitze des Catheters in die Harnröhre ein und schiebt nun mit der Linken den Penis parallel zur Bauchwand über das an der hinteren Harnröhrenwand hin durch die Fossa navicularis und weiter gleitende Instrument ausgiebig aber sanft hinauf, während die Rechte möglichst lange auf dem Bauche ruhig liegen bleibt. Bei Ausschluss von Strikturen im Verlaufe der Harnröhre findet der weniger Geübte ein Hindernis erst unterhalb der Symphyse, an der Pars nuda, da wo der Catheterschnabel über das an die vordere Harnröhrenwand heranragende stramme Ligam. triangulare hinwegsteigen muss. Hier fängt er sich leicht, besonders dann, wenn die ihn haltende Hand zu früh von den Bauchdecken weg sich erhob. Den anatomischen Verhältnissen der Pars nuda (S. 322) zufolge muss man mit dem Schnabel an der vorderen Harnröhrenwand um die als festere Querleiste sich dem Gefühl markierende Insertion jenes Bandes sich geradezu herumtasten, bei vorgefundenem Widerstand nach kurzem Zurückziehen vorübergehend die Nachgiebigkeit der hinteren Bulbuswand benutzen, sofort aber wieder an die vordere sich halten, wenn das Hindernis umgangen ist oder einigen Nachdruckes zu seiner Ueberwindung zu verlangen scheint. Der Anfänger enthalte sich des letzteren ganz, eingedenk der enormen Vulnerabilität der Harnröhre.

Erst während des Passierens dieser engen Stelle heben wir den Catheterhandgriff von der Bauchwand weg in die Höhe und machen dadurch den Schnabel durch den prostatischen Teil in die Blase hineinschlüpfen. Die linke Hand konnte, im Verlauf der Prozedur von dem Penis weggenommen, an dem Perineum den Gang des Schnabels kontrolieren, ebenso der in das Rectum eingeführte linke Zeigefinger die Passage der schwierigen Stelle. Dass dieselbe gelungen ist, zeigt

die sofort von der rechten Hand konstatierte auffallend leichte Beweglichkeit des Instrumentes, sowie der Abfluss von Blaseninhalt. Letzterer kann fehlen, wenn die Fenster des Catheters sich verstopften: vorsichtiges Einspritzen von Flüssigkeit hilft ab.

Ein pedantisches Festhalten an dem kunstgerechten Verfahren ist dem Anfänger unbedingt geboten; ein Zurückgehen auf dasselbe auch für den Geübten gewöhnlich der kürzeste Ausweg aus vorgefundenen Schwierigkeiten.

Auch der elastische Catheter findet an dem Isthmus urethrae leicht sich aufgehalten. Die auf den starren Metallcatheter geschulte Hand wird zweckmässig dem elastischen durch entsprechendes Biegen des Leitungsdrahtes und Liegenlassen des letzteren während des Einführens die Form und Festigkeit des starren geben. Sonst fasst man den elastischen ohne Leitungsdraht einfach an dem Schnabel kurz an und schiebt ihn ganz allmälig in die etwas angezogene Harnröhre vor, in der sich seine Spitze dann selbst den richtigen Weg zu suchen hat.

Der Catheterismus an dem stehenden Patienten ist zu vermeiden, weil er durch plötzliche Hirnanämie schwere Ohnmachten und Verletzungen durch Zusammenstürzen veranlassen kann.

Der Catheterismus posterior wird notwendig bei Harnverhaltung infolge von impermeablen Strikturen und von Zerreissungen der hintersten Harnröhrenpartieen, der Pars prostatica. In diesen Fällen muss man gewöhnlich darauf verzichten, von dem Perineum aus (S. 329) das zentrale Stück der abgerissenen, durchschossenen etc. Harnröhre aufzufinden. (Die zu letzterem Zwecke einzuschlagenden Verfahren siehe ebenfalls bei Harnröhrendammschnitt S. 329.) Und doch erheischt die Gefahr der Harninfiltration des Beckenzellgewebes, welche direkt das Leben des Patienten bedroht, unweigerlich, dass dem Harn freier Abfluss geschaffen werde. Dies geschieht dadurch, dass wir mittelst Punktion über der Symphyse, eventuell mittelst der Sectio alta (S. 331 bezw. 334) die Harnblase eröffnen und von der Bauchwunde aus einen dünnen elastischen aber mit dem Leitungsdraht versehenen Catheter, eventuell die nächste beste längere Oehrsonde, durch die vesikale Mündung

der Harnröhre — unter Leitung eines in den Mastdarm eingeführten Fingers und genauem Innehalten der Mittellinie — hindurch nach aussen führen. Darauf werden die Augen des Catheters oder das Oehr der Sonde mit einer starken Fadenschlinge versehen, und wird mittelst dieser angeschleift von unten her ein elastischer Catheter in die Blase hinaufgezogen. Besteht eine Dammwunde, so wird von ihr aus mittelst des von obenher eingeführten Catheters oder der Oehrsonde das blinde Ende des elastischen Catheters in die Blase hinaufgezogen und schliesslich das Griffende des letzteren in der gleichen Weise durch den Penisteil der Harnröhre von hinten nach vorn hindurchgezogen.

Wenigstens für die ersten 2—3 Tage, in denen die Gefahr der Urininfiltration besteht, bleibt der Catheter in der Blase liegen. Am wenigsten belästigend für den Patienten ist die Befestigungsart des Verweilcatheters nach *Dittel*: ein 1 cm breiter Heftplasterstreifen, doppelt so lang als der Penis, wird in seiner Mitte mit einem Schlitz oder Loch versehen, so gross, dass der Catheter durchgezogen werden kann, über letzteren bis zur Harnröhrenmündung vorgeschoben und zu beiden Seiten des Penis festgeklebt. Darauf wird eine Insektennadel unmittelbar vor der Harnröhrenmündung quer durch den Catheter gestochen und deren Spitze abgekneipt. Ist derart der Catheter gegen tieferes Einsinken in die Blase bewahrt, so hindert andererseits ein zweiter gleicher Heftpflasterstreifen, in gleicher Weise oberhalb der Nadel appliciert und an der untern und oberen Fläche des Penis festgeklebt, sein Herausrücken. Die 4 Längsschenkel der Streifen werden dann mit Heftpflaster-Zirkeltouren und antiseptischem Collodium*) gut befestigt. Bei ganz besonders unruhigen Patienten können noch Reserveschlingen aus Fadenbändchen angebracht werden, die von Zirkeltouren aufgenommen werden können.

Da durch Füllung des Mastdarmes das vesikale Harnröhrenende gegen den oberen Symphysenrand hin gehoben wird, so ist auch für den Catheterismus posterior das in vorstehender „Topographie“ angegebene Ballonement des Mastdarmes schon praktisch bewährt befunden.

*) Seite 199.

Der früher übliche Catheterismus unter der Decke beim Weibe ist ganz zu verlassen, weil er die sorgfältigste Desinfektion des Instrumentes illusorisch macht und abgestreiftes Scheidensekret und Zersetzungskeime in die Blase tragen kann. Vielmehr muss heutzutage immer die Harnröhrenöffnung durch seitliches Auseinanderziehen des Harnröhrenwulstes dem Auge freigelegt und, wie beim Manne angegeben, mit einem desinfizierenden Läppchen abgewischt werden unmittelbar ehe der gewissenhaft desinfizierte Catheter eingeschoben werden darf.

Die Dilatation der weiblichen Harnröhre zu diagnostischen Zwecken und Entfernung von Fremdkörpern event. auch Tumoren aus der Blase geschieht nach *Simon* in Narkose, Steinschnittlage; mit Knopfmesser wird der Rand des Orificium externum eingeschnitten, nach oben rechts und links $^1/_4$ cm und gerade nach unten $^1/_2$ cm tief. Nun folgende Einführung der Simon'schen Specula oder Hegar'schen Bougies nach einander bis zur stärksten Sorte (2 cm Durchmesser) schafft binnen 10—15 Minuten Platz für Finger nebst Instrument, ohne dass dauernde Inkontinenz zu fürchten ist.

2. Spülung der männlichen Blase ohne Catheterismus.

Die Ausspülung der männlichen Harnblase ohne Catheterismus hat den grossen Wert, dass dem Patienten die letztere lästige Prozedur erspart, sowie das Eintragen von Zersetzungskeimen mit dem Instrumente in die Blase ausgeschlossen wird. Man verfährt einfach folgendermassen. Ein mit 1 Liter der desinfizierenden und zugleich leicht adstringierenden warmen (28—30°) Rotterinlösung (2 bis 4 Pastillen auf den Liter, vgl. S. 5, Anm.) gefüllter Irrigator hat an seinem 2 m langen Schlauche ein etwas spitz zulaufendes Mundstück. Dieses wird für mittlere und grössere Orificia ext. mit Mull, deren Kaliber entsprechend, umwunden, der vorher mit der desinfizierenden Flüssigkeit durchtränkt wurde und nun noch mit antiseptischer Salbe (S. 323) schlüpfrig gemacht wird; für sehr kleine Orificia steckt man an das Mundstück einen mehrere Zentimeter langen

Gummidrain dünnster Sorte, für jeden Patienten einen besonderen. Nachdem der Schlauch bis zu seiner Mündung keine Luft mehr und warme Flüssigkeit enthält, führt der Arzt oder Patient — dieser, der unmittelbar vorher uriniert haben muss, nun in vollkommener Rückenlage mit etwas angezogenen Beinen, ganz zweckmässig, auch mit Beckenhochlagerung — den Anfangsteil des Schlauches 1—2 cm tief in die Harnröhre ein. Der Arzt oder der Patient hält ihn mit trockenen Fingern leicht in der Glans fest, indem er diese ringsum an ihn mit mässigem Kraftaufwande andrückt, und lässt nun den Irrigator erst 1, dann gegen 2 m hoch emporheben. In der ersten halben Minute fliesst gewöhnlich nichts ein; dann beginnt, meistens zwischen $^1/_2$ und 2 Minuten, bei sehr kräftigem Sphinkter nach 3 bis 4 Minuten ruhigen Zuwartens, während ruhiger tiefer Respiration, gewöhnlich zunächst während der Exspiration, bei manchen Patienten aber sofort kontinuierlich, das Einfliessen der Flüssigkeit in die Blase. Man kontroliert dasselbe entweder bei gläsernem Irrigator direkt in diesem, oder durch das Vibrieren, welches während des Durchfliessens der Flüssigkeit durch die Harnröhre die angelegten Finger an dem Corpus cavern. urethrae empfinden. Wesentlich ist, dass Harnröhrenachse, Mundstück und Anfangsteil des Schlauches genau in einer Geraden liegen. Will man gänzliche Füllung der Blase, so kann man diese nun perkussorisch oder oft auch sichtlich durch kugelige Vorwölbung über der Symphyse konstatieren. Der höher oder weniger hoch gehaltene Irrigator regelt einfach und zuverlässig Grad und Tempo der sich vollziehenden Füllung. Die gänzliche Füllung der Blase melden die Patienten gewöhnlich prompt als plötzlich auftretenden starken Harndrang; und entleeren in diesen Fällen nach Wegnahme des Schlauches mit starkem Strahle die eingebrachte Flüssigkeit. Zur Therapie der *chronischen Cystitis* wird die Spülung am besten zwei bis dreitägig mit 300 ccm Rotterinlösung dreimal nacheinander vollzogen, in hartnäckigen Fällen mit Thompsons Silbernitratlösung 0,03—0,1 auf 100,0 Aqu. dest. Zu letzterer Handschuhe oder Fingerbefettung.

3. Harnröhrendammschnitt, Boutonnière.

(Pointe: Festhalten der Damm-Mittellinie.)

Die operative Freilegung und nötigenfalls Spaltung der Harnröhre von dem Damme aus wird durch Abquetschungen und Zerreissungen derselben oder durch unwegsam gewordene Strikturen in ihr veranlasst und bezweckt, ganz freien Urinabfluss zu schaffen. Ein querer Einstich auf den Harnröhrenverlauf in den Damm stellt uns an der Leiche die entsprechende Aufgabe annähernd her.

Steinschnittlage des Patienten (siehe S. 339). Die Dammhaare sind wegrasiert. Eine gefurchte Steinsonde, eventuell ein Catheter wird bis zu der verletzten oder strikturierten Stelle eingeführt und gegen die Haut des Perineum vorgedrängt. Auf ihre Spitze wird, streng in der Mittellinie, in die Tiefe präpariert, wobei die Linke bzw. eingesetzte scharfe Häckchen die Teile spannen; auch ganz zweckmässig der linke Zeigefinger im Rektum fortwährend die Entfernung des Darmes von der Messerklinge kontrolieren kann. Das Messer dringt durch Haut, Unterhautgewebe, die Fascia superficialis, die Vereinigung der Mm transversi superficiales auf den Bulbus. Das blutreiche Gewebe des Bulbus wird womöglich vermieden, dadurch, dass man diesen nach vorn ziehen lässt, ausserdem derselbe aber nur sehr genau in seiner Mittellinie eingeschnitten, wo fibröses Gewebe zwischen der Schwellkörpersubstanz liegt.

Ist die Spitze der Sonde freigelegt, so wird die Strictur präparando aufgeschnitten, wobei die Sonde dem von dem Messer freigemachten Wege stets unmittelbar folgt, um ihn nicht zu verlieren; bei den totalen Abreissungen der Harnröhre aber gilt es jetzt, das centrale Stück aufzufinden. Manchmal gibt sich dasselbe als hervorragender blutiger Stumpf in der Wunde zu erkennen, manchmal aber bieten sich ungeahnte Schwierigkeiten. Ihrer Herr zu werden wäscht man die Wunde gründlich aus und spritzt sie (mit Eiswasser) ab, zieht ihre Ränder mit scharfen Haken gut anspannend auseinander und forscht nach dem Ende. Ein Druck auf die Blasengegend der Bauchwand, der den Urin hervorquellen macht, — bei kontrahierter Blase wohl auch

bimanuell mit Fingerdruck vom Mastdarm her — klärt oft unter den schwierigsten Verhältnissen mit einem Schlag die Situation vollständig; er ist gewiss das beste Hilfsmittel, mit welchem freilich bei geringerer Blasenfüllung sehr sparsam verfahren werden muss. Sofort wird mit einer feinen Knopfsonde in die Stelle des Hervorquellens vorgedrungen, dann eine starke Hohlsonde an den Platz der feinen gesetzt und auf ihr nun ein elastischer Catheter in die Blase eingeschoben. Nach Roser benutzt man zur Erleichterung der Passage des hinteren Harnröhrenabschnittes auch die Fixation der Prostata mittelst des in das Rectum eingeführten Mittelfingers und des in die Wunde eingebrachten Zeigefingers.

Die Blutungen stehen in dieser Gegend entweder auf die einfache Jodoformgaze-Tamponade oder werden (Zweige der Aa. transversae) sicherer mit Umstechung als mit der Ligatur gestillt. Fixation des Catheters nach S. 326. Man kann die Naht der Harnröhre versuchen. Der Hauptindikation, Beseitigung der Gefahr der Harninfiltration genügt übrigens schon die Herstellung des ganz freien Harnabflusses: auch die offene Wundbehandlung ohne Verweilcatheter führt meistens ganz rasch zur Heilung. Um die Entstehung narbiger Striktur zu verhüten, sind bei der ganzen Operation die Schnitte möglichst in der Längsrichtung der Harnröhre zu führen.

Gelang bei der Harnröhrenzerreissung die Auffindung des zentralen Endes nicht trotz längerer Bemühung, so kann zunächst ganz gut die Operation unterbrochen und abgewartet werden, ob der sich anstauende Urin sich nicht selbst den Weg in die Dammwunde sucht; und erst ein definitiv lebensgefährlicher Zustand ohne andern Ausweg würde in einer neuen Sitzung den Catheterismus posterior (S. 325) in sein Recht treten lassen.

Bei der Vermutung, nicht eine Zerreissung der Harnröhre in ihrem ganzen Umfang, sondern nur einen Riss derselben vor sich zu haben, genügt zur Verhütung der Harninfiltration das sofortige Einlegen eines Verweilkatheters in die Blase. Dieser hat sich seinen Weg vorwiegend an der vorderen Harnröhrenwand zu suchen, weil die einseitigen Zerreissungen fast immer der hinteren Wand ange-

hören. Befestigung siehe S. 326. Folgt gewöhnlich bald Inzision eines Dammabscesses, später Bougiekur gegen Strikturbildung.

Wird der Harnröhrendammschnitt wegen sehr enger Strikturen vorgenommen, so ist eine ganz dünne in die Blase vorgeschobene Bougie, dünne Darmseite z. B. immer noch als Leiter sehr vorteilhaft. Neben ihr lässt sich eine schlankere Hohlsonde dann häufig noch einführen.

Korrekt ausgeführt ist der Harnröhrendammschnitt eine an sich und in ihren Folgen so wenig relevante Operation, dass der alte Spezialist *Thompson* sich derselben seit 1880 selbst zu diagnostischem Zwecke, zur Digitaluntersuchung des Blaseninnern in dunklen schweren Fällen bedient, spez. bei Hämaturie mit Verdacht auf Blasentumor. In tiefer Narkose macht er einen vertikalen Medianschnitt in der Raphe, von der Perineummitte aus auf die Steinsonde, 2—3 cm lang. Vorpräparieren vom untern Schnittwinkel aus, auf die Pars nuda. Auf einem in den Blasenhals vorgeschobenem spitzzulaufenden Gorgeret gleitet der Zeigefinger, nach und nach die Urethra ausdehnend, vor, bis sein Nagelglied in der Blasenhöhlung liegt. Unter kräftigem Entgegendrücken der Teile von den Bauchdecken aus kann man nun die ganze innere Blasenoberfläche abpalpieren. Nur ein kleiner Teil der Urethra wurde eingeschnitten vor Prostata und Blasenhals, diese beiden aber sind unverletzt geblieben. — Kleine Steine und kleine gestielte Tumoren können gleich auf diesem Wege entfernt werden; grössere s. Sectio alta.

4. Blasenstich, Punctio vesicae hypogastrica.

(Pointe: Vermeidung der unteren Grenze des Bauchfells an der vorderen Blasenwand.)

Bei Verlegung der Harnwege, welche weder durch den gewöhnlichen Catheterismus noch durch den Harnröhrendammschnitt behoben werden kann, also speziell bei Prostataschwellungen z. B., hat man zur Entleerung des Urins die nicht gefährliche und sicher wirkende Operation der Paracentese der Blase. Dieselbe wird heute nur noch oberhalb der Schamfuge ausgeführt, die Wege durch den Damm und das Rectum sind vollständig verlassen. Narkose ist überflüssig, da die Operation sehr kurz währt. Die Schamhaare sind gut abrasiert. Oberhalb der Schamfuge hinter der Bauchwand ist die Blase, bei dem Patienten pathologisch übervoll resp. an der Leiche von uns künstlich aufgetrieben ($^3/_4$ bis 1 Liter bei dem Erwachsenen) und durch einfache Bindfadenumschnürung des Penis gefüllt erhalten, als halbkugelförmiger Tumor in ihren allgemeinen Umrissen zu sehen, durch ihre pralle Härte leicht zu pal-

pieren, durch ihren leeren Schall perkussorisch scharf zu begrenzen.

Dicht über dem oberen Symphysenrande incidieren wir bei einigermassen stärkerem Panniculus in der Linea alba 2 cm lang Haut und Fettpolster, setzen die Spitze eines langen gekrümmten Trokars mit der Konvexität gegen den Nabel hin in die Wunde, fassen diesen mit Daumen und Zeigefinger der rechten Hand an der Stelle, bis zu welcher er eindringen soll und stossen ihn 1 bis 1,5 cm oberhalb des Knochenrandes in der Richtung gegen das Promontorium hin rasch durch bis in die Blase. Würde man den Stich zu sehr nach unten hin richten, so wäre Gefahr, in das prävesikale Zellgewebe einzudringen. War zu erwarten, dass der abfliessende Harn bereits zersetzt ist, so hatte man die Wunde mit antiseptischer Watte zu bedecken; antiseptische Ausspülung der Blase. Fixation der gefensterten Trokarcanüle in der Blase vermittelst um das Becken geführter Bänder, nachdem ein Einsatzrohr, ebenfalls entsprechend seitlich gefenstert und mit abgerundeter geschlossener Spitze um das scharfrandige Blasenende der Canüle zu decken, oder einfach ein entsprechend weiter elastischer Catheter eingelegt worden ist. Anbringung eines Pfropfenverschlusses der Canüle oder eines Gummi-Heberschlauches an sie, der unter antiseptische Lösung taucht.

Der Blasenentleerung folgt in der Regel eine leichte Abschwellung der Protasta, so dass manchmal schon bald nach dem Eingriff der Catheterismus wieder möglich ist.

Nach der umfassenden Statistik von Deneffe und van Wetter hat die Operation an sich in der vorantiseptischen Zeit nur 2% Mortalität.

Rosenberger empfiehlt warm an Stelle der Punktion mit dem starken Trokar nach den gleichen Indikationen die „capilläre“ mit ganz dünnem Instrument und folgender Aspiration des Blaseninhaltes. Dieselbe wird bei jedesmaliger Füllung der Blase wiederholt. In einem Falle konnte er 20 Tage hintereinander täglich zweimal mit ganzem Erfolg und ohne die geringste Reaktion die Operation vornehmen. Selbstredend eignet sich diese Modifikation des Eingriffes nur bei Hindernissen, welche rasch beseitigt werden können.

5. Lithotripsie und Litholapaxie.

Die Lithotripsie ist die instrumentelle Zermalmung der Blasensteine in so kleine Stücke, dass sie durch die Harnröhre abgehen resp. entfernt werden können; die Vollendung dieser Operation in einer Sitzung benannte *Bigelow* Litholapaxie (λαπάζειν, ausräumen). Diese vermeidet die gefährliche Schädigung der Blase durch die längere Zeit zurückbleibenden Splitter. Es gibt Fälle, bei denen der Steinschnitt als ein zu grosser Eingriff erscheint, bei sehr kleinem und nicht zu hartem Stein, oder bedenklich, z. B. bei Diabetikern. Chloroformnarkose, Rückenlage mit etwas erhöhtem Becken und aufgezogenen gespreizten Beinen. Keine Blaseninjektion (Thompson). Der Operateur steht auf der rechten Seite des Kranken, lässt den erwärmten Lithotriptor (S. 365) kleinsten bezüglichen Formates vertikal möglichst durch sein eigenes Gewicht durch die Urethra einsinken und senkt den Griff erst sanft gegen die Schenkel, wenn er merkt, dass die Spitze durch den Schambogen vorwärtsgleitet. Nun sucht man den Stein, mit der Spitze des Lithotriptors nach allen Richtungen hin systematisch sondierend, geht dem schwach kratzenden Tone oder Gefühl, das der Stein verursacht, nach, öffnet das Instrument, indem man entweder die männliche Klinge anzieht oder (am Blasenhals) die weibliche zurückschiebt und fängt nach ihm mit vorsichtigen aber flinken Drehungen. Hat man sich durch einen kurzen festen Druck von seinem Festsitzen überzeugt, so zermalmt man ihn durch die Schraubendrehungen des Lithotriptorhandgriffes; sucht dann in gleicher Weise die Trümmer auf, die sich NB! am liebsten an der Stelle wieder sammeln, wo sich der Stein hatte finden lassen, und zerschraubt sie bis zu einer Kleinheit, dass sie vollständig durch den Entleerungskatheter abgehen können. Bei Kindern soll man die Fragmente wegen der Enge der Catheter „bis zu Staub“ zertrümmern. Nach vollendeter Zertrümmerung sorgfältig vorsichtiges Ausziehen des Lithotriptor, Einführung des möglichst kurzen Evakuationskatheters von 9 mm (Nr. 16 engl., 27 franz.) bei Erwachsenen, welcher dann, mit dem Kautschukaspirator sicher verbunden, zunächst

etwa 100 ccm antiseptischer Flüssigkeit, bei tief respirierendem Kranken während einer Exspiration, rasch in die Blase injiciert. Die bei tiefer Respiration ebenfalls immer den Phasen derselben isochrone Thätigkeit des Aspirators dauert so lange ein Rasseln von Fragmenten am Blasenende des Katheters zu hören und zu fühlen ist; wonötig — aber ungern — neuerliche Anwendung des Lithotriptors. Vorübergehende Verstopfung sucht man durch einen kräftigen Injektionsdruck zu beseitigen und nimmt nur notgedrungen das Instrument heraus. Antiseptische Blasenausspülung beschliesst die Operation. Freyer hatte bei 342 Litholapaxien nur 4 Todesfälle, davon 2 durch Complikationen. — Die mit Erfolg Operierten sind 2 Jahre lang zeitweise mit dem Aspirator auf Recidive zu kontrolieren.

6. Steinschnitt, Lithotomia.

Die Operation wird nur extraperitoneal vorgenommen. Die beiden Wege an die Blase, die man einschlägt, sind a) über die Symphyse weg, Sectio alta und b) durch den Damm, Sectio perinealis. Bei beiden Verfahren ist die Gefahr der Harninfiltration des benachbarten Zellgewebes gegeben und ihre Verhütung besonders im Auge zu behalten.

a) Hoher Steinschnitt, Sectio alta.

(Pointe: Schonung der prävesicalen Peritonealfalte.)

Rasur der Unterbauch- und Schamgegend, Rückenlage. Nach mehrtägigem Laxieren und schliesslich Entleerungsklysma führen wir zuerst den Recteurynter (S 318) bis über den Sphincter externus ein und treiben ihn mit 400 ccm Wassers auf. Diesen Füllungsgrad des Ballon zu überschreiten scheint nicht rätlich, denn der Effekt genügt vollkommen und sind lethale Rupturen des Rectums nach stärkerer Auftreibung gemeldet (Petersen, Cadge). Darauf wird die Harnblase ebenfalls durch Injektion von Rotterinlösung so weit ausgedehnt, als es ohne besondere Anstrengung möglich ist; der hiezu verwendete mit einem Hahn versehene Metallkatheter bleibt verschlossen liegen, weil er der späteren Orientierung dient. Damit neben ihm nichts abläuft, wird der Penis mit Gummibinde umschlungen.

Einschnitt genau in der Bauchwand-Mittellinie 6—10 cm lang, von dem oberen Symphysenrand beginnend zum Nabel hin durch Haut, Unterhautgewebe und Fascia superficialis. Blosslegung der Linea alba. Man soll diese Linie möglichst zu erkennen suchen. Der Hakenzug des Nabels nach oben (S. 278) hilft ihren Verlauf erkennen. Nachdem in ihr die beiden Mm. recti womöglich ohne Eröffnung ihrer Scheiden, desgleichen die bei guter Entwicklung hart beisammen liegenden Mm. pyramidales von einander getrennt sind, erscheint die dünne Fascia transversa und nach ihrer Durchschneidung auf einer Hohlsonde von dem Symphysenrande aufwärts, das subperitoneale resp. prävesicale Fettgewebe.

Von hier an wird zweckmässig nur stumpf präparierend zur Blasenwand vorgedrungen. Diese ist jetzt gewöhnlich schon kenntlich, indem die S. 320 erwähnten Venenstämme durch das Zellgewebe schimmern: diese ziehen, wir wiederholen, in der Längsrichtung; und statt ihrer vorgefundene stärkere Quergefässe würden auf Peritoneum deuten.

Wollen wir uns nun an der Leiche den Uebergang des Peritoneums von der Blase zur Bauchwand klarmachen so, wie er sich in unserem Operationsschnitte darstellt, so präparieren wir in dem oberen Wundwinkel tiefer, bis in den Bauchfellsack hinein — der sich uns durch das Gefühl der auffallend grösseren Glätte sowie dadurch zu erkennen gibt, dass der Finger nach allen Seiten hin sich frei bewegen kann — und führen die Zeigefingerspitze gegen die Symphyse hin in den Peritonealsack hinab. Bei der Operation aber unterrichten wir uns über den individuellen Stand der Bauchfell-Uebergangsfalte nach *Schmitz* zweckmässig dadurch, dass wir den oberen Wundwinkel mit stumpfen Haken emporheben und gleichzeitig die vordere Blasenwand durch Fingerdruck gegen die Symphyse hin anspannen: die Bauchfellfalte wird durch eine quere Zerrungslinie sofort kenntlich und kann nun wo nötig leicht stumpf von dem subserösen Zellgewebe abgelöst werden, um in dem oberen Wundwinkel unter Haken oder dem Zeigefinger des Assistenten sicher aus dem Bereich des Messers gehalten zu bleiben. Jede Zellgewebsablösung nach unten hin, hinter

die Symphyse ist zu vermeiden, weil sie ganz besonders zur Harninfiltration disponiert. Findet sich wirklich einmal der rare Fall eines physiologischen Festgewachsenseins des Peritoneum an der Symphyse, so ist dieses abzulösen und an das Blasenperitoneum anzuheften.

Nun drängt man sich den Schnabel des in der Blase liegenden Katheters in der Mittellinie entgegen, kann durch Zufühlen sich nochmals überzeugen, dass nur noch die Blasenwand vor ihm liegt, fixiert zu seinen beiden Seiten oder über ihm die Blase mittelst kleiner einfacher scharfer Haken oder Fadenschlingen, welche durch ihre Wand ohne Mitfassen der Schleimhaut auf etwa $^1/_2$ cm hin gezogen werden und incidiert dann die angespannte Blasenwand von dem Katheterschnabel abwärts gegen die Symphyse hin. Zunächst genügt ein Schnitt von beiläufig 2 cm, um den Zeigefinger einführen zu können, der Grösse und Form des Steines feststellt; dann wird aufgeschnitten, soweit es diese bezw. die Inspektion der Blase erheischen.

Dabei sind jene manchmal strotzend gefüllten stärkeren Stämme der prävesicalen Venen natürlich möglichst zu vermeiden, weil sie die aus der häufig hypertrophischen und manchmal sehr blutreichen Blasenwand ohnedies unangenehme Blutung vermehren würden.

Der Metallkatheter wird nun aus der Blase genommen und diese mittelst der Haken oder Fadenschlinge nach vorn und oben gehalten, wodurch ihr Inneres der Digitaluntersuchung bequem freiliegt. Sollte hiebei der Mastdarmballon sich vordrängen und den Raum beschränken, so wird einfach dessen Füllung durch Ablassen nach Bedarf verringert. Entfernung aller vorhandenen Steine mit Finger, Löffel, Zange, Elevatorien. Hiezu kann die Beckenhochlagerung auf die Kante der Kopflehne des Operationstisches sowie das elektrische Blasenspeculum von Trendelenburg *) oder ein reflektierender Hohlspiegel guten Dienst leisten. Die in Wanddivertikel eingesackt vorgefundenen Steine sucht man mit vorsichtig rotierenden und hebelnden Bewegungen zu lockern

*) Bei Reiniger, Erlangen.

oder durch wiederholtes seichtes Einkerben der festhaltenden Schleimhautränder mit Hohlschere oder geknöpftem Messer freizumachen. Unter Umständen gewährt hiezu Fingerdruck vom Rectum aus ganz wesentliche Beihilfe.

Sorgfältige Ligatur der blutenden Blasenwandgefässe, antiseptische Ausspülung der Blase. Dichte doppelte Blasennaht: erst Knopfnähte mit Ausschluss der Schleimhaut und über dieselben zu ihrer Immobilisierung eine fortlaufende Naht. Diese letztere fasst etwa die halbe Dicke der Blasenwand und zwar beiderseits weiter aussen als die Knopfnahtreihe, so dass diese unter der angezogenen zweiten Naht dem Blick entschwindet. Auch *Greic Smith* erklärt diese Nähweise nach Czerny (S. 270) als die beste. Entfernung der jetzt erst entbehrlich gewordenen Fixations-Fadenschlinge. Etagennaht der äusseren Wunde mit Offenlassen des unteren Wundwinkels, entweder sofort oder vorsichtiger erst nach 2 Tagen. Bis dahin Jodoformmulltamponade. *Neuber* macht die ganze Operation dreizeitig: Bloslegen und Anschlingen der vorderen Blasenwand, nach 6—7 Tagen ihre Incision, Steinentfernung und exakte Naht, nach weiteren 6 Tagen Schluss der granulierenden Bauchwunde durch Sekundärnaht. Typisch antiseptischer Verband.

Bei starken Hängebäuchen kann man genötigt sein, den Einschnitt der Bauchwand dicht oberhalb der Symphyse quer verlaufen zu lassen, etwas konkav nach oben. Der von *Lotzbeck* zuerst angewendete genaue Nahtverschluss der Blasenwunde ohne Mucosa nach dem Princip der Lembert'schen Darmnaht S. 269, neben Anwendung des Verweilcatheters oder häufig wiederholtem (bes. Anfangs) Catheterismus ermöglicht allein die mustergültige antiseptische Wundbehandlung und gibt so die Aussicht auf prima intentio. Es scheuen ihn Manche als nicht suffizient und ersetzen ihn durch fleissige Ausspülungen und eine rigorose Nachbehandlung: volle Bauchlage während der 1. Woche bei jüngeren (Schmitz), häufige Seitenlage bei älteren Individuen.

Indessen hält eine regelrecht angelegte Blasennaht, trotzdem sie mit dem Urin in Berührung ist, wenn nur ein Verweilkatheter ihre Dehnung von innen her verhütet, und wo nicht etwa eitrige Cystitis vorliegt (welche dann vorher durch eine Spülkur nach S. 327 beseitigt werden musste), wenigstens 3 Tage und diese Zeit genügt zu entzündlich adhäsivem Abschluss um die Blasenwunde herum. Nützlich hiezu ist halbsitzende Lage, damit die Blase der Symphyse anliegt und hier kein leerer Raum entsteht (Bramann).

Kam es wirklich zur Verletzung des Peritoneums, so schliesst man die Peritonealwunde sofort mit exakter Naht, schliesst auch die äussere Wunde in sorgfältiger Antiseptik und verschiebt die Steinextraktion auf später.

Die anerkannten Vorteile der Sectio alta vor den Perinealschnitten sind: die Möglichkeit eingekapselte Steine zu entfernen, desgl. über Hühnereigrösse hinausgehende ohne Zertrümmerung; ferner einer bei Alten ja nicht selten komplizierenden Prostatahypertrophie (Poucet einer coxofemoralen Ankylose, welche eben die „Steinschnittlage" nicht gestattete) aus dem Wege zu gehen. Sodann sprechen zu Gunsten der Sectio alta: die relative Leichtigkeit ihrer Ausführung, ein Moment, das für den weniger Geübten auch ins Gewicht fällt; die grössere Bürgschaft gegen Recidive, weil durch den breiten Zugang auch nicht das kleinste Steinchen in der leicht abzutastenden und zu überblickenden Blasenhöhle zurückgelassen werden kann, endlich der Ausschluss folgender Impotenz, welche besonders nach der Sectio lateralis infolge entzündlicher Reaction droht, und der Ausschluss der bei dieser auch möglichen Rectumverletzungen.

Eine Ruptur der Harnblase, an deren von dem Peritoneum überzogenen Teile würde die Laparotomie (S. 274) zur Anlegung der Blasennaht erheischen; eine solche in dem extraperitonealen Teile die Incision oberhalb der Symphyse, um dem Urin frühzeitig ganz freien Ausweg zu schaffen. Stich- und Schussverletzungen der Harnblase verlangen dieselben Eingriffe. Eine Blasenruptur nach Quetschungen, Fall etc. sicher zu diagnostizieren, injiziert man, unter Vermeidung grösseren Kraftaufwandes aus Rücksicht auf möglicherweise bereits eingetretene Wiederverklebung, nach *Weir* ein bestimmt abgemessenes Quantum, etwa 300 Rotterinlösung, welche auch für den Fall einer teilweisen Resorption dem Körper nicht schädlich wird, durch den Catheter (bei vorhandenen Strikturen durch den Harnröhrendammschnitt S. 329) lässt dieselbe sodann wieder abfliessen und misst ihr Volum. Ist dieses erheblich vermindert, so ist die Ruptur im Gebiet des intraperitonealen Blasenteils erwiesen. (Vgl. Fig. S. 316). Ist die Volumabminderung nicht bedeutend und hat gleichzeitig eine Vorwölbung oder ein Dämpfungsbezirk oberhalb der Symphyse sich vergrössert, so liegt eine Ruptur des extraperitonealen Teiles der Blase vor, welche Inzision der Regio suprapubica und Drainage des prävesikalen Raumes oder der Blase selbst indiziert. Ist aber das Flüssigkeitsvolum im Ganzen unverändert geblieben und fehlen die letzterwähnten Symptome oberhalb der Symphyse, so ist eine offene Blasenruptur überhaupt ausgeschlossen und etwaiger blutiger Harnröhrenausfluss meist nur einer Kontusion zuzuschreiben. Praktischeste Befestigungsart des Verweilkatheters S. 326.

Für die Exstirpation von grösseren Blasentumoren (kleinere s. bei der Digitaluntersuchung S. 331) modifiziert

sich die Sectio alta nur wenig: nach Freilegung der Blase sticht man an deren höchstem extraperitonealen Punkte an und erweitert wieder zunächst so, dass 1 Finger eingeführt werden kann, der nun die Blase möglichst hochzieht. Nun legt man durch die Wundränder 2 Fadenschlingen, verlängert die Wunde nach Bedarf und versieht auch die unteren Enden der Wundränder mit 2 Schlingen. Zieht man die 4 Fäden an und zieht noch mit grossem Wundhaken den oberen Blasenwundwinkel nach aufwärts, so gewinnt man guten Einblick in die Blasenhöhle. Messerexzision mit Naht oder Thermokaustik, oder galvanokaustische Schlinge. Zur Blasenexstirpation vgl. S. 310.

b) Seitensteinschnitt, Sectio perinealis lateralis.

(2 Pointen: korrekter Hautschnitt, steile Messerführung bei dem Blasenschnitt.)

Auch hier geht voraus: ausgiebige Mastdarmentleerung (Kontrole mit dem Finger), mässige Auftreibung der Blase durch Injektion, und Rasur des Dammes. „Steinschnittlage" d. h. in Rückenlage ist das Gesäss bis etwas über den Tischrand herausgeschoben, die Hüft- und Kniegelenke sind in starker Beugung, erstere zugleich abduziert, so dass sich der Damm dem vor ihm sitzenden Operateur frei und gespannt darbietet. Ohne genügende Assistenz erzielt man diese Lage annähernd dadurch, dass man die Hände der Leiche auf den Fussrücken oder an die Fussohlen und wohl auch beide an die Hinterfüsse des Tisches festbindet. Der Hodensack wird in die Höhe gezogen; eine in die Blase eingeführte catheterförmige Rinnsonde (S. 364) soll den Stein deutlich berühren; dann erst wird sie durch den Assistenten unverrückt an ihrem Platze und in der Mittellinie festgehalten und mit vertikal nach oben gerichtetem Griffe gegen die Oberfläche des Dammes angedrückt, so dass sie der Operierende mit dem aufgelegten Finger wohl spüren kann, Fig. 72, S. 341, aus Thompson-Casper.

Man führt nun mit leicht bauchigem Scalpell auf der einen Hälfte des Dammes, und zwar wenn man rechtshändig ist auf der linken Hälfte, einen schrägen Schnitt, nach Thompson von 0,8 cm seitlich von der Raphe, 4 cm

aufwärts von der Analöffnung beginnend, nach aussen unten etwa $6^1/_2$ bis 7 oder $7^1/_2$ cm lang — je stärker der Panniculus um so länger — in der Richtung zwischen Anus und Sitzknorren bis in die Nähe des Randes des letzteren. Dieser Hautschnitt ist für die Richtung des späteren Blasenschnittes ganz und gar massgebend. Der Operateur durchtrennt dann in genau derselben Richtung schichtweise das Unterhautfettgewebe, die Fascia superficialis, die Mm. transversi. Die mitgetroffene A. transversa perinei (Fig. S. 319, gg) ligiert er gleich jetzt, falls sie nicht auf Kaltwasserirrigation alsbald von selbst zu bluten aufhört. Sodann dringt er in dem vorderen Teile der Wunde tiefer auf die Rinnsonde los und inzidiert auf dem Zeigefingernagel möglichst weit rückwärts, um den Bulbus zu vermeiden, wobei zugleich der Zeigefingerkörper den Mastdarm deckt, die Pars nuda der Harnröhre auf der Rinnsonde.

Zu weit nach innen würde der spätere Blasenschnitt den Mastdarm gefährden, zu weit nach aussen könnte er noch am wenigsten schaden und kaum jemals die Art. pudenda treffen; zu weit nach vorn aber den blutreichen Bulbus verletzen, zu weit nach hinten über die Prostata-Basis hinauslaufen und hier Harninfiltration in das lockere paravesicale Zellgewebe begünstigen. Hierauf ist also schon bei der Richtung des Hautschnittes wohl zu achten. Vgl. Fig. 70, S. 319, f, h, Bulbus etc.

Der Operierende fixiert nun mit dem Zeigefinger die im Hautschnitt freigelegte Hohlsonde, vertauscht das gewöhnliche Scalpell gegen ein Knopfmesser (das Langenbeck'sche Steinmesser ersetzt diese beiden Messer), legt dieses mit der Schneide nach unten gerichtet durch den Harnröhrenschlitz in die Rinne der Sonde ein und schiebt es, stets mit dem Metall in fühlbarem Kontakt, in der Rinne dreist durch die Prostata vor bis an das in der Blase befindliche Rinnenende, Fig. 72. Zieht es schliesslich genau in der Richtung des Hautschnittes durch Prostata und Blasenhals aus. Dieser Thompson'sche Schnitt gibt mehr Platz als die sonst üblichen. Der Mastdarm ist dabei gut gesichert und wird in ungünstigen Fällen, an sehr mageren alten Leuten z. B., oder wo man den Prostataschnitt grösser ausfallen lassen will, durch einen in ihn eingeführten Finger gegen die gefährliche Annäherung der Messerschneide überwacht.

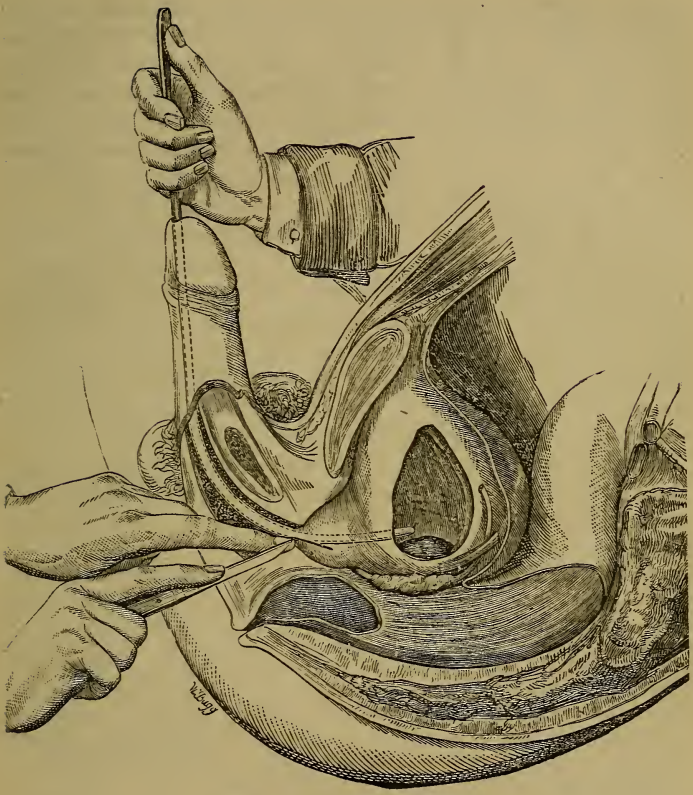

Fig. 72. Seitensteinschnitt.

Nun werden die Steine entweder mit dem Urin und eingespritztem Wasser ausgeschwemmt oder der Operateur geht mit dem Finger durch die Wunde in die Blase ein — bei korpulenten Leuten mit geknöpftem stumpfen Gorgeret, — lässt den Assistenten die Rinnsonde ausziehen, und holt sie mit dem Finger bzw. mit der auf dem supinierten Finger oder dem Gorgeret eingebrachten Steinzange (S. 366) heraus. Letztere wird immer geschlossen, gleich einer Sonde, ein-

geführt und erst geöffnet, wenn man den Stein vor ihr liegend spürt, an ihn anklopfen kann. Dann wird der Stein vorsichtig gefasst, unter Nachhilfe des Zeigefingers möglichst mit seiner Längsachse in die der Zange gestellt und mehr nach unten als horizontal nach vorn extrahiert, um nicht die Weichteile an den Schambogen hinzuquetschen. Bei Bedarf kann die Blasenwunde unter Leitung des Fingers noch etwas erweitert werden. Grundsätzlich wird zum Schluss noch einmal die ganze Blase mit dem Finger abgetastet, um zuverlässig jeden vorhandenen Stein zu entfernen. Antiseptische Ausspülung der Blasenhöhle und der Peritonealwunde, Einlegung zweier dicker mit antiseptischer Gaze umwickelter Drains, welche durch Druck auf die Wundränder auch zur Stillung der parenchymatösen Blutung mithelfen. Die Naht unterbleibt, weil während der ersten Behandlungstage ganz unbehinderter Urinabfluss unbedingt erforderlich ist.

Kam es in der That zu Mastdarmverletzung, so ist totale Durchschneidung des Anus das sicherste Mittel, alle gefährliche Zurückhaltung von Secreten und Excreten zu verhüten. Vgl. S. 308.

Die besonders von Volkmann und Maass empfohlene Sectio Perinealis mediana besteht in Blosslegung und Incision der Pars nuda mittelst der Boutonnière auf 1,5 bis 2,5 cm Länge und stumpfer langsamer (Finger- oder instrumenteller) Dilatation der Pars prostatica. Letztere ist bei nicht hypertrophischer Drüse thatsächlich so weit möglich, dass Steine bis gegen 3 cm geringsten Durchmessers haben entfernt werden können; grössere müssen zertrümmert werden. Dieser Schnitt erscheint zum Zweck der Drainage zunächst — vor der Laparotomie — indiziert gegen Harninfiltration nach perforierenden Blasenschüssen.

Der obsolete Bilateralschnitt gefährdet sogar beiderseits den Ductus ejaculatorius; die Cystotomia rectalis bot für die Wundheilung sehr ungünstige Lokalverhältnisse.

7. Nephrotomie und Nephrektomie, Nierenschnitt und Nierenexstirpation.

(Lendenschnitt, Weg um den lateralen Sacrolumbaris-Rand und durch den Quadratus lumborum.)

Indikationen. Verblutungsgefahr aus Nierenwunden oder nach schweren Subkutanverletzungen der Nieren, wo jene durch raschen Kräfteverfall und eventuell durch erheb-

liches Hämatom der Nierengegend sich anzeigt, verlangt Freilegung der Niere und entweder lokale Blutstillung oder schliesslich die Ligatur der Nierenarterie. Diese zwingt die sofortige Entfernung des ganzen Organs auf. Ausserdem wird letztere indiziert durch drohende Gangrän bei Nierenprolaps, durch maligne Neubildungen und durch weitgehende Vereiterung des Organs.

Topographie. Die Nieren liegen ausserhalb des Bauchfellsackes zu Seiten des Psoasursprungs unter dem Lumbokostalteil des Zwerchfells in der Höhe des 1. bis 3. Lendenwirbels, vor den untersten Rippen und dem M. quadratus lumborum, unmittelbar hinter dem Colon ascendens bezw. descendens. Ihr Längsdurchmesser verläuft nicht senkrecht, sondern schräg von innen oben nach aussen unten. Die rechte Niere liegt meistens um etwa 2 cm tiefer als die linke. Die unteren Enden sind äusserlich etwa 2 Fingerbreit oberhalb des höchsten Punktes des Darmbeinkammes zu schätzen; für die Lage ihrer oberen Hälften ist im Auge zu behalten, dass hinter diesen die Pleurasäcke sich herab erstrecken bis zur XII. Rippe, zuweilen sogar bis zur Höhe des Querfortsatzes des 1. Lendenwirbels herab (Fred. Lange), und dass die Lunge bei tiefer Inspiration hinten die XI. Rippe erreichen kann; ferner, dass manchmal die XII. Rippe beiderseits (10 % Holm) fehlt oder kürzer ist als erwartet.

Die Nierenarterien verlaufen in der Höhe des 2. Lendenwirbels rechtwinklig aus der Aorta nach beiden Seiten und etwas nach hinten. Auch sie liegen ausserhalb des Bauchfellsacks, vor den grossen inneren Zwerchfellschenkeln und sind von vorn *gedeckt* links von der Nierenvene, rechts von dieser und der V. cava inferior. Die Nierenarterien wie -Venen sind nicht selten doppelt oder dreifach oder verästeln sich gegen den Hilus hin; auch vasa aberrantia kommen vor, welche entfernt von diesem in die Nierensubstanz eintreten. In dem sogen. Nierenstiel am Hilus liegt in Fettbindegewebe nach rückwärts von Vene und Arterie der Ureter, mit seinem erweiterten Anfangsteil, dem Nierenbecken. Zuweilen ist letzteres ersetzt durch Verästelung des Ureters. Manchmal kommen 2 Ureteren an einer Niere vor, welche bei ein-

seitigem Nierendefekt ganz normal zu beiden Seiten des Trigonum Lieutaudii in die Blase einmünden können. Hufeisen- und Kuchennieren liegen vor der Aorta und V. cava. Die Capsula propria s. fibrosa der Nieren ist normaler Weise leicht abziehbar und bildet auch an dem Hilus für die dort eintretenden Gefässe keine Scheiden; ihre Capsula adiposa aus lockerem Fettgewebe ist von sehr wechselnder Dicke.

Von der hinteren Wand der Bauchhöhle in Nierenhöhe ist bemerkenswert: die Fascienscheide, in welche die F. lumbodorsalis den M. sacrolumbaris hüllt; ferner 2—3 Aeste der Art. intercostalis ultima und lumbalis I, die sich zwischen dem vorderen Fascienüberzug dieses Muskels und dem Quadratus lumborum finden. Der laterale Rand des M. sacrolumbaris ist an nicht allzu fetten Personen als sogen. seitliche Lendenfurche äusserlich sichtbar und palpabel.

Operation. Das Normalverfahren ist die Lumbal- oder extraperitoneale Methode von *Simon*. Lagerung auf der gesunden Seite unter Vorwölbung der kranken Lumbalgegend durch untergelegtes dickes und hartes Rollkissen, um den Raum zwischen letzter Rippe und Becken möglichst zu vergrössern. Etwa 4 Fingerbreit lateralwärts von der Mittellinie des Rückens entfernt palpieren wir die eben erwähnte seitliche Lendenfurche und führen in ihr den Hautschnitt von der XII Rippe, welche zur Vermeidung der Pleurahöhle vorher sicher abgezählt worden war, oder bei Defekt derselben von der Höhe des Processus spinosus des 1. Lendenwirbels, senkrecht herunter bis in die Nähe des Darmbeinkamms. Nach Spaltung des dünnen Latissimus dorsi, sodann des hinteren Blattes der derben Fascie des Sacrolumbaris lässt man den lateralen Rand dieses Muskels mit breiten Haken gegen die Wirbelsäule hin ziehen und den äusseren Schnittrand nach auswärts, durchtrennt das zweite, vordere Blatt der Sacrolumbaris-Scheide; dann nach Unterbindung und Durchschneidung der hier angetroffenen Lumbalarterien-Aeste den etwa $^1/_2$ cm dicken Quadratus entweder scharf oder stumpf, und schliesslich die seine Vorderfläche überziehende Fascia transversalis.

Nun liegt die Fettkapsel der Niere vor. Man incidiert sie sofort und reicht nun in vielen Fällen mit der soweit geführten Operation aus, zu lokaler Blutstillung oder zu der Eröffnung des Nierenbeckens bei Stein- oder Eiterniere (vorausgegangene Akidopeirastik resp. Probepunktion), relativ leicht, weil die Gefässe nicht im Wege liegen: Nephrotomie bezw. Nephrolithotomie. Bei dieser keine Naht des Nierenbeckens, Drainage. Oder aber man muss die Operation fortführen zur Nephrektomie: in diesem Falle dringt man, wenn rasche Arbeit Not thut, z. B. bei einer lebensgefährlichen Blutung, mit dem Finger gleich auf den Nierenstiel vor, durchbohrt ihn auf dem Finger stumpf mit der Unterbindungsnadel und bindet ihn in 2 oder 3 Teilen, dann überdies auch noch im Ganzen mit Seide ab. Sonst ist es für die Exstirpation zum rechtzeitigen Ausschluss einer Hufeisen- oder Kuchenniere sicherer, zunächst die Niere mit den Fingern aus der Fettkapsel und falls diese fest verwachsen ist, aus der fibrösen auszulösen, aus der Wunde (rechterseits nicht zu brüsk, weil hier die Verbindung mit der Vena cava eine viel kürzere ist) hervorzuziehen und jetzt erst den Stiel zu unterbinden, abzuschneiden und zu versenken. Das Abschneiden geschieht im Nierenbecken, so dass von diesem ein Teil zurückbleibt, um gegen ein Abgleiten der Ligatur sicher zu stellen. — Lag eine Wunde oder Fistel vor, so erweitert man diese am zweckmässigsten möglichst annähernd der Form des eben angegebenen typischen Schnittes.

Leider gibt aber dieser unter allen am wenigsten verletzende Schnitt nicht immer z. B. bei Tumoren genügend Raum; nachträglich kann deshalb seine Verlängerung nach vorn und unten oder ein Querschnitt durch die Bauchdecken horizontal nach vorn angefügt oder die XII. Rippe subperiostal reseziert werden. Diese Modifikation ist sehr beliebt und praktisch. Die Entfernung der Niere durch Laparotomie (S. 276), transperitoneal mit zweimaliger Durchschneidung des Bauchfells ermöglicht zwar vor der Exstirpation die Sicherstellung des Vorhandenseins der zweiten Niere durch direkte Palpation, ist aber doch nur in den besonderen Fällen

sehr beweglicher und sehr grosser Tumoren angezeigt. Ihr Hauptnachteil ist die Möglichkeit der Sekretstagnation in der grossen und unregelmässig gestalteten Wundhöhle; da zudem aus dieser ein Abfluss nur in die Peritonealhöhle gegeben ist, so erscheint auch bei dieser Operation ein lumbarer Schnitt zu exakter Drainage unentbehrlich.

Mit dem Simon'schen Schnitt wird auch die Nephroraphie, die Nahtfixation der Wanderniere ausgeführt, welche wir E. Hahn verdanken. Den oft höchstgradigen Beschwerden der Wanderniere stehen wir sonst hilflos gegenüber, weil Bandagen und manuelle Behandlung nicht fruchten. Man operiert in angegebener Weise bis zur Spaltung der Fettkapsel und heftet darnach mit 12—15 durch die Nierensubstanz greifenden Chromgutsuturen die Niere selbst an die beiden Wundränder an. Nur teilweise Wundnaht, zum Zweck festerer Narbenbildung durch Granulationsheilung. Mortalität nach Keen aus 134 Nephroraphien 2,98 %.

Czerny schlägt an Stelle des Simon'schen einen Querschnitt vor, fingerbreit unter dem Rippenbogen vom M. sacrolumbaris bis zur Linea semicircularis Spigelii des M. transversus. Colon und die Bauchfell-Umschlagfalte werden bei Seite gedrängt; Etagennaht. Bergmann einen Schrägschnitt ähnlich dem für Blosslegung der Art. iliaca communis (S. 30), aber von der Höhe der XI. Rippe am lateralen Rande des Latissimus bis zur Spina ant. sup. (vermeide Colon) ausgedehnt und mit Anlegung einer Drainage-Gegenöffnung an dem Orte des Simon'schen Lumbalschnittes. Koenig den „retroperitonealen Lendenschnitt", vom Lumbalschnitt nach vorn und gegen den Nabel zu bis zur lateralen Grenze des Rectus abdominis, durch Latissimus und die 3 platten Bauchmuskeln bis auf das Peritoneum, wonötig auch mit Inzision der Umschlagfalte des Bauchfells in dem queren Teile des Schnittes und an der Aussenseite des Colon, wo man die Vasa mesaraica am wahrscheinlichsten vermeidet. Bardenheuer endlich die sehr praktisch erscheinenden „Thürflügelschnitte": Längsschnitt von der Spitze der 11. Rippe bis auf die Mitte der Crista ilei; darauf senkrecht je ein horizontaler Querschnitt längs der Rippe und der Crista ilei, die nach Bedürfnis nach vorn und hinten verlängert werden: ⊏ hinterer, ⊐ vorderer ⊏⊐ doppelter, eventuell auch unvollständiger Thürflügelschnitt.

Die gleichzeitige Verletzung beider Nieren stellt immer die Aufgabe, an der leichter betroffenen mit der Nephrotomie auszukommen; dasselbe würde der Befund einer Hufeisen- oder Kuchenniere während der Operation verlangen. Zum Ausschlusse der im Ganzen seltenen congenitalen Defekte einer Niere, welche anscheinend häufig durch gleichzeitige Entwicklungshemmungen an den äusseren Geschlechtsorganen signalisiert werden (Beumer), oder auch einer funktionellen Anomalie der zweiten Niere vor der Exstirpation erscheint als der beste Gluck's Vorschlag: Isolierung

und provisorische Abklemmung des Ureters oder der Ureteren der kranken Niere, subkutane Jodkali-Injektion und Jodprüfung des Urins nach wenigen Minuten. Bei Pyonephrose wäre zu gleichem Zweck dienlich die präliminare Anlegung einer Nierenbecken-Lumbalhautfistel an der kranken Seite. Bei malignen Neubildungen werden nur in etwa 10 % der Fälle beide Nieren erkrankt gefunden.

Mortalität der Nephrektomie mit Lumbalschnitt 38 %, mit transperitonealen 50 % (Brodeur). Gerade hier, nach Wegfall eines der Haupt-Entgiftungsorgane des Körpers, sind Sublimat- und Jodoformvergiftungen häufig; sogar die einfache lose Jodoformgaze-Ausfüllung der Exstirpationswunde brachte in einem Falle den Jodoformtod. Hier ist nur Rotterin am Platze.

c) Operationen an den männlichen Geschlechtsorganen

1. Castration, Exstirpatio testis.

(Ausschälung des Hodens; Unterbindung des ganzen Samenstranges mit Ausnahme des Vas deferens vor seiner Durchschneidung.)

Topographie. Der Hoden, der seiner Substanz nach aus einer grossen Menge aufgerollter Samenröhrchen besteht, welche in einzelnen pyramidenförmigen Paketen durch bindegewebige Wände geschieden und von Gefässen und Nerven durchzogen sind, hat eine 5 fache Umhüllung, — zunächst eine fibröse Kapsel, die Tunica albuginea (I). Der Nebenhoden sitzt ihm an seiner hinteren Seite und etwas lateralwärts an; dieser enthält die Vereinigung der Ausführungsgänge des Hodenparenchyms zu einer vielfach gewundenen Röhre, die in das Vas deferens übergeht und zwar aus dem unteren dünneren Ende, dem „Schwanze" des Nebenhodens. Hoden und Nebenhoden ragen von hinten nach vorne in einen serösen Sack, die Tunica vaginalis propria, hinein, den Ueberrest der bei dem Descensus testiculorum gebildeten peritonealen Aussackung, deren oberes Ende obliterierte, und erhalten durch innige Verwachsung mit dieser einen serösen Ueberzug (II). Eine weitere Aussackung, die der Fascia transversa abdominis, bildet sodann die Tunica vaginalis communis funiculi spermatici et testis, eine bindegewebige (III) Umhüllung, auf welcher vorn und lateralwärts die Fasern des Hodenmuskels, Cremaster aufliegen. Folgt eine Schichte lockeren Zellgewebes und (IV) die blassrote Tunica dartos, diese hauptsächlich aus glatten Muskel- und elastischen Fasern bestehende kontraktile und gefässreiche

Unterlage der hier dünnen äusseren Haut (V) und in innigster Verbindung mit letzterer. Der Raphe der äusseren Haut entsprechend bildet die Dartos eine senkrechte Scheidewand zwischen beiden Hoden, das Septum scroti.

Der Samenstrang zieht von dem unteren Ende des Hodens durch das Scrotum herauf in den Leistenkanal und enthält neben dem mehr nach hinten gelegenen Vas deferens die Gefässe und Nerven des Hodens in schlaffer bindegewebiger Verbindung unter sich und umhüllt von der Tunica communis mit ihrer Cremaster-Auflagerung.

Ausführung der Operation. Man grenzt den Hoden in der Commissur zwischen Daumen und Zeigefinger der linken Hand von dem übrigen Scrotum ab, so dass seine Bedeckungen prall gespannt sind, schneidet auf seiner höchsten Konvexität an der äusseren Seite und in der Richtung der Längsachse des Scrotums durch bis in den Sack der Tunica propria und verlängert diesen Schnitt nach Bedarf gegen den Leistenkanal an dem Samenstrang hinauf bis über die Erkrankungsgrenze.

Machen Tumoren die Schichten unkenntlich, so werden sie selbst immer jetzt gleich eingeschnitten, um die Diagnose und Berechtigung zur Exstirpation des Organs zu sichern, so lange es Zeit ist, und nicht z. B. einer dickwandigen Hydrocele wegen ein noch in zeugungsfähigem Alter stehendes Individuum zu castrieren.

Drang der Schnitt auch durch die Albuginea hindurch, so kommt das faserziehende Samenkanälchen-Gewebe zum Vorschein. Blutende Gefässe werden sofort ligiert. Man drückt nun den Hoden hervor und schält ihn mit den Fingern gänzlich aus seinen Hüllen los bis hinauf zum Samenstrang, an welchem er allein noch hängt und der ebenfalls leicht zu isolieren ist. Man kann auch umgekehrt vorgehen, zuerst den Samenstrang über der Erkrankungsgrenze isolieren, doppelt ligieren, durchschneiden und den Hoden von oben nach unten exstirpieren.

Bei der Unterbindung des Samenstranges hat man sich gegen Abrutschungsgefahr an dem voluminösen und dabei sehr compressiblen Gebilde sicher zu stellen: Doppelligatur

des Samenstrangs en masse 1 cm oberhalb der Stelle, wo abgeschnitten werden soll. Diese Entfernung muss eingehalten werden, weil ein zu kurzer Stumpf des elastischen Stranges aus der Ligatur entschlüpfen könnte. Vor der Ligatur en masse wurden wonötig überdies die Hauptgefässe noch eigens isoliert und abgebunden. Das Vas deferens, leicht kenntlich als dickwandiger, glatt und fest sich anfühlender Strang, kann man aus dem Bündel isolieren und einfach abschneiden, mit Unterlassung seiner Ligatur, weil auf diese schon starke Schmerzhaftigkeit und Krämpfe gefolgt sein sollen.

Während der ganzen Operation hatte man den Samenstrang gut zu fixieren, am besten mittelst einer an seiner dem Leistenkanal zunächst liegenden Partie durchgezogenen Fadenschlinge; denn würde er vorzeitig in diesen zurückgeschlüpft mit der Pinzette nicht mehr gefasst werden können, so bliebe nur die Spaltung des Kanals übrig.

Die Einzelunterbindung der Samenstranggefässe allein erscheint weniger sicher, indem das dabei leicht mögliche Uebersehen eines kleineren Astes Nachblutung bringen möchte. Man könnte indessen zu grösserer Sicherheit in zweifelhaften Fällen die den Samenstrang haltende Fadenschlinge noch auf 24 Stunden liegen lassen oder den Stumpf des ersteren in die Wundränder einnähen. Etagen- oder bequemer die Balkennaht.

2. Die Hydrocelen-Operation.

Topographie vorige Nummer.

Seröse Ergüsse in die Tunica vaginalis propria kommen häufig vor, durch Verletzung, congenital etc. Man bestimmt in dem cystischen Tumor mittelst Palpation und Transparenz die Lage des Hodens. Liegt dieser, wie gewöhnlich, der Hinterwand des Hodensackes an, so fixiert man die Geschwulst derart, dass der Hoden in der linken Vola liegt und spannt durch seitliche Kompression die Cyste stramm vor ihm her; sticht durch die Wand der letzteren von vorne her und gerne näher ihrem unteren Pole unter Vermeidung sichtbarer Hautgefässe sowie des Hodens selbst, aber senkrecht mit kurzem Stosse einen mittelstarken Trokar mit Hahnkanüle und lässt den Cysteninhalt durch die mit den Fingern gut fixierte Kanüle auslaufen. Da aber diese

einfache Punktion höchstens bei Neugebornen (hier kurz gefasste Messerspitze statt Trokar, Operation ohne Stoss) nach wiederholter Anwendung radikal hilft, sonst gewöhnlich nur vorübergehend, so empfiehlt sich für die Regel die Radikaloperation: entweder Punktion mit sofortiger, zu adhäsiver Entzündung reizender Einspritzung von Lugollösung, Jodtinktur, deren Verteilung in der Cyste man durch leichtes Kneten unterstützt, und deren Ueberschuss man nach 3 bis 5 Minuten, je nach der Empfindlichkeit des Kranken, wieder abfliessen lässt. Man hütet sich hiebei, die Injektionsflüssigkeit zwischen die Schichten geraten zu lassen, was partielle Gangrän des Scrotums veranlassen würde. Oder man wählt gleich den besonders bei starrwandigem Cystensack sichereren und bei Verdacht auf gleichzeitige Hodenerkrankung auch diagnostisch wertvollen Radikalschnitt: schichtweise Durchschneidung des Hydrocelensackes, Blutstillung, Excision der ganzen Tunica vaginalis bis auf eine kleine dem Nebenhoden zunächst gelegene Partie; die Reste der Tunica vaginalis werden dann mit der Tunica dartos vernäht. Schliesslich Naht der Scrotalhaut bis auf eine Drainlücke. Ein komprimierender Verband ist unnötig. — Würde der Operierende versehentlich den Hoden verletzen, so hätte er die Albuginea sofort mit Catgutnaht wieder zu schliessen.

3. Phimosis-Operation.

Diese kann an dem normalen Präpuz der Leiche immer geübt werden.

Zur Circumcision, welche für alle Phimosisfälle passt, nimmt man die nach Länge, Weite und Dehnbarkeit individuell sehr verschiedene freie Duplicatur der Penishaut, das Präpuz, zwischen die hinteren Branchen einer Kornzange oder Schere und schneidet das oberhalb hervorragende Stück Haut egal ab. Nach Wegnahme der Zange sieht man gewöhnlich sehr deutlich, wie die innere (Schleimhaut-) Platte des Präpuz allein der Sitz der Verengerung ist: wenn die äussere sich zurückzieht, bleibt die innere vor der Glans gespannt erhalten. Dieselbe ist deshalb mit der

Schere an der Dorsalseite der Länge nach gegen den Eichelrand hinauf zu spalten und sind dann nur noch die Schnittecken abgerundet zuzuschneiden, um beide Platten durch exakte Knopfnaht mit einander vereinigen zu können. Diese dient meistens zugleich der Blutstillung, und beginnt am besten am Frenulum, wo die Blutung gewöhnlich am stärksten ist.

Erweist sich nach der Operation auch die Harnröhrenöffnung stark verengt, so wird deren Incision nach hinten mit folgender Umsäumung der Oeffnung (nach der bei der nächsten Operation S. 352 angegebenen Weise) gleich angefügt.

Die einfache dorsale Spaltung der Phimosis führt häufig zu recht unschönen lang herabhängenden und nur sehr allmälig verschrumpfenden Lappen. Ausserdem wäre bei ihrer Verwendung an kleineren Kindern darauf zu achten, dass die unter die Vorhaut einzuführende Hohlsonde resp. Scherenbranche nicht in die Harnröhre gerät, welche hier infolge der geringen Entwicklung der Corp. cavern. penis an der oberen Circumferenz des Gliedes sehr nahe liegen kann. Eventuell hilft man sich mit einer successiven Durchtrennung mit dem Scalpell von aussen nach innen.

An dem Lebenden genügt übrigens in vielen Fällen schon eine mässige Scheren-Dilatation der Präpuzialöffnung vollständig, welche das für den Anblick anständigste Heilresultat gibt, die kürzeste Krankheitsdauer im Gefolge hat etc.

4. Penis-Amputation.

(Schwerpunkt: Sicherung gegen Zurückschlüpfen des Stumpfes und gegen spätere Narbenstrictur der Harnröhrenmündung.)

Anatomie. Der Querschnitt des Gliedes zeigt die beiden Corpora cavernosa penis in ihrer fibrösen Hülle seitlich aneinander liegend, wie die Läufe einer Doppelflinte (Tillaux), so dass über und unter ihnen eine Rinne entsteht, in deren letzterer das Corpus cavernosum urethrae liegt, während die obere die 2 Aa. dorsales penis mit ihrer unpaaren Vene und lateralwärts von ihnen die 2 gleichnamigen Nerven enthält. Diese sind bedeckt von der Fascia penis, die als Fortsetzung der superficiellen Dammfascie das Glied umgibt und nur noch durch eine dünne unvollständige musculöse der Dartos analoge Lage getrennt ist von der fettlosen, schlaffen, sehr verschieblichen Oberhaut.

In der Mitte des Maschengewebes jedes Corpus cavern. penis läuft die A. profunda zur Glans vorwärts; in dem Corpus cavern. urethrae die A. bulbourethralis.

Operation. Der Assistent fixiert und komprimiert zu gleicher Zeit den Penis von oben und unten her über der Amputationsstelle, jedoch so, dass die äussere Haut weder zurück noch vorwärts gezogen wird. Der Operierende fasst den wegzunehmenden Teil und schneidet ihn einfach quer ab. Dies kann weiter gegen die Glans hin in einem Zuge geschehen, mehr gegen die Wurzel hin aber durchschneidet man zunächst nur die obere Penishälfte, sichert sich vor Allem gegen vorzeitiges Zurückschlüpfen des kurzen Stumpfes in die Scrotalhaut mittelst durch die Corpora cavernosa penis eingelegter Fadenschlinge oder eines spitzen Hakens und durchtrennt erst dann den Rest des Gliedes. Unterbindung der Aa. dorsales, Umstechung der profunda und der bulbourethralis. Vernähung der Schleimhaut-Wundränder mit denen der Cutis durch wenige Knopfnähte, nachdem zur Vorbeugung einer Verengerung der neuen Harnröhrenmündung durch Narbenkontraktion die untere Harnröhrenwand beiläufig 1 cm weit nach hinten gespalten worden ist. Kathetereinlage für die ersten Tage.

Bei der Amputation dicht an der Peniswurzel isoliert man das Corpus cavernosum urethrae mit geringer Mühe aus dem Stumpfe, sticht unterhalb desselben in die abgelöste sehr dehnbare Scrotal- oder Dammhaut ein Loch und näht es in dasselbe ein. 4 Nähte genügen. Hiedurch wird nachfolgenden sehr lästigen chronischen Scrotalhautentzündungen durch andauerndes Benässen mit Erfolg (Thiersch) vorgebeugt.

Fig. 73 und 74.



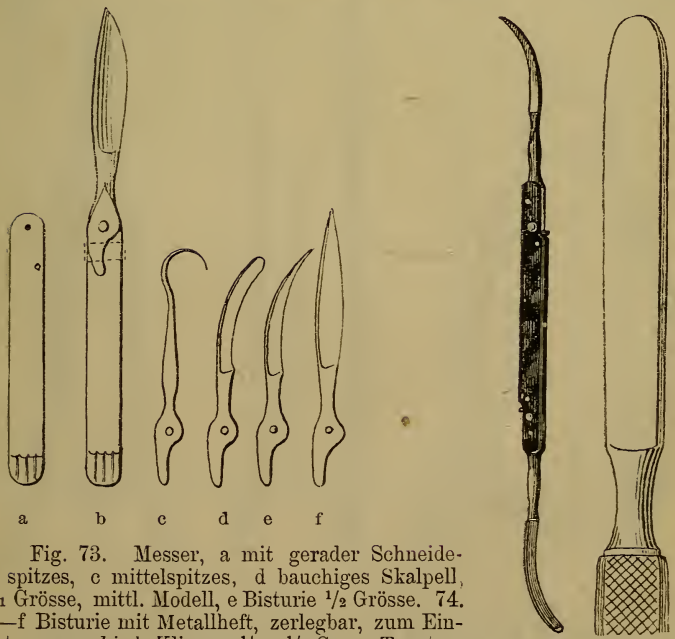

Fig. 73. Messer, a mit gerader Schneide- b spitzes, c mittelspitzes, d bauchiges Skalpell, 1/1 Grösse, mittl. Modell, e Bisturie 1/2 Grösse. 74. a—f Bisturie mit Metallheft, zerlegbar, zum Einsetzen verschied. Klingen 1/2—1/3 Gr. g Tenotom nach Charrière doppelt, stumpfspitzes u. spitzes in Bisturieheft 1/2, h abgerund. Messer 1/1.

Fig. 75.



75. a geknöpftes Messer, b Herniotom (nicht zu kurz), c Tenotom 1/1, d gewöhnliche und e Impf-Lanzette 1/2, f Lithotom nach *Langenbeck* (ist eigentlich ein schneidendes Gorgeret), g langes Knopfmesser zum Steinschnitt, h *Bose's* Sperrhaken, i *Simon's* Fistel-Haken mit langem Stiel, k dsgl. doppelt, l *Sims'sche* Hakenpinzette 1/3.

Fig. 76.

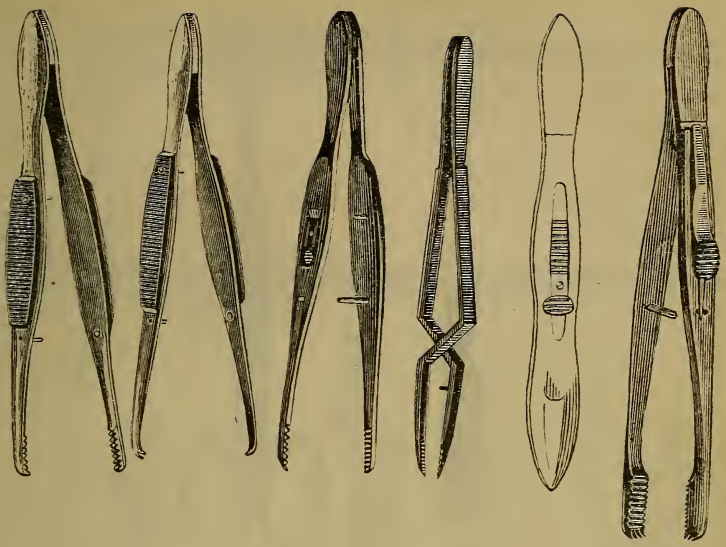

a b c d e f

Fig. 77.

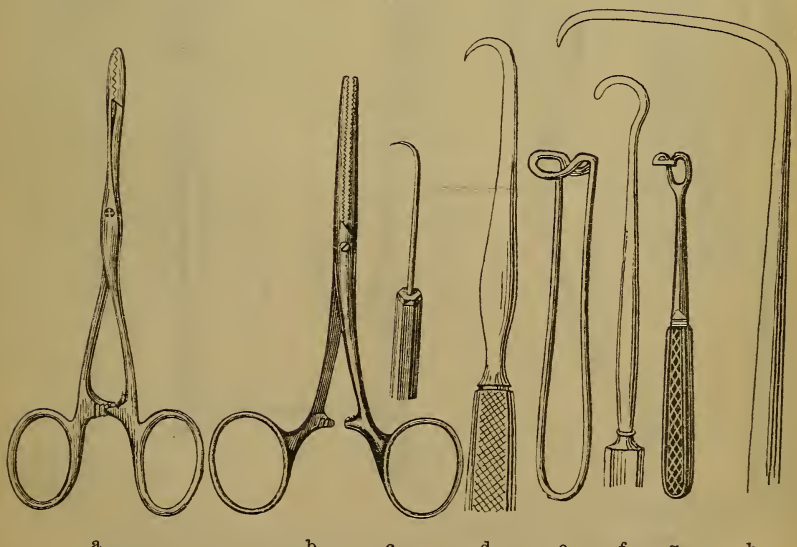

a b c d e f g h

76. Pinzetten, a anatomische, b gewöhnl. Hakenpinzette, c—f Unterbindungspinzette nach *Ammussat*, *Charrière*, *Lüer* bzw. *Bergmann*. e u. f werden zerlegbar hergestellt, 1/2. 77. Pinces haemostatiques a nach *Koeberle* 1/2, b *Billroth*, grösser als Sperrzange dienend 1/3, c u. d scharfe, e—f stumpfe Wundhaken, 1/2.

Fig. 78 u. 79.

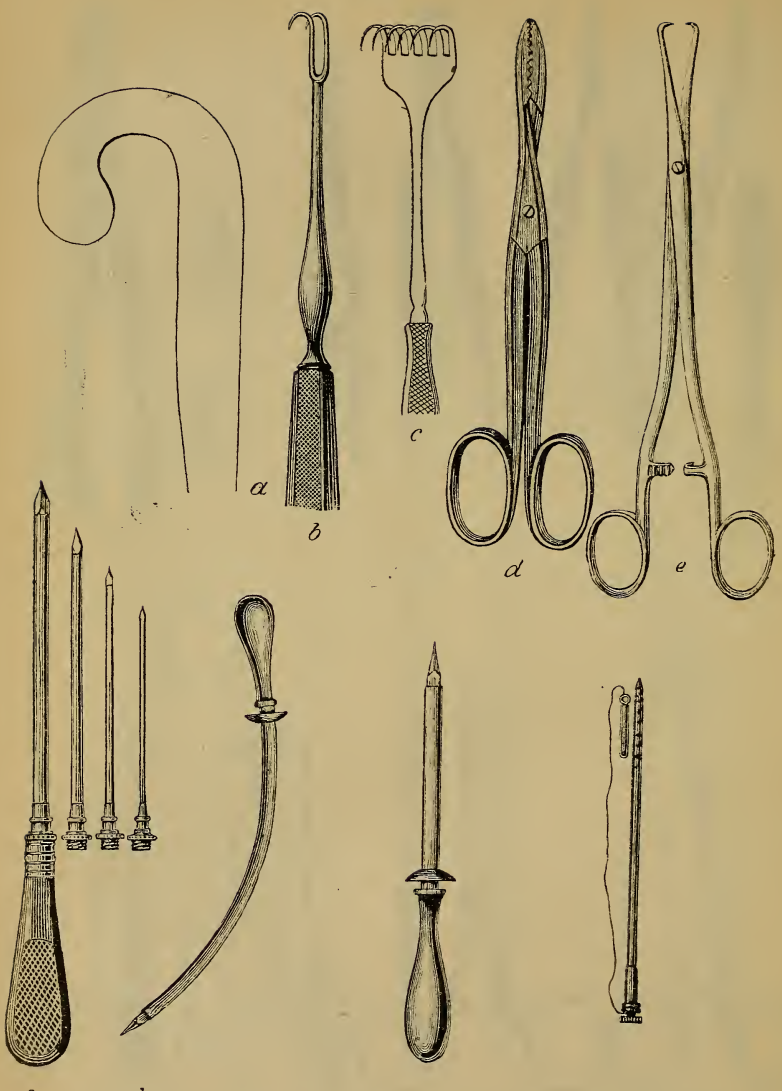

78. a stumpfer breit. gross. Wundhaken n. *Langenbeck* 1/1, b scharfer Doppelhaken 1/2, c sechszinkiger scharf. Wundhaken n. *Küster* 1/2; d Kornzange, e amerikan. Kugelzange mit Sperrvorrichtung 1/2—1/3. 79. a 4 Trokars in 1 Instrument vereinigt, b krummer, c gerader, d Explorativ-Trokar 1/3—1/4.

Fig. 80, 81 u. 82.

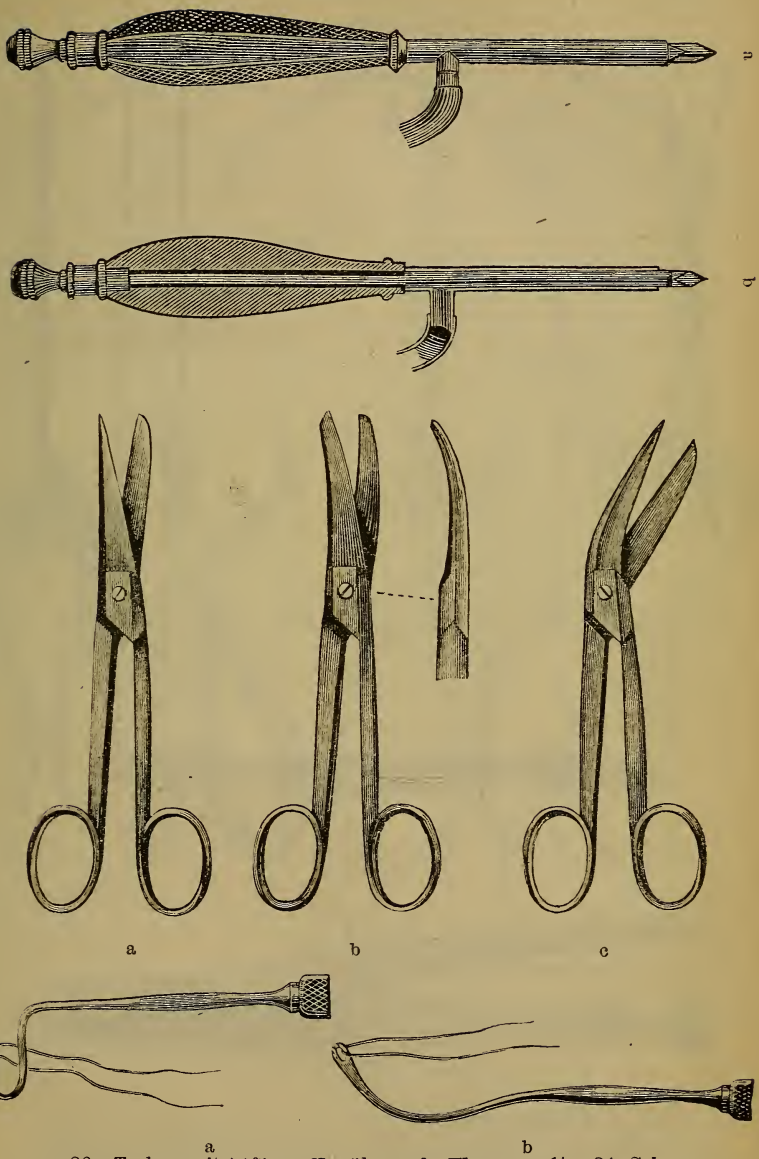

80. Trokar mit ⋁förm. Kanüle nach *Thompson* 1/3. 81. Scheren, a einfache, b *Cooper*'sche, nach der Fläche gebogen, c Knieschere, 1/2—1/3. 82. Anourysmanadeln od. Arterienhaken nach *Deschamps*: a rechtwinklig abgebogen, b mit gradlinigem Ende, 1/1.

Fig. 83

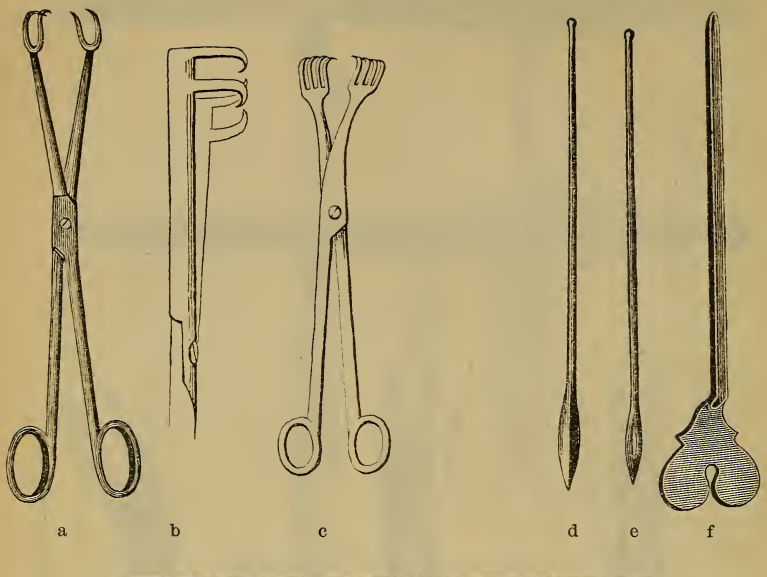

Fig. 84.

Fig. 85.

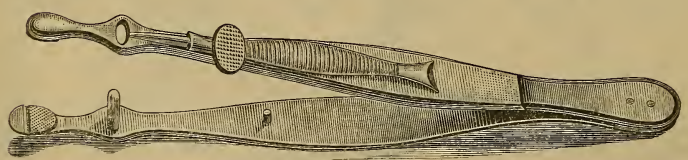

83. a *Muzeaux*'sche Zange 1/3, b do. seitlich fassend, zur Tonsillotomie 1/1, c vierzinkige Hakenzange nach *Billroth* 1/4. Sonden 1/2—1/4: d Myrthenblatt-Knopfsonde, e Oehrsonde, f Hohlsonde, g feinste Knopfsonde. 84. Putzer für Nagelbett und Nagelfalz von Horn nach *Hofmeier* 1/1. 85. Portativster Nadelhalter von *Lüer* 1/1.

Fig. 86 u. 87.

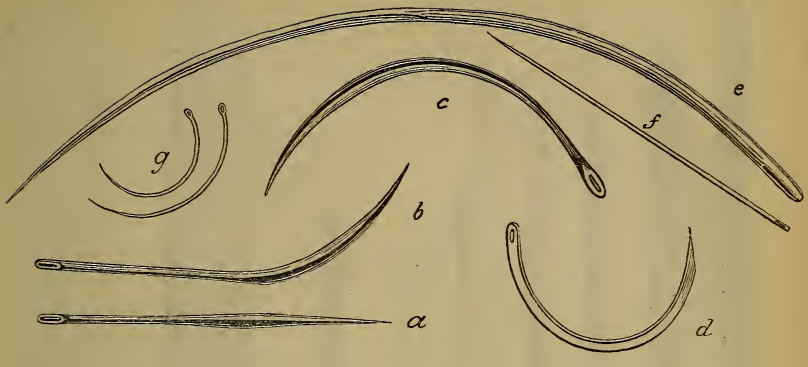

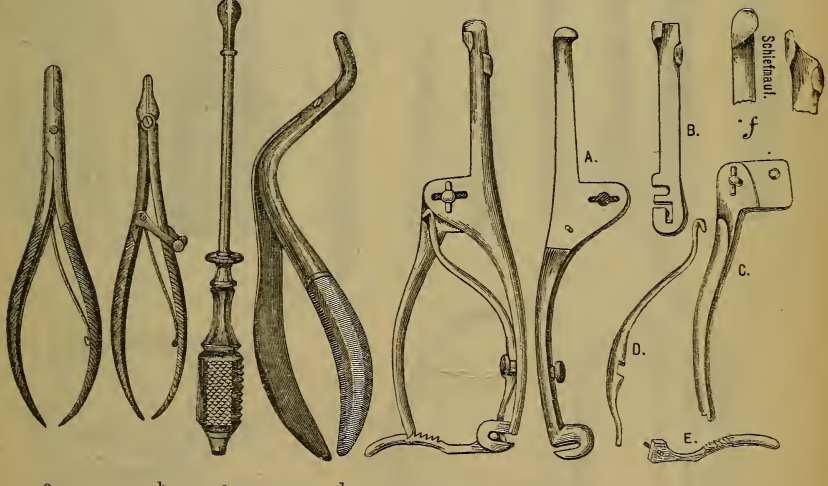

Fig. 88.



86. Chirurgische Nadeln $^1/_1$: a gerade, b halbgekrümmte, c krumme katex. d *Hagedorn*'sche gewöhnl. von platter Säbelform, e *Nebinger's* Pleuranadel, f Magen- u. Darmnadel nach *Greic Smith*, g n. *Hagedorn*. 87. Nadelhalter $^1/_3$—$^1/_4$: a n. *Dieffenbach*, b n. *Reiner*, c n. *Roux*, d *Küster's* Schwan, e nach *Hagedorn*. Letzterer zerlegt A feststehend. Schaft, B bewegl. Arm, C bewegl. Handgriff, D Spannfeder, E Schnepper. f Schiefmaul zu *Hagedorns* Halter. 88. *Hagedorns* Nadelhalter, modifiziert nach *Weber*.

Fig. 89.

Fig. 90.

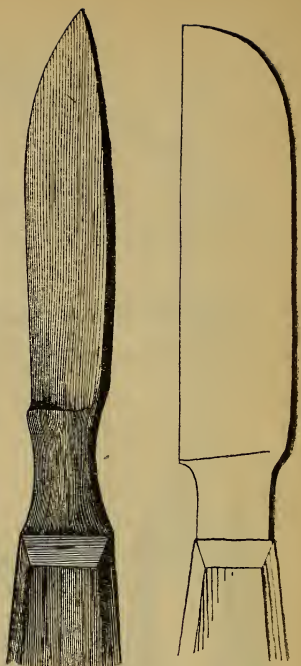

Fig. 91.

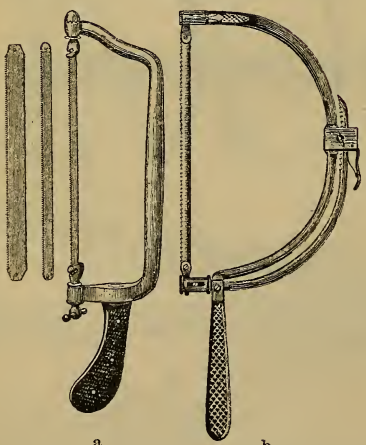

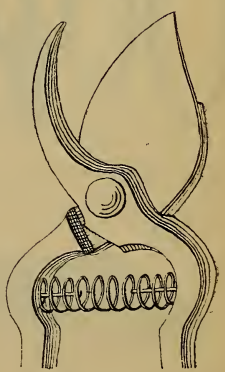

89. a—e Amputationsmesser verschied. Form u. Grösse $^1/_3$—$^1/_5$ mittel; f *Liston*'sches Halbmesser f. Feld, mit ganz gerader Schneide, dadurch leichter zu schleifen, g Zwischenknochenmesser od. Catline. 90. a, Bogensäge, b *Szymanowsky's* Resektionssäge. 91. Rippenscheere für Empyem, $^1/_2$ Grösse. (Tresch, München, 7 M.)

Fig. 92 und 93.



92. a Blattsäge, b Stichsäge, c Kettensäge n. *Jeffray*, e Handgriff, Oeffnen desselben, d Kettensäge n. *Tiemann*; f schneid. Knochenzange n. *Liston*, gerade od. nach der Fläche gebogen. 93. a, b Sequesterzangen, c Resektionszange nach *Langenbeck*, d nach *Fergusson*.

Fig. 94 u. 95.

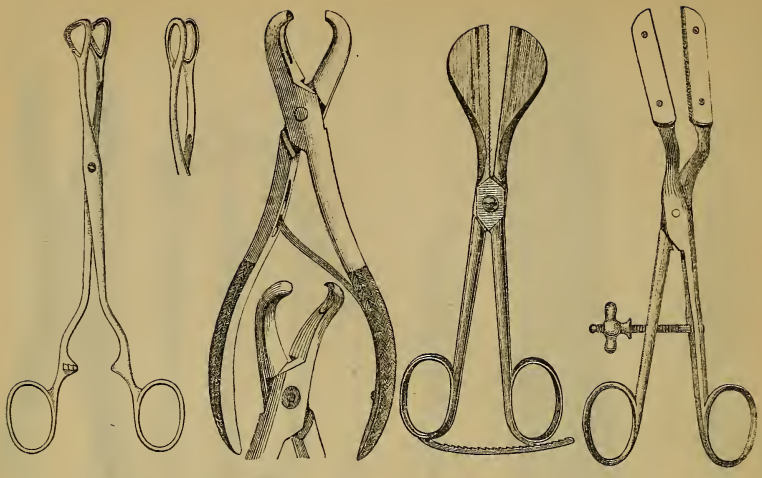

a b c d



a b c d e f

94. a gefensterte od. Balkenzange, mit Stellhaken, b *Lüer's* Hohlmeisselzange (NB. vom feinsten Stahl), c *Langenbeck's*, d *Smith's* Flügelzangen, zum Verkohlen der Hämorrhoidalknoten. 95. a Elevatorium n. *Langenbeck*, b Raspatorium, c Geissfuss v. *Langenbeck*, ohne Riefen, d stärk. Knochenhebel, e, f scharfe Löffel, am besten von Kahnform, oval.

Fig. 96 u. 97.

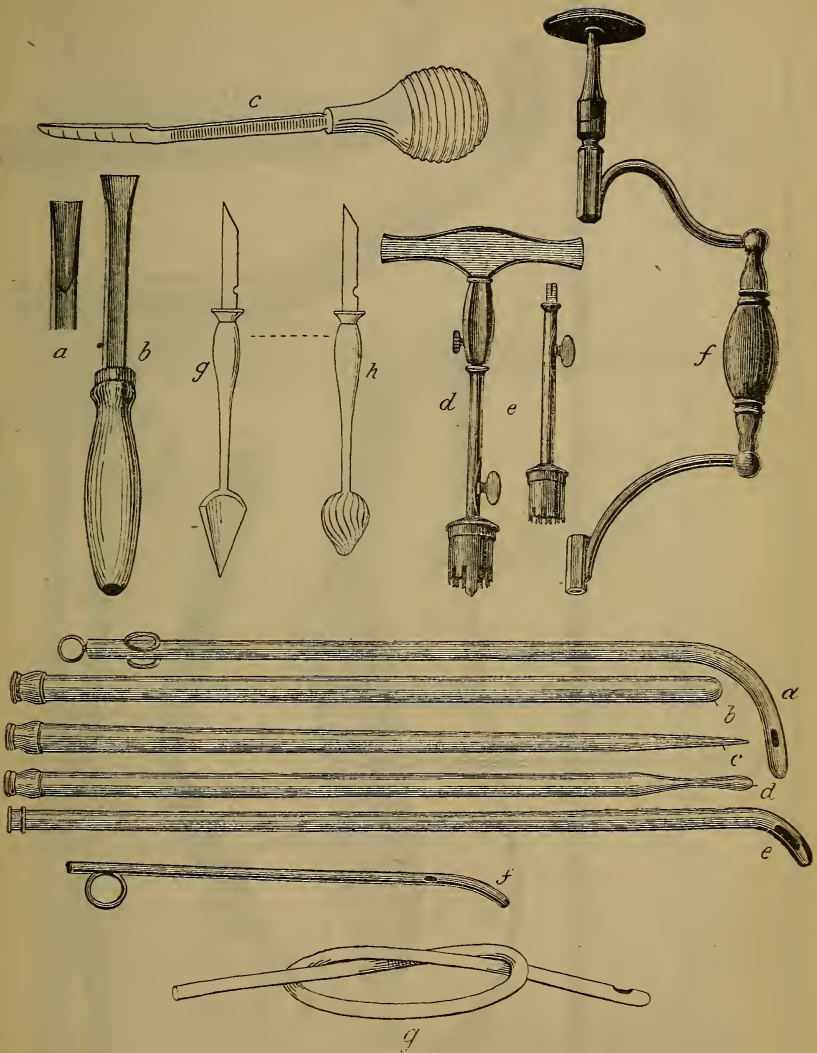

. 96. a Hohlmeissel, b Flachmeissel, beste mit Holz- od. gross. Metallgriff, c Handmeissel v. *Bezold*; d, e Handtrepan od. Trephine u. f Bogentrepan von mindest. 2 cm Durchm. (*Poirier*), g amerik. Kugeltrephine v. *Marshall* u. h Perforationstrepan f. Sequestrotomie etc. 1/3—1/4. 97. Catheter: a einf. Metallcatheter, b elast. cylindrischer, c el. konischer, d el. mit Olivenspitze, e Prostatacath. m. kurz. Krümmg. n. *Mercier*, f weibl. Metallcath., g weich. Catheter a. *Jaques* Patentgummi.

Fig. 98.

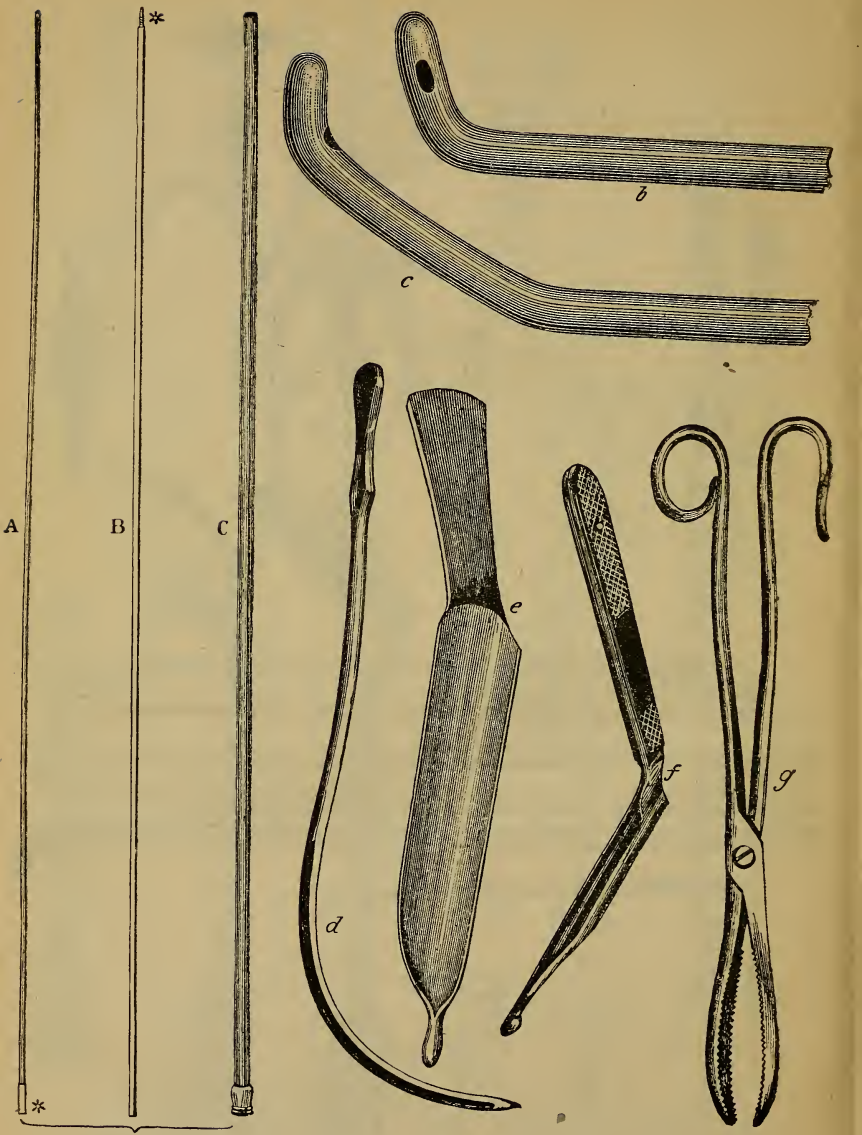

98. a über einander verschiebbare Catheter von *Thompson*, u. zw. A sehr dünne und biegsame Bougie mit Schraubenmutter bei *, B fester Cylinder gleichen Kalibers, C Kautschukcatheter, über A u. B wegzuschieben; b Prostatacatheter mit kurzer, c doppelter Krümmung, d Leitsonde, e stumpfes, f spitzzulaufendes Gorgeret, g Steinzange von *Thompson*.

Fig. 99.

Fig. 100.

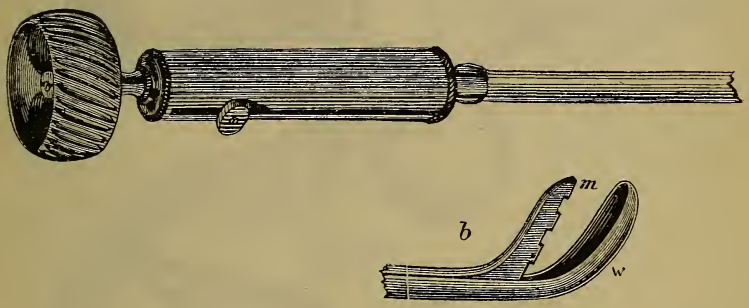

Fig. 101.

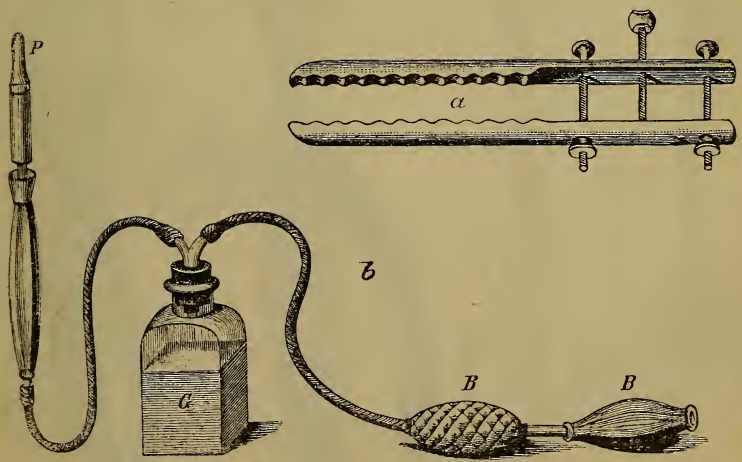

99. Ekraseur mit Kette und Draht. 100. Lithotriptor von *Thompson* mit dem cylindrischen Handgriff und m seiner männlichen, w weiblichen Klinge. 101. a Darmklemme von *Dupuytren-Blasius*, und b Thermokauter von *Pacquelin*. (B B Ballons, G Glas mit Petroläther, p Platinansatz).

Fig. 102 u. 103.

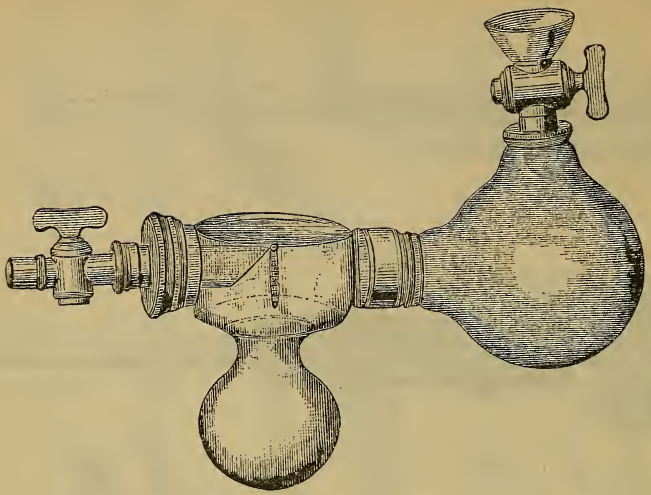

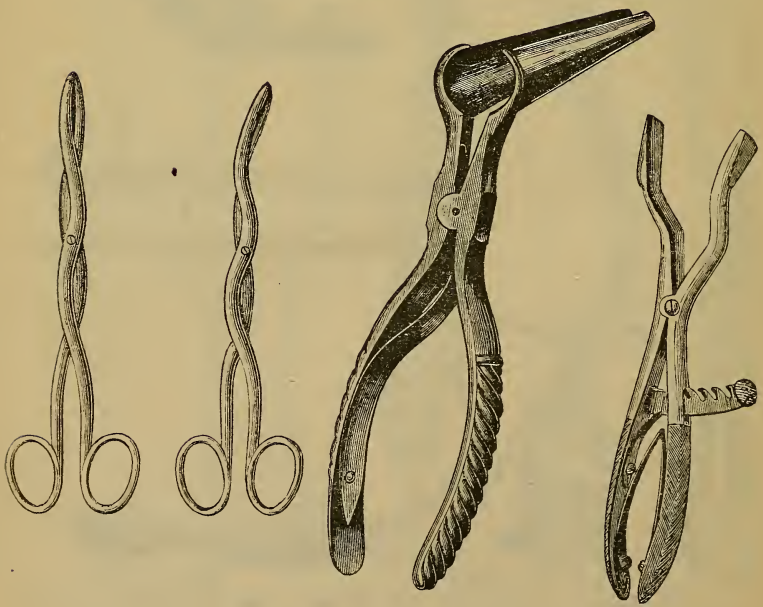

a b c d

102. Aspirationsapp. zur Lithotripsie v. *Thompson*. 103. Steinzangen, gerade u. über die Fläche gebog. mit gekreuzt. Branchen (*Lewkowicz*'schem Gewinde); Nasenspiegel n. *Kramer*, d Mundspiegel n. *Koenig*.

Fig. 104.

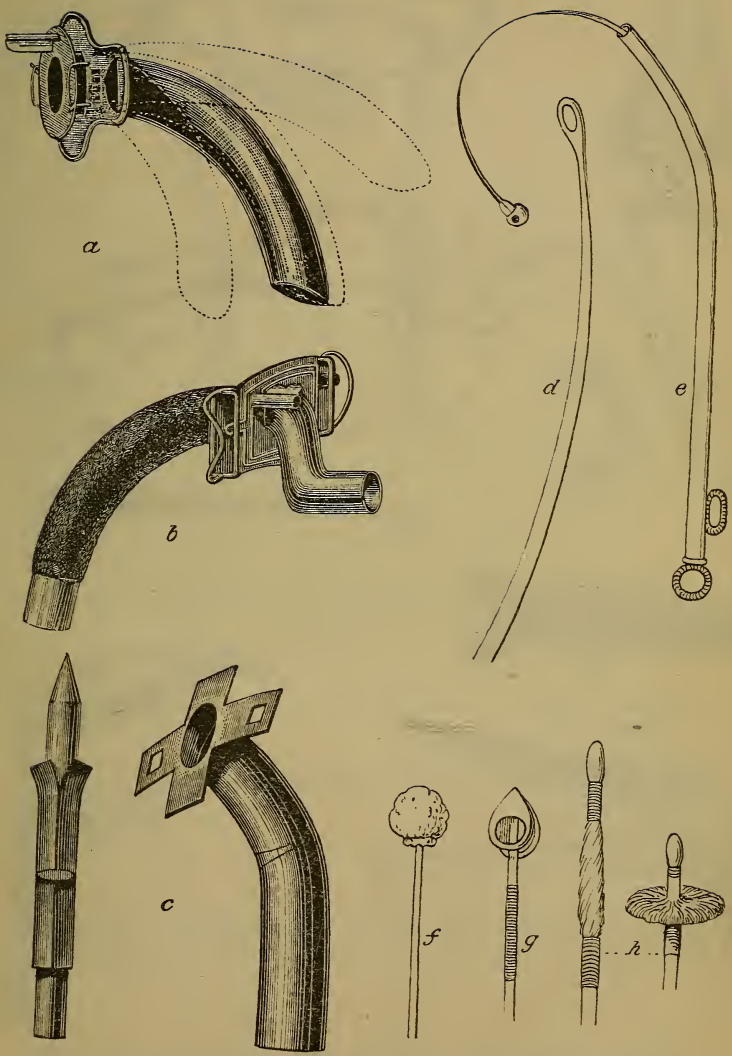

104. a Trachealkanülen, b Tamponkanüle v. *Eug. Hahn*, c Kanülen-Improvisation aus Bleikugel nach *Howard*, 1/2 bezw. 1/1, d *Rosers* gestielter Ring, zugl. Knotenschieber bei Uranoplastik, e *Bellocq*'sche Röhre, f Schlundstösser mit Schwamm, g Münzenfänger (auch für Knochenstücke sehr bewährt), h Grätenfänger von *Weiss*.

Fig. 105.



105. a Mundspiegel von *Heister*, b von Whitehead, mit grossen und kleinen Zungenspateln, c Nasenspiegel, trichterförmig ovaler aus Hartgummi nach *Lange*, d nach *Fraenkel*; e einfacher Scheidenspiegel, f do. zweiblätterig nach *Cusco*, g Rektalspeculum nach *Fergusson*, $^1/_2$—$^1/_3$ der gewöhnlichen natürlichen Grösse; h spiegelnder Hohlhebel nach *Wagner* für Neurektomia infraorbitalis $^1/_1$.

Fig. 106.

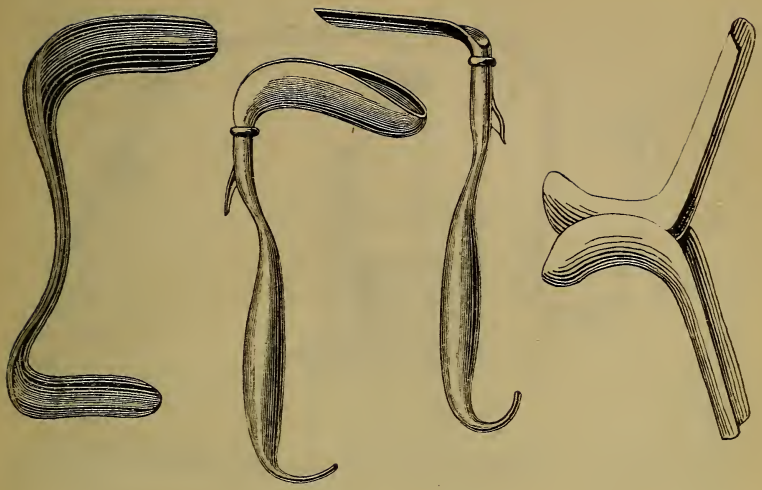

a b c d

Fig. 107.

a



b

106. a zweiblättriges metallenes Scheidenspeculum nach *Sims*; b. c *Simon*'sche Scheidenplatten, d Specula nach Neugebauer. 107. *Heurteloup*'scher künstlicher Blutegel, a Ringmesser, b Saugröhre.

Fig. 108.

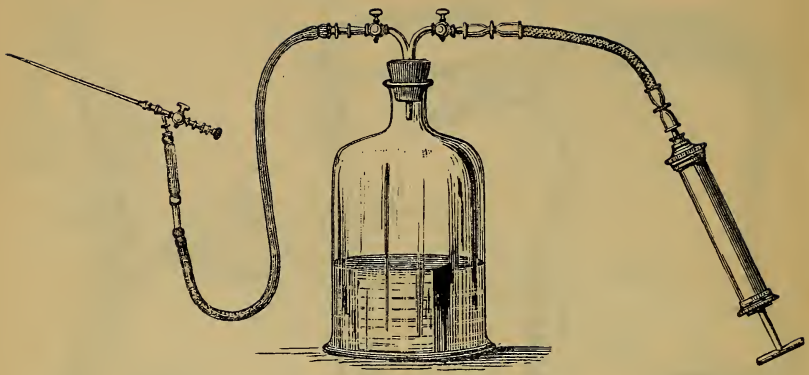

Fig. 109.

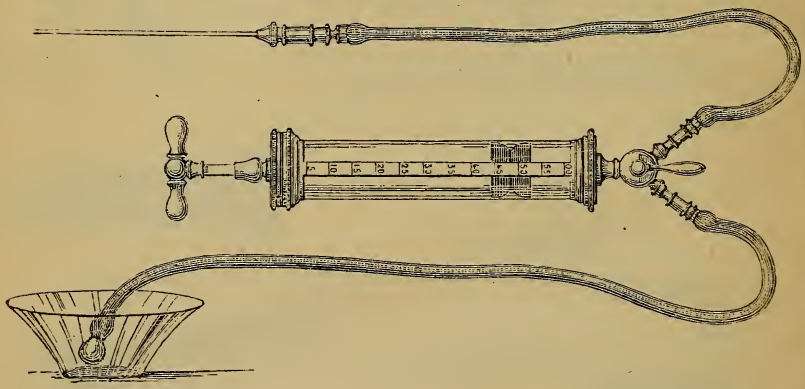

Fig. *110*.

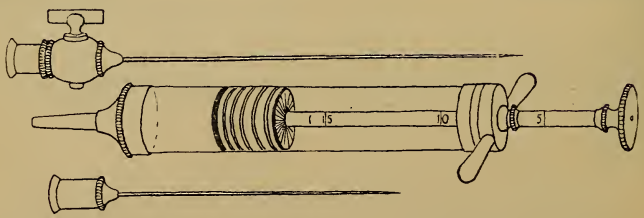

108. Aspirator von *Potain*. 109. do. von *Dieulafoy*. 110. Spritze mit desinfizierbarem und durch Compression seiner Lederscheiben stets rasch luftdicht geschraubtem Kolben von *Hansmann*.

(Sämmtl. Instrumente werden gut bezogen von Katsch-München und Stiefenhofer-München).

Autoren-Verzeichnis.

Seite

Albert 171, 235
Amussat 355
Anger 160
Angerer . . . 128, 289, 290
Asch, R. 283
Bardeleben 11, 11, 40, 43, 92, 103
Bardenheuer 11, 116, 259, 278, 310, 347
Beaudens 126
Beely 98
Bellocq 367
Bergmann . . . 266, 346, 355
Beumer 346
Bezold 363
Bigelow 333
Billroth . . 159, 204, 355, 358
Blasius 2, 365
Bose . . . 4, 237, 242, 354
Braatz 241
Bramann 337
Braun, H. . 129, 180, 181, 283
Braune, W. 7
Brodeur 347
Bruns, P. 56
Bruns, V. . . . 113, 185, 206
Burckhardt 248
Busch, F. 119
Cadge 334
Chassaignac 227
Chopart 104
Cooper 357
Courvoisier 291, 346
Cusco 368
Czerny 160, 247, 270, 273, 302, 346
Davis 290
Davy 130
Demarquay 15
Deneffe 332
Deschamps 357
Dieffenbach 219, 359
Dieulafoy 370
Dittel 326
Downess 173
Dubrueil 11, 73
Dupuytren 308, 365
Dwyer, O. 242
Esmarch . . . 51, 271, 308
Fehleisen 318
Fergusson . . . 219, 361, 368
Fischer, G. 247
Folz 25
Fränkel 368
Freyer 334
Gluck 171, 346
Grawitz 284
Gritti 124
Gross 247
Günther 110
Guérin 15
Hagedorn 143, 359
Hahn, E. 129, 142, 241, 243, 245, 292, 346, 367
Hansmann 249, 370
Heine 61
Heinecke 6
Heister 368
Helferich 121
Henke 41
Henle 37, 95, 305
Heuck 160
Heurteloup 230, 369
Holm 343
Howard 367
Hüter, C. 14, 15, 19, 34. 48, 74, 82, 84, 90, 119, 137, 170, 172, 175, 204, 228, 234, 252

Seite

Hyrtl 41
Jaeger 98
Jeffray 361
Keen 346
Koch, R. 201
Kocher 119, 152, 158
Köberle 355
Koenig 77, 119, 128, 140, 197, 210, 215, 347, 366
Koerte 291
Koppeschaar 172
Kramer 366
Kraske 308
Kredel 306
Kroenlein 208, 241
Kummer 271
Kümmel 116, 282
Küster 6, 214, 256, 266, 268, 306, 356, 359
Lange, Fred. . . . 343, 368
Langenbeck 46, 61, 74, 83, 118, 126, 140, 179, 194, 219, 227, 228, 241, 354, 356, 361, 362
Langenbuch . . . 172, 291
Lauenstein 119, 198
Lefort 112
Lembert 269
Linhart 15, 25, 56, 79, 87, 121
Lisfrank 24, 101
Lister 76, 151
Liston 50, 360, 361
Lossen 180
Lotzbeck . . . 241, 296, 337
Lücke 141, 180
Lüning 138
Luschka 11
Maas 342
Macewen 141
Malgaigne 107, 248
Marshall 363
Mercier 363
Mikulicz 113, 230
Miles 280
Mirault 15, 194
Morton 283
Mosetig 6
Muzeaux 358

Seite

Nebinger . 157, 187, 256, 359
Nélaton 172
Neuber . . . 57, 61, 271, 337
Neugebauer 369
Neve 173
Nicaise 55, 172
Novara 310
Nussbaum 24, 51, 53, 84, 143, 173, 181, 239, 313
Ogston 141, 143
Ollier . . 55, 61, 76, 84, 92
Pacquelin 365
Page 291
Paravicini 185
Petersen, F. . . 97, 318, 334
Phelps 162
Pirogoff 110
Poirier 363
Potain 251, 370
Poucet 338
Quain 35
Reclus 274
Reger 172
Regnoli 229
Reverdin 191
Richardson 274
Richter 55
Riedinger 56
Rinne 310
Rosenberger 332
Rosenthal 4
Roser, K. 241
Roser, W. 19, 138, 198, 241, 298, 330, 367
Roux 147, 359
Rüdinger . . . 23, 25, 284
Ruggi 283
Rydygier 113, 272
Schede 63, 107, 141, 150, 256, 310
Schillbach 140
Schlemm 24
Schmid, H. 268
Schmitz 335, 337
Schoenborn 310
Schroeder, C. 149
Schüller 168, 171
Schweiger 216

Seite

Senn . . . 271, 272, 290, 303
Shaw 212
Simon . 326, 344, 354, 368, 369
Sims 354, 369
Smith 22, 269, 277, 282, 337, 358, 359, 362
Socin 84
Sonnenburg . . . 185, 261, 310
Southam 247
Spalteholz 52
Stetter 31
St. Germain 241
Stintzing 172
Syme 112
Szymanowsky 360
Tansini 258
Tauber 113
Textor 128
Thiersch 152, 175, 192, 194, 212, 272, 352
Thompson 328, 330, 333, 339, 340, 357, 364, 365, 366
Tiemann 361
Tillaux 160, 351
Tillmanns 171
Tizzoni 310

Seite

Trélat 49
Trendelenburg 158, 336
Trousseau 239
Tuke 212
Uhde 82
Vacca 247
Verneuil 49
Vogt, P. 61, 84, 171
Volkmann 92, 129, 140, 143, 311, 342
Wagner A. 179, 368
Waldeyer 268
Walther 69
Warren 184
Weir 338
Wells, Sp. 282
Wetter, van 332
Whitehead 185, 368
Wiesmann 212
Wilde 231
Winiwarter 293
Wölfler 271, 290
Zang 10
Zesas 113
Zielewicz 196
Ziemssen 252, 256

Register.

Seite

Achillessehne, Tenotomie derselben 154
Achselhöhle, Ausräumung derselben 263
Aderlass 47
After, Anlegung des künstlichen, Colotomie 311
— — bei Herniotomie 303
Alveolarfortsätze, Resektion derselben 223
Amputation, Methodik und Technik 50
— Indikationen 50
— — bei Verletzung durch grobes Geschütz etc. . . . 51
— Instrumente 50
— der Fingerphalangen 64
— der Mamma, sogenannte 262
— der Metatarsalknochen 98
— der Mittelhand 71
— des Oberarmes 84
— des Oberschenkels 130
— des Penis 351
— transcondylica und supercondylica 133
— des Unterschenkels 119
— des Vorderarmes 78
— der Zehenphalangen 93
Aneurysmanadel, Improvisation ders. im Felde 5
Antiseptikum, ungiftiges 5
Antrum Highmori, Eröffnung dess. 230
— mastoideum, Eröffnung dess. 231
Arcus volaris, Unterbindung desselben 29
Arterien, Unterbindung in der Continuität, Methodik u. Technik 1
— Unterbindung in der Wunde 1, 56
Arteria anonyma 21
— axillaris 23
— brachialis 25
— carotis communis 8
— — externa und interna 11
— cruralis 34

Seite
Arteria dorsalis pedis s. pediaea 44
— femoralis 34
— glutaeae 32
— hypogastrica 31
— iliaca communis 30
— iliaca externa 32
— intercostalis 45
— lingualis 12
— mammaria interna 22
— meningea media 209
— pediaea 44
— poplitaea 38
— radialis 27
— temporalis 15
— tibialis antica 41
— tibialis postica 43
— ulnaris 28
Arteriae nutritiae der Knochen, Blutstillung an denselben . . 56
Arthrektomie 58
Arthrotomie 58
Ascites, Punktion desselben, mit besonders sorgsamer Antiseptik 283
Aufpfropfung von Netz nach Senn bei der Darmnaht 272
Autoplastik 192
Autotransfusion 278
Balggeschwülste, Exstirpation derselben 198
Balkennaht 151
Bauchdecken, Topographie 274
Bauchhöhle, Punktion derselben 283
— Eröffnung durch Schnitt 278
Becken, Sagittaldurchschnitt 316, 317
Beckenboden, Topographie 319
Benzin zur Desinfektion des Operationsfeldes 52
Blase, siehe „Harnblase“.
Blepharoplastik, Bild 193
Bleiplattennaht 151
Bluteinfluss in die (gesunden) Lungen, ohne Sepsis 242
Blutleere, provisorische nach Esmarch 51, 52
Blutschorf, feuchter, sogen. 63
Blutgefässgeschwülste, Operation derselben 198
Boutonnière, Harnröhrendammschnitt. 329
Bruchpforten 294
Bruchsack 296, 298
— lipomatöser 306
Bruchsackhals 297
Bruchsackkörper 297
Bruchschnitt 294
Brusthöhle, Trokareröffnung ders. 251

Seite
Brustschnitt 252
Calcaneus, Ausschälung dess. nach Syme 112
— Resektion dess. nach Pirogoff-Günther 110
— modificiert nach v. Bruns 113
— desgl. nach Lefort 112
— desgl. nach Tauber 113
Canüle, Hahn'sche Tamponkanüle 241
— improvisierte 241
Caput obstipum 156
Castration 347
Catgutligatur Nichtzureichen, bezw. Vorsichtsmassregeln . . 5, 56
Catheterismus 323
— beim Weibe 327
— posterior 325
Cavernenoperation nach Sonnenburg 261
Cavernom-Operation 198
Cheiloplastik 194
Cholecystektomie 291
Cholecystotomie 292
Cholecyst-Enterostomie 293
Chopartsche Operation 104
Collodium, antiseptisches 199, 288
Colotomie 312
Conservierung der Messerschneiden im Felde 53
Corona mortis bei der Cruralhernie 305, 306
Cortikalis der Knochen, Erhaltung derselben 61
Cystotomia suprapubica 334
— perinealis lateralis 339
— — mediana 342
Damm, Topographie 319
Darm, Operationen an demselben 269
— Naht nach Lembert 269
— — nach Czerny 270
— innere Ringnaht 271
— Resektion 271
— — submuköse nach Kummer 271
Darmkompressorien, improvisiert 271
Darmwunden im Felde . . . . . 274, Anm.
Darmschnitt, Colotomie 312
Daumen, Exartikulation desselben 68
— Erhaltung desselben bei der Mittelhand-Amputation . . 71
Diaperitoneale Untersuchung nach Bardenheuer 278
Diaphragma urogenitale 319
Dilatation des Mastdarmsphincters 311
— der weiblichen Harnröhre 327
Directionsnähte 149
Drainage der Wunden 57, 62

Seite
Drainage extrarektale 311
— des Mastdarmes 308
Drains, Steigerung ihrer Wirkung 282
Drainlücken 57
Einstülpungsnaht bei Nekrotomie 145
Empyem-Operation nach Küster 256
— nach Nebinger 257
— nach Schede 256
Enterostomie, Enteroanastomose 290
Entspannungsnaht 149
— an Sehnen 158
Enucleatio oculi 215
Epicystotomie s. Cystotomia suprapubica.
Ersatz des Trepans durch Meissel, auch b. unverletztem Schädeldach 210
— der chirurg. Meissel im Felde 211
Erstickungsgefahr bei Kieferresektionen 218, 225
Esmarch'sche Constriction, Ersatz der Totaleinwicklung durch Elevation nicht immer möglich 52
— besonderer Wert 60
Etagennaht 31, 57
Exartikulation, Methodik und Technik 50
— subperiostal-subcapsuläre 55
— nach Chopart 104
— des Daumens 68
— im Ellbogengelenke 80
— der Finger, Grundphalangen 65
— — Mittel- und Endphalangen 64
— des kleinen Fingers 70
— der 4 letzten Finger miteinander 68
— der Hand 72
— — nach Dubreuil 73
— im Hüftgelenke 133
— im Kniegelenke 126
— nach Lisfranc 101
— nach Malgaigne 107
— der Metacarpalknochen 70
— der Metatarsalknochen 96, 101
— des Oberarmes 86
— des Oberschenkels 133
— im Schultergelenke 86
— im Talotarsalgelenke (nach Malgaigne) 107
— im Tarsus (nach Chopart) 104
— des Vorderarmes 80
Explorativschnitte. extraperitoneale 278
Exstirpatio testis 347
Extremitätenknochen, Freilegung derselben 145
Feldbesteck, chirurgisches 51

Seite
Fistula, ani, Operation derselben 313
Freilegung der Extremitätenknochen 145
Fuss, Amputation durch den Mittelfuss nach Jaeger 98
— Exartikulation nach Chopart 104
— — nach Lisfranc 101
— — nach Malgaigne 107
— Wegnahme nach Pirogoff 110
— Gefässverteilung an demselben 94
Fusswegnahme, Schnittlinien für diese Operationen 97
Fusswurzelknochen, Querexcision nach Bardenheuer 116
Gallenblasen-Operationen 290
Gastroraphie 287
Gastrostomie 287
Gastrotomie 286
Gastro-Enterostomie 290
Gehirndruck 212
Genu valgum, Operation nach Macewen 141
— — — Ogston 143
Gritti'sche Operation 124
Hämatome der Dura mater 209
Hämorrhoidalknoten, Operation derselben 48
Hals, Operation an dems. 234
Handgelenksgegend, Muskeln und Sehnen an ders. 161
Hand-Sehnenscheiden, typische Incisionsstellen 166
Harnblase, Topographie 315
— capilläre Punktion derselben 332
— Catheterismus 323
— Digitalexploration 331
— zur Exstirpation 310
— Fremdkörperentfernung beim Weibe 327
— Naht derselben 337
— Punktion 331
— zur Resektion 310, 338
— Rupturen, Diagnose und Behandlung 338
— Schnitt, hoher 334
— — perinealer 339
— Spülung der männlichen ohne Katheterismus 327
— Stich- und Schussverletzungen 338
— Verweilkatheter, beste Befestigungsart 326
— Harninfiltration . . . . . 325, 333 etc.
Harnröhre, Topographie 321
Harnröhrendammschnitt, Boutonnière 329
Harnröhren-Dilatation beim Weibe 326
— -Zerreissungen 329
Häufung von Verwundeten, Sekundärnaht 152
Hasenscharten 194
Haut, Lappenschnitte 52

Seite
Haut, Lappenschnitte, Vermeidung von Zuschärfung bei dens. 3, 52
— Manschettenschnitt 52
Hautdefektdeckung durch Verschiebung 193
— durch Lappenschwenkung 193
— durch Doppellappen-Schwenkung 193
Hautgeschwülste, Exstirpation ders. 198
Hauttransplantation nach Reverdin 191
— — Thiersch 192
Herniae 294
— crurales 303
— directae 297
— Einklemmungssymptome 297
— inguinales 293, 296
— interstitiales 296
— irreponible 297
— labiales 297
— obliquae 296
— paringuinales 296
— Radikaloperation 302
— scrotales 297
— Scheinreposition (R. en bloc) 298
— umbilicales 307
— Verfärbung derselben 301
— Vorgehen, systematisches bei Behandlung derselben 297, 305
— Wertlosigkeit der Feststellung ihrer Schichten . . . 297
Herniotomie 294
— Magenausspülungen bei derselben 307
Heteroplastik 192
Heurteloup'sche Blutentziehung 230
Highmorshöhle, Eröffnung ders. 230
Hirnabscesse 212
Hirndruck 212
Hoden, Exstirpation 347
Hohlhandbogen, Topographie und Ligatur 29, 166
Hüftgelenk, Topographie 133
— Exartikulation in dems. 134
— Keilexcision bei Ankylose 143
— Resektion 138
Hydrocele, Punktion, Injektion, Schnitt 349
Impftechnik 191
Indikationen für die Amputationen und Exartikulationen . . . 50
— für die Resektionen 58
Injektion, subkutane oder hypodermatische 200
— parenchymatöse 201
Instrumentarium 353
— für das Feld auf das Aeusserste reduziert 51
Intercostalarterien, Blutstillung an denselben 45

Seite
Intubation des Kehlkopfes, Tubage 242
Intussusception, Invagination des Darmes 276, 282
Ischiadicus, Freilegung desselben 189
Katheterismus der Harnblase 323
Katheter, beste Befestigungsart 326
Kieferköpfchen, Resektion desselben 227
Klumpfussoperation nach Phelps 162
Kniegelenk, anatomischer Unterschied zw. gesundem u. kontraktem 128
— Exartikulation in demselben 126
— Resektion nach Langenbeck 126
— — nach Textor-König 128
— — nach Eugen Hahn 129
— — nach Volkmann 129
— Keilresektion bei Ankylose 129
Knochen, Absägen derselben 54
— Naht derselben 61
— Festnagelung derselben 62
Knopfnaht 147
— dieselbe ohne Nadelwechsel 148
Kothabscess 303
— keine Scharflöffelverwendung 303
Kürschnernaht 149
Laparotomie 274
Lappenbildung aus der Haut nach Bruns 52
— aus Haut und Muskeln 53
Laryngofission 242
Laryngotomie 240
Larynx-Exstirpation 243
— Resektionen 245
Leberwunden, Behandlung 283
Leistenkanal, Topographie 294
Ligamentum cricothyreoideum s. conicum, Incision desselben 235, 240
Linea alba abdominis 274, 278
Linea alba des Kehlkopfes 235
Linharts Muskelläppchen 121
Lippenplastik 194
Lisfranc'sche Mittelfuss-Exartikulation 101
Lithotomie, Steinschnitt 334
Lithotripsie und Litholapaxie 333
Lochung zum Zweck des Secretabflusses 57, 62
Lokalanästhesie 201
Luftröhre, Luftwege, Eröffnung derselben 234
Lungen, Bluteinfluss in dieselben 242
Lymphdrüsen, Onkotomie und Exstirpation 202
— parenchymatöse Injektion 202
Macewen, Operation des Genu valgum 141
Mamma, Extirpation 262

Seite
Manschettenschnitt 52
Massenverwundung im Kriege, Sekundärnaht 152
Mastdarm, Drainage bei Schussverletzungen 308
— extrarektale Drainage 311
— Exstirpation und Resektion 309
Mastdarmfistel, Operation derselben 313
Matratzennaht 150
Median-Perinealschnitt 342
— nach Thompson 331
Meissel, Qualität zur Trepanation 211
— Ersatz derselben im Felde 211
Meisseln 210
— dreihändiges 213
Mesenterialnaht 273
Miedernaht bei Hernien 302
Milz, Exstirpation, Splenektomie 283
Milzwunden 283
Mikulicz'sche Operation 113
Mohrenheimsches Dreieck 20
Muskelstichlappen 52
Muskelincisionen, möglichste Vermeidung ders. 3
Myotomie, subcutaner Muskelschnitt 156
Nabelbruch, Operation des eingeklemmten 307
Nagel, eingewachsener, Operation desselben 199
Naht, Technik 147
— Balkennaht 150
— Bleiplattennaht 151
— Darmnaht (Lembert, Czerny, Senn, Wölfler etc.) . . . 269
— Einstülpungsnaht, bei Nekrotomie 145
— Entspannungsnaht 149
— — bei Sehnen 158
— Etagennaht 31, 57
— fortlaufende 149
— der Harnblase 337
— Knochennaht 61
— Knopfnaht, geläufige ohne Nadelwechsel 148
— Kürschnernaht 149
— Matratzennaht 150
— Miedernaht bei der Radikaloperation der Hernien . . . 302
— Nervennaht, direkte 170
— — paraneurotische 170
— Perlennaht 151
— Plattennaht 151
— Secundärnaht 152
— Sehnennaht 157
— Zapfennaht 151
Nasenbildung 196

Seite
Nekrotomie, Sequestrotomie 144
Nephrektomie 342
Nephrolithotomie 344
Nephroraphie 346
Nephrotomie 345
Nerven, Operationen an denselben 170
Nervendehnung, Methodik und Technik 172
Nerven-Zangenextraktion von Thiersch 175
Nervennaht und Nervenplastik 170
Nervenresektion in der Continuität 174
— an Amputationsstümpfen 56
Nervus cruralis 190
— infraorbitalis 177
— ischiadicus 188
— mandibularis, Resektion nach Sonnenburg 185
— — nach v. Bruns 185
— — nach Paravicini 185
— — nach Warren 184
— maxillaris superior 177
— mentalis 184
— opticus, Resektion desselben 216
— supraorbitalis 175
Neurektomie, Methodik und Technik 174
Neurotomie 174
Nieren, Exstirpation 342
Nieren- und Nierenarterien-Verletzungen 342
—, gleichzeitige Verletzung beider Nieren 346
Nierenschnitt 344
Oberarm, Querschnitt 86
— Amputation desselben 84
— Exartikulation desselben 86
Oberarmkopf, Resektion desselben 90
Oberkiefer, Topographie 217, 223
— Totalresektion 218
— partielle 223
— temporäre sogen. osteoplastische 221
Oberschenkel, Querschnitt 132
— Amputation desselben 130
— Exartikulation desselben 133, 136
Oberschenkelkopf, Resektion desselben 138
Oesophagotomie, Speiseröhrenschnitt 245
Ogstonsche Operation 143
Osteotomia subtrochanterica 143
Ovalärschnitt 53, 67
Panaritium tendinosum 167
Paracentesis abdominis 283
— der Pleurahöhle 250

Seite
Paralyse, progressive, Operation bei derselben 212
Paraneurotische Nervennaht 170
Penis, Amputation desselben 351
Perineum, Topographie desselben 319
Perinealsteinschnitt 339
Periost, Erhaltung desselben 54, 60
Periostlappen, Wert desselben 54
— Vermeidung desselben bei Amputation an Kindern . . 55
Peritonealhöhle, Punktion derselben 283
— Schnitteröffnung derselben, Laparotomie 274
Perlennaht 151
Pfropfung von Netz nach N. Senn bei der Darmnaht . . . 272
Phelpsche Klumpfussoperation 162
Phimosis, Operation derselben 350
Pirogoff'sche Operation 110
— modifiziert von v. Bruns 113
— — von Lefort 112
— — von Tauber 113
Plastische Operationen 192
Pleura, Incision derselben 252
— Punktion 250
— Rippenresektion-Empyemoperation 253
— Verletzung bei Operationen 261, 266
Plexus brachialis, Dehnung desselben 187
Probepunktion bei Pleura-Exsudaten 249
— Verhalten bei wiederholt negativem Ausfall derselben . 255
Punktion des Bauchos 283
— der Harnblase 331
— capilläre der Harnblase 332
— des Thorax 250
Pylorusresektion 288
Querexcision der Fusswurzelknochen nach Bardenheuer . . 116
Reflexspiegel, als Ersatz der elektrischen Lampe . . . 281, 336
Recteurynter 318
Resektion, Methodik und Technik 57
— des Alveolarfortsatzes 223
— des Darmes 270
— des Ellbogens nach Hüter-Vogt 84
— — nach Langenbeck 83
— des Fussgelenkes nach Koenig 119
— — nach Kocher 119
— — nach Langenbeck 118
— — nach Lauenstein 119
— — nach Busch 119
— — nach Hüter 119
— — osteoplastische nach Mikulicz 113
— des Handgelenkes 74

Seite
Resektion des Hüftgelenkes 138
Resektions-Instrumentarium 59
Resektion der Kiefer 217
— des Kniegelenkes nach Langenbeck 126
— — nach Eugen Hahn 129
— — nach Textor-König 128
— — nach Volkmann 129
— der Nerven 172
— des Oberkiefers, totale 218
— — subperiostale 221
— — partielle 223
— — temporäre 221
— des Pylorus 288
— der Rippen 253
— des Schädeldaches 206, 214
— des Schultergelenkes 90
— subcorticale 61
— subperiostale 60
— temporäre des Schädeldaches 210
— des Unterkiefers 224
— des Unterkieferköpfchens 227
Rhinoplastik, partielle 197
— totale 196
— nach König 197
Rippen, Resektion derselben 254
Rosenkranznaht 151
Rotterin, das einzige ungiftige zuverlässige Antiseptikum 5, 259, 281, 287, 292, 327, 347 etc.
Rydygier's osteo-dermoplastische Fussamputation 113
Sägen, kunstgerechtes 54, 61
Salbe, antiseptische 323
Samenstrang, Ligatur desselben bei der Castration 348
Sattelnasen, Operation nach Koenig 197
Schädel, Topographie der Art. meningea media 208
— Trepanation 206
— Verschluss von Knochendefekten 214
— Pistolenkugel-Perforation 214
Schilddrüse, retrofasciale Ablösung bei der Tracheotomie . 234, 238
Sehnen, Operationen an denselben 153
— der Handgelenksgegend 161
— Naht derselben 157
— Plastik derselben 159
— provisorisches Anschlingen derselben 162
Sehnenscheiden-Entzündungen, typische Incisionen bei denselben 166
Sehnenschnitt, Tenotomie, Allgemeines 153
— an der Achillessehne 154
Sekundärnaht 152

Seite
Septum crurale, Topographie 34, 303
Sequestrotomie, Nekrotomie 144
Sphinkterdilatation am Mastdarme 311
Staphyloraphie 197
Steinschnitt, Lithotomie 334
— hoher, Sectio alta 334
— Sectio perinealis mediana 342
— Seitensteinschnitt, S. perin. lateralis 339
Stichsäge, Vorteile derselben 220
Stumpfes Präparieren 3

Taktile Uebungen durch die Bauchdecken 276, 286
Talotarsalgelenk, Exartikulation in demselben 107
Tamponade als Ergänzung der blutsparenden Methode 56
— der Art. intercostales 45
— bei Trepanation 212
Tamponkanüle von Eugen Hahn 241, 367
Taschen-Feldbestek, kompendiöses 51
Tarsus, osteoplastische Resektion in demselben 113
Taxis 298
Tenotomie, Methodik und Technik 153
— der Achillessehne 154
Tendoplastik 157
Tendovaginitis acuta purulenta 164
Thorakocentese 249
Thorakoplastik 256
Thürflügelschnitte 346
Tischlermeissel, Verwendung im Felde 211
Trachealkanüle, Improvisation derselben 241
Tracheotomia superior 237
— inferior 240
— prophylaktische bei im Felde 241
Transfusion 47
Transplantationen der Haut nach Thiersch 192
— — nach Reverdin 191
— der Sehnen 159
Trepanation des Schädels 206
— aus antiseptischen Gründen 213
— wegen Blutung 209
— bei Hirnabscessen, Tumoren etc. 212
— bei progressiver Paralyse 212
— des Antrum Highmori 230
— — mastoideum 231

Umstechung blutender Gefässe 1
Unterarm, Querschnitt 78
— Amputation desselben 78
— Exartikulation desselben 80

Seite
Unterbindung der Arterien in der Continuität; Allgemeines . . 1
— in der Wunde 1, 55
— des Arcus volaris sublimis 29
— der Arteria anonyma 21
— — axillaris 23
— — brachialis 25
— — carotis communis 8
— — externa und interna 11
— — cruralis 34
— — dorsalis pedis s. pediaea 44
— — femoralis 34
— — hypogastrica 31
— — iliaca communis 30
— — iliaca externa 32
— — intercostalis 45
— — lingualis 12
— — mammaria interna 22
— — meningea media 209
— — pediaea 44
— — poplitaea 38
— — radialis 27
— des Samenstranges 348
— der Arteria subclavia 16
— — temporalis 15
— — tibialis antica 41
— — tibialis postica 43
— des Truncus anonymus 21
— der Arteria ulnaris 28
Unterbindungsnadel, Improvisation derselben 5
Unterlippenkrebs 194, 196
Unterschenkel, Querschnitt 123
— Amputation 119
— Exartikulation 126
Uranoplastik 197
Venaesectio, Phlebotomie 47
Venenbehandlung bei Operationen 6
Vena femoralis, Verletzungen 6
Venennaht 7
Venenunterbindung, doppelte 4, 6
— seitliche 7
Verweilkatheter, beste Befestigungsart desselben 326
Vorderarm, Querschnitt 78
— Amputation desselben 78
— Exartikulation desselben 80
Vorhaut, Circumcision und Spaltung derselben 350
Weibliche Harnblase, Katheterismus 327
— Harnröhre, Dilatation 327

Seite
Weichteilzerreissung, weitgehende, z. B. durch grobes Geschütz im Felde, Wahl der Schnittmethode 53
Wilde'scher Schnitt 230
Wundschliessung durch die Naht 147

Zapfennaht 151
Zehen, Amputation und Exartikulation 93
Zungen-Exstirpation 227
Zwischenkiefer, Operation desselben bei Hasenscharte 195
Zwischenknochenmesser, Catline, Ersatz desselben 53

Von demselben Verfasser erschienen:

Die

persönliche Feld-Ausrüstung

des

deutschen Offiziers, Arztes und Militärbeamten.

6. vermehrte Auflage.

Verlag von Herdegen-Barbeck, Nürnberg 1890.

Die

Behandlung Verunglückter

bis zur Ankunft des Arztes,

Anleitung zur Hilfeleistung in plötzlichen Lebensgefahren.

8. vermehrte Auflage,

prämiirt auf der Ausstellung für Verbesserung der Lage der Arbeiter zu Köln a. Rh. 1890.

Verlag von U. E. Sebald, Nürnberg.

Eine ungiftige stark antiseptische

Wundspülflüssigkeit.

Vortrag, gehalten auf der 61. Naturforscherversammlung zu Köln a. Rh.,

gedruckt im Centralblatt für Chirurgie 1888 und 1889.

Verlag von **Breitkopf & Haertel**, Leipzig.

Die lokalistische Statistik

mittelst Frontaldurchschnitte der Gebäude.

Archiv für Hygiene 1884.

Verlag von **Oldenbourg**, München.

Die

mutterlose Ernährung der kleinsten Kinder,

Vortrag im Verein für öffentliche Gesundheitspflege zu Nürnberg 1876.

Verlag von **Ludwig Jegel**, Nürnberg.

Entdeckung der Fühlbarkeit des Uteringeräusches.

Archiv für Gynäkologie. Bd. V, Heft 3.

Verlag von **Breitkopf & Härtel**, Leipzig.

Ueber

Injektionsbehandlung d. weiblichen gonorrhoischen Urethritis.

Münchener med. Wochenschrift, 1890.

Verlag von **J. F. Lehmann**, München.

Ueber

Ausspülung der männlichen Blase

ohne Catheterismus.

Münchener med. Wochenschrift, 1890.

Verlag von ***J. F. Lehmann****, München.*

Verlag von J. F. Lehmann in München.

Cursus der topographischen Anatomie

von *Dr. N. Rüdinger*, o. o. Professor an der Universität in München. 14 Bogen mit 51 zum Theil farbigen Abbildungen. Preis eleg. geb. M. 10.— broch. M. 9. Der formvollendete, klare und bei aller Kürze doch erschöpfende Text, die prächtigen zum Theil in Farben ausgeführten Illustrationen und der billige Preis machen das Buch für jeden Arzt wie für jeden Studenten zu einer empfehlenswerten Acquisition.

Grundzüge der Hygiene

von *Dr. W. Prausnitz*, Privatdozent der Hygiene an der Universität und der techn. Hochschule in München. Preis elegant geb. ca. Mk. 6.—. In gedrängter Form, die Hauptthatsachen eingehend, das Nebensächliche nur kurz berührend, bietet hier der Verfasser eine Uebersicht über das ganze Gebiet der Hygiene. Die klare treffende Schreibweise, die noch durch hundert vorzügliche Original-Illustrationen eine klassische Ergänzung erhält, verleiht dem Buche, zumal für Examen-Kandidaten einen hervorragenden Werth.

Geburtshülfliche Taschen-Phantome.

Von *Dr. K. Shibata*. Mit einer Vorrede von Prof. Dr. Frz. Winckel. 16 S. Text. Mit einer Textillustration, zwei in allen Gelenken beweglichen Früchten und einem Becken. Kart. Mk. 3.—. Vermittelst dieses genial konstruierten Phantoms können sämtliche bei der Geburt vorkommenden Lagen gebildet werden. Es ist somit eine vorzügliche Ergänzung zu jedem Lehrbuche der Geburtshülfe Der enorme Absatz, den das hübsch ausgestattete Büchlein findet, beweist am besten den praktischen Wert, den es für Aerzte und Studierende hat.

Münchener medizinische Abhandlungen.

I. Reihe: Arbeiten aus dem patholog. Institut.

Herausgegeben von Prof. Dr. O. Bollinger.

Heft 1: *Die Kreuzotter, ihre Lebensweise, ihr Biss und ihre Verbreitung.* Mit 1 Karte und 4 Abbildungen. Von Dr. A. Banzer. M. 1.60.

Heft 2: *Ueber Lebensdauer und Todesursachen bei den Biergewerben.* Ein Beitrag zur Aetiologie der Herzerkrankungen. Von Dr. J. Sendtner. M. 1.—.

Heft 3: *Ueber Herzhypertrophie bei Schwangeren und Wöchnerinnen.* Von Dr. Max Dreysel. 31 S. M. 1.— .

Heft 4: *Ueber Gallensteinkrankheiten. — Ueber eine seltene Haargeschwulst im menschlichen Magen.* Mit einer Abbildung. Von Professor Dr. Bollinger. 24 S. M. 1.—.

Heft 5: *Ein Fall von Pero- und Amelie.* Mit 4 Abbildungen. Von Dr. E. Ibener. M. 1.—.

Heft 6: *Ein Beitrag zur Aetiologie der Pneumonie.* Von Dr. Richard Sachs. 20 S. M. 1.—.

Heft 7: *Ueber den Einfluss der Verdünnung und der künstlich erzeugten Disposition auf die Wirkung des inhalirten tuberkulösen Giftes.* Mit 1 Tafel von Dr. A. Preyss. 16 S. M. 1.—.

Heft 8: *Zur Morphologie der Schilddrüse des Menschen.* Von Dr. Karl Weibgen. 16 S. M. 1.—.

Heft 9: *Ueber Beckenfrakturen.* Mit 2 Abbildgn. Von Dr. Georg Michaelis. M. 1.—.

II. Reihe: Arbeiten aus der kgl. Universitätskinderklinik

von Prof. Dr. H. v. Ranke.

Heft 1: *Ueber das Auswandern von Askaris lumbricoides aus dem Darme.* 19 S. mit 2 Abbildungen. Von Dr. G. Borger. M. 1.—.

Heft 2: *Zwei Fälle von Leuchtgasvergiftung bei Kindern.* Von Dr. G. Gnant. 15 S. M. 1.—.

Heft 3: *Zur Kenntniss der diphteritischen Albuminurie und Nephritis auf Grund klinischer und pathologisch-anatomischer Beobachtungen.* Von Dr. Josef Kuck. M. 1.—.

III. Reihe: **Arbeiten aus der chirurgischen Klinik.**
Herausgegeben von Prof. Dr. O. Angerer.

Heft 1: *Zur Behandlung localer tuberculöser Affectionen mit Jodoformin-jection.* Von Dr. Otto Weidenmüller. 34 S. M. 1.—.

IV. Reihe: **Arbeiten aus der kgl. Universitäts-Frauenklinik.**
Herausgegeben von Geheimrath Prof. Dr. F. Winckel.

Heft 1: *Ueber Descensus und Prolapsus uteri in aetiologischer, symptomatologischer und therapeutischer Beziehung.* Von Dr. Paul Leverkühn. 35 S. M. 1.—.

V. Reihe: **Arbeiten aus dem hygien. Institut.**
Herausgegeben von Geheimrath Prof. Dr. Max v. Pettenkofer.

Heft 1: *Die Schwemmkanalisation in München.* Von Max von Pettenkofer. 16 S. M. 1.—.

Heft 2: *Die Fehlböden (Zwischendecken). Ihre hygienischen Nachtheile und deren Vermeidung.* Von Dr. H. Heinzelmann. 36 S. M. 1.—.

VI. Reihe: **Arbeiten verschiedenen Inhalts.**

Heft 1: *Ueber die Behandlung chronischer Rückenmarkskrankheiten und die Vortheile localer Kältereize bei denselben.* Von Dr. R. v. Hösslin. 23 S. M. 1.—.

Heft 2: *Reform des Bayerischen Mittelschulwesens vom ärztlichen Standpunkte aus.* Von Geheimrath Dr. von Kerschensteiner. M. 1.—.

Klinisch-experimentelle Studien über chirurg. Infektionskrankheiten. Von Dr. J. Fessler, I. Assistent der kgl. Universitätsklinik zu München unter weil. Prof. Dr. v. Nussbaum. 176 S. gr. 8. Mk. 4.—.

Bibliographie der klin. Helminthologie. Heft 1: Echinococcus cysticus. Heft 2: Echinococcus celulosae Rud. Von Medicinalrath Dr. Huber in Memmingen. Preis jeder Lieferung Mk. 1.80; Subscriptionspreis Mk. 1.50.

Zur Einführung der Schwemmkanalisation in München.
Offener Brief an Herrn Prof. Alexander Müller in Berlin als Antwort auf dessen im Auftrage der deutschen Landwirthschaftsgesellschaft abgegebenes Gutachten über den Einfluss der Münchener Spüljauche auf den Reinheitszustand der Isar. Von Dr. W. Prausnitz, Privatdozent für Hygiene an der Universität und der technischen Hochschule in München. 60 Pfg.

Erfolge des therapeutischen Hypnotismus in der Landpraxis. Von Dr. G. Ringier. Mit einem Vorworte v. Prof. Dr. Aug. Forel. 216 S. Mk. 5.— broch., Mk. 6.— in Lwd. gebd.

Hexenprozesse und Geistesstörung. Psychiatrische Untersuchungen von Dr. O. Snell, I. Assistent der Kreisirrenanstalt in München. 1891. 130 S. gr. 8. Mk. 4.—.

Ueber Wesen und Behandlung der Tabes dorsalis.
Nach einem Vortrag, gehalten auf dem X. internationalen medizin. Kongress in Berlin. Von Dr. Ad. Strümpell, o. Professor und Direktor der medizin. Klinik an der Universität Erlangen. 22 S. 60 Pfg.

Ueber den Einfluss der klimatischen Boden- und gesellschaftl. Verhältnisse auf das Vorkommen und den Verlauf der Lungentuberkulose mit besonderer Berücksichtigung der Krankheit in heissen Zonen. Vortrag, gehalten auf dem X. internationalen mediz. Kongress zu Berlin. Von Dr. H. Weber in London. 20 S. 60 Pfg.

Kgl. Hof- und Universitätsbuchdruckerei von Dr. C. Wolf & Sohn in München.

K 54

H. Sanktjohanser
Univ.-Buchbinder